

LIBRO DE CASOS CLÍNICOS
DE RESIDENTES EN

CIRUGÍA ORTOPÉDICA Y TRAUMATOLOGÍA

Dr. Francisco Forriol Campos

Director de Investigación
Hospital Fremap. Madrid
Vocal Editor de Publicaciones de la SECOT

Prof. Daniel Hernández Vaquero

Profesor Titular de Cirugía Ortopédica y Traumatología
Universidad de Oviedo
Jefe del Servicio de Cirugía Ortopédica y
Traumatología
Hospital San Agustín. Avilés.
Coordinador de Publicaciones no periódicas de la
SECOT



Realizado por:

Luzán 5, S. A.
Pasaje de la Virgen de la Alegría, 14
28027 Madrid
e-mail: luzan@luzan.es
<http://www.luzan5.es>



Título original: Libro de Casos Clínicos de Residentes en Cirugía Ortopédica y Traumatología.

Coordinadores de la edición: Francisco Forriol Campos y Daniel Hernández Vaquero

©2009. Por el diseño y la maquetación Luzán 5, S. A.

©2009. Los autores

ISSN: 1696-1056

ISBN: 978-84-7989-581-5

Depósito legal:

Imprime: Egraf, S. A. Madrid.

Editado y coordinado por: Luzán 5, S. A. de Ediciones.

Esta obra refleja las conclusiones y hallazgos propios de los autores y no son necesariamente los de Merck & Co., Inc., ni los de ninguna de sus afiliadas; se presenta como un servicio a la profesión médica. Cualquier producto mencionado en esta publicación deberá ser utilizado de acuerdo con la Ficha Técnica vigente del fabricante.

Reservados todos los derechos. Ninguna parte de esta publicación puede ser reproducida ni transmitida en ninguna forma o medio alguno, electrónico o mecánico, incluyendo las fotocopias, grabaciones o cualquier sistema de recuperación de almacenaje de información, sin el permiso escrito del titular del *copyright*.



Prólogo

Es un motivo de satisfacción para la SECOT ver que el interés de los Residentes en Traumatología y Cirugía Ortopédica por participar en la selección de casos clínicos, no sólo se mantiene sino que aumenta y, también, un motivo de preocupación no poder atender a la mayoría de los casos clínicos que se envían. De nuevo, otro año más, se han tenido que dejar sin publicar más de dos tercios de los casos recibidos, muchos de ellos tan buenos como los que se publican en este libro. Una vez más tenemos la obligación de indicar que todos los casos clínicos enviados pueden ser consultados en la página web de la SECOT y de MSD, patrocinador desde el inicio de esta actividad.

Seleccionar los mejores casos no es sencillo, muchos se quedan fuera por muy pocos puntos de diferencia en las votaciones. Al jurado siempre le queda la duda de si son los mejores casos los que se publican o, por el contrario, si debería incluir otros que se han quedado fuera.

Juzgar un caso clínico es muy difícil, ¿qué buscamos en un caso clínico?, ¿qué aspectos marcan su calidad?

Lo primero que atrae de un caso clínico es su temática. Hay una tendencia a pensar que el tema más adecuado para presentar como caso son patologías raras o curiosas; de hecho, un gran porcentaje del material presentado son tumores o enfermedades congénitas muy poco frecuentes. Esto obliga a efectuar una primera criba para poder equilibrar el contenido. Otro aspecto es enviar errores de técnica o fallo de material; los errores de técnica son útiles en algunas ocasiones, pero no se pueden incluir aspectos que muestran la poca profesionalidad o mala praxis de quien lo ha hecho; tampoco tiene interés mostrar roturas o fallos de un implante, pues además de su poco interés dejan la duda de si se debe a la fatiga del material o por el contrario se produce por no seguir las instrucciones técnicas del fabricante.

Un caso clínico puede versar sobre cualquier tema de nuestra especialidad, pero debe contar con unos valores que lo hacen publicable. El tema puede ser más o menos original pero debe tratarse con rigurosidad, efectuando un diagnóstico a partir de una historia coherente, descartando aspectos y recurriendo a la tecnología más avanzada sólo cuando es preciso. Mostrando las pruebas complementarias, relacionando los hallazgos anatomopatológicos con la imagen y la historia clínica. El diagnóstico diferencial no puede ser un mero enumerado de patologías, hay que razonar lo que plantea duda y señalar lo que se sospecha.

Jugamos con los casos clínicos pues conocemos su final; sin embargo, el caso clínico se debe plantear con la duda de lo prospectivo, señalando los titubeos de cada momento. Por último, hay que escribirlo y esto resulta lo más difícil. Para muchos de los autores, que hoy comparten esta colección de casos clínicos, ésta es su primera publicación. Se comprende la ansiedad por verla expuesta. Nos parece un acierto estimular a los Residentes a que escriban. La literatura científica, como cualquiera, es oficio; a veces también arte, pero para la mayoría es práctica. Esperemos que este primer paso no se detenga nunca, que esta primera publicación continúe con muchas más.

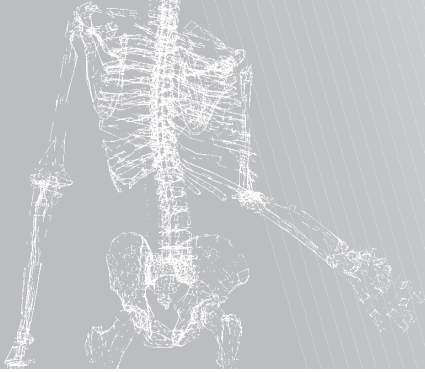
Aprovechamos para agradecer, un año más, la colaboración prestada por Luzán 5, S.A., especialmente por Inma Agüeros que ha estado en el día a día desde la publicación de la convocatoria hasta la concesión de los premios, y a MSD por el cariño con el que siempre ha tratado este proyecto. Esperamos seguir contando con ellos durante muchos años.

FRANCISCO FORRIOL CAMPOS

Director de Publicaciones. SECOT

DANIEL HERNÁNDEZ VAQUERO

Coordinador de Publicaciones no periódicas SECOT



Índice general

SECCIÓN I - HOMBRO Y CODO

IMPOTENCIA FUNCIONAL DEL CODO TRAS UNA ARTROPLASTIA DE RESECCIÓN DE LA CABEZA RADIAL	13
RIGIDEZ DE CODO EN UN PACIENTE POLITRAUMATIZADO	16
EDEMA Y CREPITACIÓN EN EL CODO IZQUIERDO	21
FRACTURA DEL TERCIO PROXIMAL HUMERAL, COMPLICACIÓN	24
IMPOTENCIA FUNCIONAL TRAS MOVILIZACIÓN BAJO ANESTESIA DEL HOMBRO	27
IMPOTENCIA FUNCIONAL Y DEFORMIDAD EN LA CARA ANTERIOR DEL BRAZO	30
DEFORMIDAD Y DÉFICIT DE FUERZA EN EL HOMBRO TRAS UN CRUJIDO	34
APARICIÓN DE PARESTESIAS EN LA EXTREMIDAD SUPERIOR TRAS REDUCCIÓN CERRADA DE FRACTURA-LUXACIÓN DEL HÚMERO PROXIMAL	37
UTILIZACIÓN DE ALOINJERTO EN EL TRATAMIENTO DE UNA LESIÓN DE HILL-SACH INVERTIDA	40
DOLOR Y DEFORMIDAD EN EL BRAZO TRAS UN TRAUMATISMO AGUDO	43
DOLOR E IMPOTENCIA FUNCIONAL DE CODO TRAS UNA FRACTURA DE HÚMERO DISTAL	47
DOLOR Y DERRAME ARTICULAR EN EL HOMBRO DERECHO SIN TRAUMATISMO PREVIO	51
OMALGIA DERECHA INESPECÍFICA	54
OMALGIA NOCTURNA IZQUIERDA SIN ANTECEDENTE TRAUMÁTICO	57
TUMORACIÓN INTRATORÁCICA TRAS UN TRAUMATISMO ANTIGUO EN EL HOMBRO	60
TRAUMATISMO DIRECTO EN EL HOMBRO CON IMPOTENCIA FUNCIONAL	63

SECCIÓN II - MANO Y MUÑECA

DOLOR SUBAGUDO EN EL CARPO TRAS UN TRAUMATISMO DE BAJA ENERGÍA	69
DIFICULTAD PARA LA ABDUCCIÓN DEL QUINTO DEDO DE DOS SEMANAS DE EVOLUCIÓN	72
TUMORACIÓN EN EL TERCIO DISTAL DEL ANTEBRAZO Y PARESTESIAS EN EL TERRITORIO DEL NERVIIO MEDIANO	75
NECROSIS CUTÁNEA TRAS UN PINCHAZO ACCIDENTAL EN LA PALMA DE LA MANO	78
DOLOR Y DÉFICIT DE FUERZA DE PRENSIÓN Y DISESTESIAS EN EL TERRITORIO MEDIANO SIN REPERCUSIÓN ELECTROMIOGRÁFICA	81
TUMEFACCIÓN, DOLOR E IMPOTENCIA FUNCIONAL DE LA MANO EN UN ADULTO JOVEN .	84
FRACTURA CONMINUTA DEL CUARTO METACARPIANO DERECHO POR ARMA DE FUEGO, TRATAMIENTO Y RESULTADOS	87
DOLOR Y PARESTESIAS EN LA MANO IZQUIERDA EN UN PACIENTE CON UNA FRACTURA DE ESCAFOIDES	90
DOLOR Y DEFORMIDAD EN LA MUÑECA TRAS UNA CAÍDA	93
BLOQUEO METACARPOFALÁNGICO DOLOROSO EN UN PACIENTE ADULTO	96

SECCIÓN III - CADERA Y MUSLO

MIGRACIÓN INTRAPÉLVICA DEL TORNILLO CEFÁLICO CLAVO GAMMA 3	101
LUXACIÓN POSTERIOR DE CADERA IRREDUCTIBLE	104
DOLOR INTENSO EN LA CADERA ASOCIADO A SÍNDROME FEBRIL	107
DOLOR E IMPOTENCIA FUNCIONAL PRECOZ TRAS UNA ARTROPLASTIA TOTAL DE CADERA	110
DOLOR ESCROTAL TRAS UNA ARTROSCOPIA DE CADERA	113
FIEBRE Y COXALGIA EN UN PACIENTE INMUNODEPRIMIDO CON OSTEONECROSIS DE LA CABEZA FEMORAL	116
BURSITIS TROCANTÉRICA DOLOROSA EN UN PACIENTE DE 34 AÑOS SIN ANTECEDENTE TRAUMÁTICO	120
DOLOR INESPECÍFICO EN LA CADERA TRAS CONSOLIDACIÓN DE UNA FRACTURA DE FÉMUR TRATADA CON ENCLAVADO ENDOMEDULAR	124

SECCIÓN IV - RODILLA

HEMARTROSIS RECURRENTE TRAS UNA ARTROPLASTIA TOTAL DE RODILLA	129
DESTRUCCIÓN ARTICULAR TRAS EL TRATAMIENTO DE UNA FRACTURA DE LA MESETA TIBIAL	133
DOLOR E IMPOTENCIA FUNCIONAL DE LA RODILLA TRAS UNA CAÍDA CASUAL. TRATAMIENTO DOS EN UNO	136
ROTURA ESPONTÁNEA DEL TENDÓN CUADRICIPITAL	139
GONALGIA Y BLOQUEOS DE LA RODILLA TRAS UNA ARTROPLASTIA	142
DOLOR DE RODILLA EN UN PACIENTE JOVEN TRAS UN TRAUMATISMO POR UN ACCIDENTE DE TRÁFICO	145
DOLOR Y LIMITACIÓN DE LA MOVILIDAD EN LA RODILLA DE UN PACIENTE JOVEN SIN TRAUMATISMO	148
PRESENTACIÓN INUSUAL DE INESTABILIDAD CRÓNICA POSTEROLATERAL ASOCIADA A ROTURA DEL LIGAMENTO CRUZADO ANTERIOR DE LA RODILLA	152
DOLOR Y TUMEFACCIÓN EN LA REGIÓN POPLÍTEA TRAS EL RECAMBIO ARTICULAR DE LA RODILLA	156
MUJER CANDIDATA A PRÓTESIS TOTAL DE RODILLA POR GONALGIA BILATERAL DE LARGA EVOLUCIÓN	160
GONALGIA NO TRAUMÁTICA EN UNA PACIENTE DE MEDIANA EDAD	164
INESTABILIDAD ROTULIANA COMPLEJA EN UNA MUJER DE 18 AÑOS	168
FRACTURA DE LA MESETA TIBIAL TRATADA CON REDUCCIÓN Y OSTEOSÍNTESIS GUIADA POR ARTROSCOPIA	172
DOLOR Y DEFORMIDAD ARTICULAR TRAS INFILTRACIÓN PREVIA CON VISCOSUPLEMENTADOR	176

SECCIÓN V - TOBILLO Y PIE

TUMORACIÓN EN EL DORSO DEL ANTEPIÉ TRAS UN ESGUINCE	183
COMPLICACIONES DE LA EPIFISIOLISIS TIPO IV DE TOBILLO	186
DÉFICIT DE EXTENSIÓN DEL PRIMER DEDO DEL PIE TRAS ENCLAVADO DE TIBIA	189
COMPLICACIÓN VASCULAR DE UNA FRACTURA DEL ASTRÁGALO	192

SECCIÓN VI - PELVIS Y COLUMNA VERTEBRAL

INESTABILIDAD ATLANTO-AXOIDEA EN UN PACIENTE CON ARTRITIS REUMATOIDE	197
CIFOSIS DORSAL EN UN PACIENTE CON <i>PECTUS CARINATUM</i>	201
FIEBRE (39,5 °C) Y FLEXO DE CADERA IZQUIERDA EN UNA NIÑA DE TRES AÑOS	205
DOLOR CERVICAL IRRADIADO AL MIEMBRO SUPERIOR TRAS UN TRAUMATISMO	209
CIFOSIS ANGULAR SECUNDARIA A ENFERMEDAD DE POTT INFANTIL	212
DOLOR LUMBAR ATRAUMÁTICO EN UN VARÓN DE 53 AÑOS	216
TORTÍCOLIS PROGRESIVA TRAS UN TRAUMATISMO CERVICAL LEVE	220
NIÑA DE DIEZ AÑOS QUE SUFRE UN MECANISMO DE FLEXIÓN DISTRACCIÓN TORACOLUMBAR TRAS UN ACCIDENTE DE TRÁFICO	223
PROGRESIÓN DE LA DEFORMIDAD TRAS ARTRODESIS POSTERIOR INSTRUMENTADA EN UNA ESCOLIOSIS DORSAL EN UNA PACIENTE CON SÍNDROME DE LARSEN	227
FRACTURA EN “H” DE SACRO CON LISTESIS TRAUMÁTICA GRADO V EN UN PACIENTE QUE SUFRIÓ UNA CAÍDA	231
MUJER DE 28 AÑOS CON ODINOFAGIA Y DOLOR CERVICAL	235
MUJER CON CERVICOBRAQUIALGIA Y PARESTESIAS EN AMBOS MIEMBROS SUPERIORES	239
VARÓN CON PARAPRESIA, HIPOESTESIA Y DORSALGIA MECÁNICA	243
DOLOR LUMBAR SÚBITO ASOCIADO A SÍNDROME DE COLA DE CABALLO	247
LUMBALGIA EN UN PACIENTE CON PÉNFIGO FOLIÁCEO	250
MUJER DE 33 AÑOS CON DORSALGIA, ASTENIA Y ANOREXIA	253
DOLOR EN LA EXTREMIDAD INFERIOR DERECHA TRAS ARTRODESIS CIRCUNFERENCIAL L4-S1	257
DORSALGIA AGUDA INVALIDANTE NO TRAUMÁTICA	261
TETRAPLEJIA TIPO D DE ASIA TRAS UN ABSCESO RETROESOFÁGICO	265

SECCIÓN VII - OSTEOPOROSIS

DOLOR E IMPOTENCIA FUNCIONAL DEL CODO TRAS UNA CAÍDA EN UN PACIENTE CON ENFERMEDAD DE STILL	271
DOLOR TORACOLUMBAR DE COMIENZO SÚBITO EN UNA PACIENTE INTERVENIDA SEIS MESES ANTES POR FRACTURA VERTEBRAL OSTEOPORÓTICA	274

DOLOR Y DEFORMIDAD MÚLTIPLE EN UNA PACIENTE PARAPLÉJICA TRAS UNA VERTEBROPLASTIA	278
---	-----

SECCIÓN VIII - TUMORES

DOLOR EN LA REGIÓN GLÚTEA ASOCIADO A UNA RADICULOPATÍA	285
DOLOR Y AUMENTO RÁPIDO DEL VOLUMEN EN LA MASA GEMELAR IZQUIERDA EN UN PACIENTE JOVEN	289
DOLOR EN LA RODILLA DERECHA DE LARGA EVOLUCIÓN	293
TUMORACIÓN INDOLORA EN EL HOMBRO DERECHO DE LARGA EVOLUCIÓN	296
DOLOR EN LA MUÑECA DERECHA CON ANTECEDENTE TRAUMÁTICO ANTIGUO	300
LUMBOCIATALGIA DE LARGA EVOLUCIÓN	304
TUMORACIÓN DE GRAN TAMAÑO Y RÁPIDA APARICIÓN EN LA FALANGE PROXIMAL DEL CUARTO DEDO	307
TUMORACIÓN TIBIAL	310
LUMBOCIATALGIA EN UNA PACIENTE CON SOSPECHA DE METÁSTASIS POR CÁNCER DE MAMA	314
LESIÓN OSTEOLÍTICA DEL PERONÉ Y LESIÓN OSTEUBLÁSTICA DE LA TIBIA SIMULTÁNEAS EN UNA MUJER JOVEN	318
CALCINOSIS TUMORAL EN LA CADERA DE DOS AÑOS DE EVOLUCIÓN	321
LESIÓN CUTÁNEA DOLOROSA EN UN PACIENTE CON ARTROPLASTIA TOTAL DE LA CADERA	324
TUMOR LOCALMENTE AVANZADO EN LA MANO DE UN NIÑO DE OCHO AÑOS DE EDAD . .	328
FRACTURA PATOLÓGICA DEL HÚMERO PROXIMAL EN UN PACIENTE DE 17 AÑOS DE EDAD .	333
LESIÓN LÍTICA ENDOMEDULAR DEL FÉMUR PROXIMAL EN UN PACIENTE CON ANTECEDENTE DE FRACTURA PATOLÓGICA	337
DOLOR CRÓNICO EN EL MUSLO EN UN PACIENTE JOVEN SIN ANTECEDENTES TRAUMÁTICOS	341

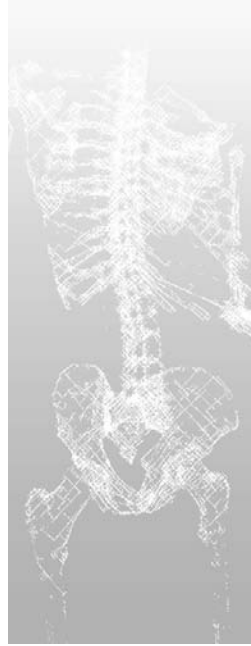SECCIÓN IX - ORTOPEDIA INFANTIL

DOLOR Y TUMEFACCIÓN EN LA RODILLA TRAS EL ESFUERZO DEPORTIVO EN UN VARÓN ADOLESCENTE	347
---	-----

DOLOR LUMBAR IRRADIADO A LOS GLÚTEOS DE MESES DE EVOLUCIÓN SIN TRAUMATISMO PREVIO EN UNA JOVEN DE 15 AÑOS	350
INFLAMACIÓN DE PEQUEÑAS ARTICULACIONES EN UN NIÑO DE DOS AÑOS	354
DOLOR EN EL PIE EN UN NIÑO CON ANTECEDENTE TRAUMÁTICO	358
TALALGIA AGUDA TRAS UN ESGUINCE DE TOBILLO EN UN NIÑO DE NUEVE AÑOS DE EDAD	361
TORTÍCOLIS DERECHA SECUNDARIA A CIRUGÍA	364
LACTANTE CON FLEXO DE CADERA DE NUEVE MESES DE EVOLUCIÓN QUE NO MEJORA CON EL TRATAMIENTO CONSERVADOR	368
DISOCIACIÓN RADIOCUBITAL PROXIMAL EN UN NIÑO DE SIETE AÑOS DE EDAD	371
DEFORMIDAD E IMPOTENCIA FUNCIONAL DEL MIEMBRO SUPERIOR DERECHO EN UNA NIÑA RECIÉN NACIDA	374
ÉPIFIISIÓLISIS DEL FÉMUR DISTAL EN UN VARÓN DE SEIS AÑOS DE EDAD	377

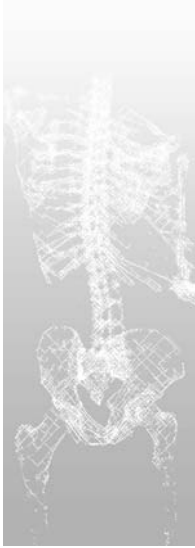SECCIÓN X - MISCELÁNEA

IMPORTANCIA DE LA ANAMNESIS Y LA EXPLORACIÓN FÍSICA. UN CÚMULO DE INFORTUNIOS Y DESDICHAS	383
DOLOR Y SUPURACIÓN EN EL MIEMBRO SUPERIOR EN UN PACIENTE JOVEN	387
DOLOR ATRAUMÁTICO EN EL MUSLO EN UN PACIENTE CON DEFORMIDAD DEL MIEMBRO INFERIOR IZQUIERDO	391
EVALUACIÓN DE UN DOLOR ATÍPICO EN LA REGIÓN POSTEROLATERAL DE LA RODILLA	394
ABSCESO DE TIBIA EN UN NIÑO PROCEDENTE DE UN PAÍS TROPICAL	398
DOCTOR, ¿QUÉ ME OCURRE EN EL BRAZO?	402
SOSPECHA DE INFECCIÓN EN EL DEDO PULGAR	407
ESCLEROSIS GENERALIZADA Y DOLOR EN LA CADERA	411
VARÓN DE MEDIANA EDAD CON LESIONES TUMORALES HETEROGÉNEAS EN LA PELVIS	415
AUTORES	419
SUPERVISORES	425
HOSPITALES Y CENTROS	427



Sección I

Hombro y codo



IMPOTENCIA FUNCIONAL DEL CODO TRAS UNA ARTROPLASTIA DE RESECCIÓN DE LA CABEZA RADIAL

**D. Crego Vita, R. Pérez Mañanes,
J. Parra Grande, L. Mediavilla Santos**
*Servicio de Cirugía Ortopédica y Traumatología
Hospital General Universitario Gregorio Marañón. Madrid*

SUPERVISIÓN
J. M. López López
Médico Adjunto

CASO CLÍNICO

Anamnesis

Mujer de 29 años de edad con antecedentes personales de alergia al ácido acetilsalicílico y sulfamidas que acudió al Servicio de Urgencias de nuestro centro tras sufrir una caída casual, presentando dolor e impotencia funcional del codo derecho. Tras el estudio radiológico se diagnosticó una luxación posterolateral del codo con fractura conminuta de la cabeza radial.

Se realizó reducción cerrada urgente y control radiológico mediante tomografía computarizada, decidiéndose proceder a la intervención quirúrgica sobre la cúpula radial mediante artroplastia de resección.

Exploración física

En la primera revisión en consultas externas a las seis semanas de la intervención, la paciente presentaba importante rigidez articular con bloqueo completo del codo

a 90° de flexión, pronación del antebrazo limitada a 15° y una supinación menor de 10°. La flexoextensión y las desviaciones laterales de la muñeca eran normales, con ausencia de clínica dolorosa ni en codo ni en la articulación RCD.

Pruebas complementarias

El estudio radiológico convencional realizado a las seis semanas de la intervención quirúrgica reveló calcificaciones periarticulares en la región antecubital, sin poder precisar la presencia de cuerpos libres intraarticulares (fig. 1). La tomografía computarizada (TC) realizada a los dos meses de la cirugía reveló una voluminosa calcificación heterotópica, existiendo sinostosis radiocubital con fusión del extremo proximal del radio restante con la apófisis coronoides del cúbito.

Diagnóstico

Osificación heterotópica periarticular postquirúrgica en el codo derecho.

Tratamiento

Se decidió realizar una artrolysis abierta del codo por vía externa, con desbridamiento y resección de las calcificaciones (fig. 1), seguida de un programa de rehabilitación intensiva. No se instauró tratamiento antiinflamatorio con indometacina por los antecedentes alérgicos de la paciente.

Evolución

En el postoperatorio inmediato consiguió un balance articular activo y libre de dolor de 0°-95°, pronación de 70° y supinación de 50°. Sin embargo, a las seis semanas de la intervención el rango de movilidad había disminuido, con un déficit de extensión de 30°, flexión máxima de 85° y una pronosupinación bloqueada en posición neutra. En el control radiológico se volvió a objetivar la presencia de abundantes calcificaciones periarticulares con importante extensión en la región antecubital (fig. 2).

A pesar del programa rehabilitador instaurado, la evolución funcional fue tórpida, presentando a las 12 semanas de la cirugía un codo rígido con bloqueo a 90° de flexión y pronosupinación prácticamente abolida. En la radiografía simple de control se apreciaba una voluminosa

osificación heterotópica con sinostosis radiohumeral y radiocubital (fig. 2). Como opción terapéutica se propuso a la paciente realizar artrolysis del codo con una nueva resección del tejido calcificado, pero ésta rechazó la intervención quirúrgica alegando la ausencia de dolor y el elevado riesgo de recurrencia de la lesión.

DISCUSIÓN

La calcificación patológica es la que ocurre fuera del esqueleto (calcificación heterotópica) y la que en forma anormal afecta al tejido esquelético¹. Clásicamente se han distinguido dos tipos: la de origen distrófico como en nuestro caso, y la de origen metastásico por trastornos cálcicos². La incidencia de osificación heterotópica en la región del codo tras la osteotomía de la cabeza radial aparece en un 10-30% de los pacientes³.

Los productos utilizados para la profilaxis de la osificación heterotópica son: indometacina (7-14 días), ácido acetilsalicílico e irradiación postoperatoria (simple a dosis de 5-7 GY, o fraccionada)⁴. Una vez instaurada la calcificación heterotópica, el tratamiento rehabilitador precoz se aconseja para prevenir la aparición de secuelas a largo plazo y permitir una mejor independencia funcional⁵.

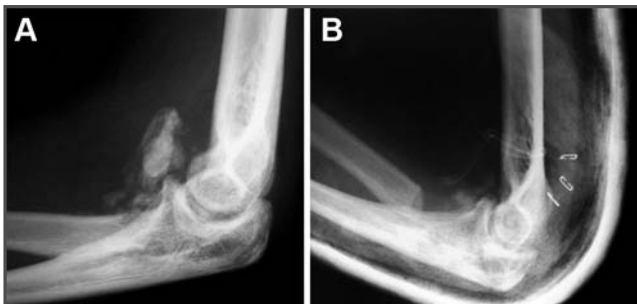

Fig. 1. A. Radiografía lateral realizada a las seis semanas de la resección de la cabeza radial: calcificaciones periarticulares en la región antecubital. B. Control radiológico postquirúrgico tras realizar artrolysis abierta del codo.

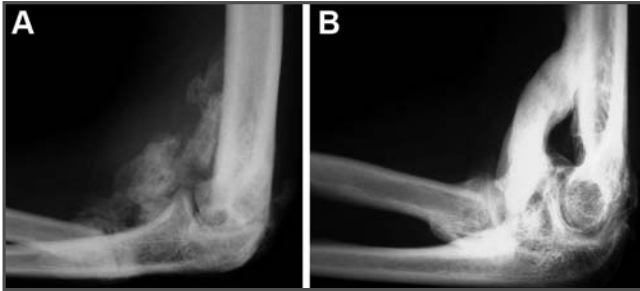

Fig. 2. A. Radiografía a las seis semanas de la artrolysis que objetiva nuevamente un área extensa periarticular calcificada. B. Control a las doce semanas de la intervención: voluminosa osificación heterotópica con sinostosis radiohumeral y radiocubital.

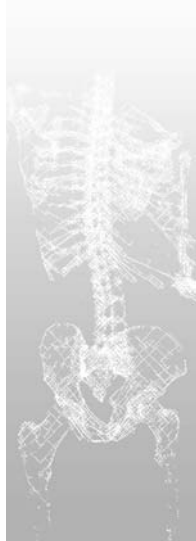En este caso, la paciente no presentaba ningún factor de riesgo para desarrollar osificaciones heterotópicas; tras realizar la artrolysis no se pudo pautar tratamiento médico profiláctico debido a los antecedentes alérgicos, y por otro lado la rehabilitación no fue efectiva.

Finalmente, la paciente rechazó tanto el tratamiento rádico como la realización de

nuevas intervenciones quirúrgicas. Ante un caso tan agresivo de calcificación como el que presentamos, probablemente el tratamiento profiláctico más adecuado hubiera sido la irradiación postoperatoria, informando a la paciente de los riesgos y efectos secundarios en zonas tan superficiales como la articulación del codo.

BIBLIOGRAFÍA

1. Stewart VL, Herling P, Dalinka MK. Calcification in soft tissues. *JAMA*. 1983; 250: 78-81.
2. De Palma L, Rapali S, Paladini P, Ventura A. Elbow heterotopic ossification in head trauma. *Orthopedics*. 2002; 25: 665-8.
3. Morrey BF. Fracturas de la cabeza radial. En: Morrey BF (ed.). *Traumatología del codo*. 4ª ed. Madrid: Marbán; 2004. p. 356.
4. Knelles D, Barthel T, Karrer A, Kraus U. Prevention of heterotopic ossification after total hip replacement: a prospective, randomised study using acetylsalicylic acid, indometacin and fractional or single-dose irradiation. *J Bone Joint Surg (Br)*. 1997; 79-B: 596-602.
5. Ellerin BE, Helfet D, Parikh S, Hotchkiss RN, Levin N, Nisce L, et al. Current therapy in the management of heterotopic ossification of the elbow: A review with cases studies. *Am J Phys Med Rehab*. 1999; 78: 259-71.



RIGIDEZ DE CODO EN UN PACIENTE POLITRAUMATIZADO

**P. Herrera Mera, D. Jiménez García,
I. Cebreiro Martínez-Val, P. García Medina**

*Servicio de Traumatología y Cirugía Ortopédica
Hospital Ramón y Cajal. Madrid*

SUPERVISIÓN

R. Sales Fernández

Tutor de Residentes

CASO CLÍNICO

Anamnesis

Varón de 34 años que acudió consultas para la valoración de anquilosis del codo derecho. Como antecedente presentó el año anterior un politraumatismo severo como consecuencia de una precipitación desde un cuarto piso por intento autolítico. Como consecuencia de ese traumatismo agudo presentó un desgarro pericárdico, laceración pulmonar en el lóbulo inferior derecho y el lóbulo medio, fracturas costales múltiples, neumotórax bilateral, neumomediastino, neumopericardio, síndrome de distrés respiratorio, contusión renal derecha, hematoma retroperitoneal, fractura de pelvis con fractura de ambos cotilos y fractura del sacro con angulación severa a nivel S2-S3, fractura del calcáneo derecho. No se apreciaron lesiones reseñables en el codo derecho en las radiografías iniciales. Permaneció ingresado en la Unidad de Cuidados Intensivos durante seis semanas, donde desarrolló una polineuropatía del pacien-

te crítico severa diagnosticada por electromiografía (EMG).

Además de las secuelas de sus fracturas, el paciente presentaba incontinencia urinaria y del esfínter anal secundaria a compresión radicular de las raíces sacras por la fractura del sacro, así como paresia de los miembros inferiores por denervación completa en el territorio de los nervios ciático poplíteo externo e interno derecho y del ciático poplíteo externo izquierdo.

El paciente afirmaba que comenzó a presentar rigidez progresiva del codo derecho a partir de las 6-8 semanas del traumatismo, asociado a inflamación y calor local. Aunque lo comentó durante el ingreso, las radiografías iniciales no demostraron alteraciones reseñables. Esa rigidez fue progresando hasta producirle una anquilosis del codo, siendo imposible realizar movimientos de flexo-extensión aunque sí preservaba la pronosupinación. No refería dolor, pero la anquilosis le impedía utilizar el codo para sus actividades diarias (aseo, caminar con muletas).

Exploración física

A la inspección el paciente presentaba el codo derecho anquilosado a 90° de flexión. No se apreciaban signos inflamatorios locales. El contorno del codo estaba aumentado de tamaño de forma moderada.

A la palpación se pudo comprobar que el tamaño aumentado era a expensas de tejido duro. La flexo-extensión activa y pasiva estaban completamente limitadas. La pronosupinación estaba conservada. Los pulsos periféricos estaban conservados y tenía buen relleno capilar. La exploración neurológica de los nervios mediano, cubital y radial fue normal. No obstante, se apreciaba cierta atrofia de interóseos.

Pruebas complementarias

- Radiografía anteroposterior y lateral del codo derecho (fig. 1): se apreciaba una calcificación heterotópica bien organizada, de hueso maduro, que ocupaba preferentemente la cara anterior y posterior de la articulación del codo y la zona cubital del mismo.

- Tomografía computarizada (TC) del codo derecho: nos permitió identificar exactamente dónde se localizaban las calcificaciones heterotópicas de cara a la cirugía y el tamaño de las mismas, y nos permitió descartar patología articular como causa de la rigidez (fracturas no diagnosticadas). Estas calcificaciones se localizaban fundamentalmente a nivel de la fosa olecraneana, en la parte posterior y en la fosita coronoidea en la parte anterior del codo, limitando de esta manera de forma significativa la flexo-extensión del codo. No se observaban calcificaciones en la articulación radiocubital proximal (sinostosis radiocubital), lo que justifica la preservación de la pronosupinación.

- Puesto que gran parte de la calcificación era preferentemente cubital, solicitamos una electromiografía (EMG) del miembro superior derecho para descartar que el nervio cubital se encontrara atrapado en el canal epitrocLEAR, lo cual es frecuente en los casos de osificación heterotópica del codo. El estudio neurofisiológico mostró signos de una polineuropatía mixta motora y sensitiva de intensidad

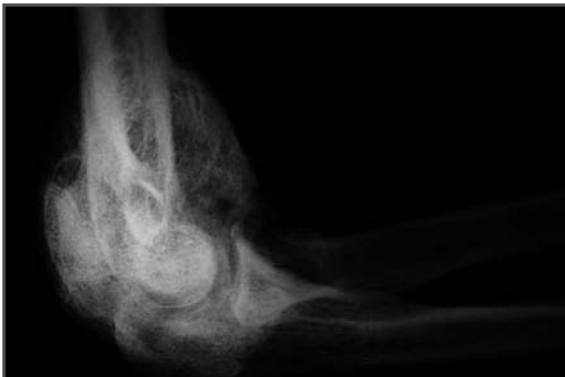

Fig. 1. Radiografía lateral de codo preoperatoria. Se observa la calcificación heterotópica anterior y posterior.

leve en los miembros superiores, que había mejorado respecto a estudios previos, pero no se detectaron signos de neuropatía compresiva a nivel del codo. Esto justificaba la atrofia muscular en los espacios interdigitales.

- Gammagrafía ósea con TC: se realizó el estudio de los codos en doble fase. En la fase de *pool* existía un incremento de la vascularización difuso en el codo derecho. En la fase tardía se observaba un incremento de captación difuso en el codo derecho afectando a la epífisis humeral, el olécranon y la epífisis radial, de características semejantes al incremento de vascularización, con pérdida de contorno anatómico y captación en partes blandas adyacentes. En el codo izquierdo no se observaban captaciones patológicas significativas que demostraran lesiones con reacción osteoblástica.

El estudio demostraba una intensa reacción osteogénica en el codo derecho que afectaba a las estructuras óseas y a las partes blandas vecinas compatible con el diagnóstico de osificación heterotópica. Esta prueba nos indicó la “actividad” de la lesión. La cirugía en la fase caliente o inflamatoria de la formación de la calcificación heterotópica puede conducir a una recidiva e incluso agravamiento de la misma. Sin embargo, se considera relativamente segura la resección de las calcificaciones a partir de los 3-4 meses de la aparición¹. Existen estudios que demuestran captaciones gammagráficas de la osificación heterotópica años después de su formación, por tanto su utilidad está en entredicho.

Diagnóstico

Calcificación heterotópica en el codo derecho. Anquilosis del codo.

Tratamiento

Dados los antecedentes existentes de la utilidad de la irradiación, en la calcificación heterotópica de la articulación coxofemoral, se decidió realizar irradiación preoperatoria sobre el codo derecho^{1,2}, administrando con telecobaltoterapia sobre un volumen definido mediante planificación tridimensional con TC, mediante dos campos AP y PA una dosis única de 7 Gy. Tras la radioterapia el paciente debía ser intervenido en un plazo no inferior a las seis horas^{1,2}.

Se intervino a través de un abordaje posterior extenso, con acceso medial *over the top* de Hotchkiss y lateral tipo *column procedure* de Morrey¹. A través de ambos abordajes se accedió al húmero anterior y posterior respetando los ligamentos colaterales del codo (fig. 2). Tras la transposición del nervio cubital (que no estaba incluido en la calcificación) se procedió a la extirpación de la calcificación anterior, medial y posterior hasta conseguir un arco de movilidad de 170° de extensión y 30° de flexión. A continuación se colocó un fijador externo articulado transarticular de codo para favorecer la movilización precoz y evitar la inestabilidad residual del codo secundaria a la resección ósea y disección de partes blandas³. Se dejó un drenaje.

Evolución

En el postoperatorio se colocó un catéter interescalénico para el control del dolor, que se retiró a la semana. Comenzó la rehabilitación en el tercer día postoperatorio, consiguiendo un arco de movilidad de flexión completa y extensión -10°. Se pautó indometacina (50 mg/12 horas) durante un mes para prevenir la recidiva de la calcificación⁴.

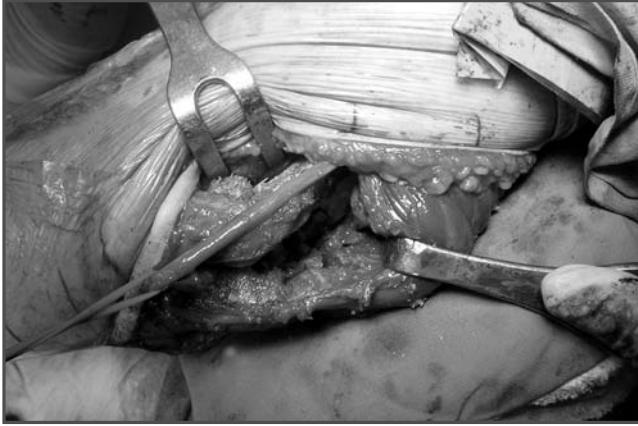

Fig. 2. Aspecto intraoperatorio tras la resección de las calcificaciones y la transposición cubital.

El redón mantuvo un débito de 60 cc al día durante un mes. El fijador externo se retiró a las seis semanas.

Tras un seguimiento de cuatro años, el paciente tiene un codo funcional y estable, con un arco de movilidad con flexión completa y un déficit de extensión de 20°.

DISCUSIÓN

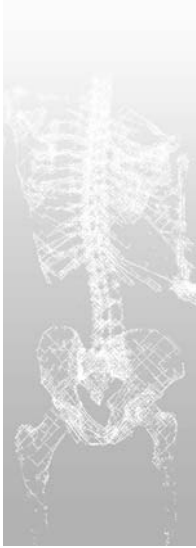La osificación heterotópica se caracteriza por la presencia de depósitos periarticulares de hueso ectópico. Su etiología es desconocida. Se presenta frecuentemente en pacientes con traumatismo craneoencefálico severo, quemados y politraumatizados⁴. Cuando se localiza en el codo produce un déficit funcional importante.

El momento para operar es controvertido. En la fase inflamatoria se corre el riesgo de agravar el fenómeno y la recidiva. Se

considera que es seguro intervenir a partir del tercer mes, cuando el tejido óseo está maduro. La gammagrafía ósea puede ayudar, pero se han observado captaciones importantes años después de la aparición de la calcificación heterotópica. La TC es de gran ayuda para la planificación. El tratamiento quirúrgico se debe hacer a través de un abordaje extensible y utilizando planos que respeten los ligamentos colaterales para evitar inestabilidad residual del codo. No obstante, es prudente tener un fijador externo articulado del codo por si se produce inestabilidad tras la resección, además de permitir una movilización precoz controlada. La prevención de recidivas de las calcificaciones depende del momento en que se interviene y también del uso de terapias adyuvantes como la radioterapia a dosis bajas preoperatoria o el uso de indometacina.

BIBLIOGRAFÍA

1. Ring D, Jupiter JB. Operative release of ankylosis of the elbow due to heterotopic ossification. Surgical technique. *J Bone Joint Surg (Am)*. 2004; 86-A (Suppl. 1): 2-10.
2. Poggi MM, Thomas BE, Johnstone PA. Excision and radiotherapy for heterotopic ossification of the elbow. *Orthopedics*. 1999; 22: 1059-61.
3. Ring D, Jupiter JB. Operative release of complete ankylosis of the elbow due to heterotopic bone in patients without severe injury of the central nervous system. *J Bone Joint Surg (Am)*. 2003; 85-A: 849-57.
4. De Palma L, Rapali S, Paladini P, Ventura A. Elbow heterotopic ossifications in head-trauma patients: diagnosis and treatment. *Orthopedics*. 2002; 25: 665-8.



EDEMA Y CREPITACIÓN EN EL CODO IZQUIERDO

**S. Cortés Alberola, Ó. L. Buezo Rivero,
E. Moya Gómez, F. Abat González**

*Servicio de Cirugía Ortopédica y Traumatología
Hospital de la Santa Creu i de Sant Pau. Barcelona*

SUPERVISIÓN

M. Jordán Sales

Médico Adjunto

CASO CLÍNICO

Anamnesis

Paciente varón de 74 años que acudió al Servicio de Urgencias por presentar edema en el antebrazo y la mano izquierdos de una semana de evolución sin antecedente traumático. El paciente refiere múltiples antecedentes patológicos: hipertensión arterial, diabetes mellitus, dislipemia, hiperuricemia, insuficiencia renal crónica, insuficiencia mitral que requirió un *bypass* aortocoronario y una prótesis mecánica, y síndrome de apnea obstructiva del sueño (SAOS) con varios ingresos por insuficiencia respiratoria.

Exploración física

A la exploración física se objetivaba edema a nivel de toda la extremidad superior izquierda (ESI), desde el brazo hasta la mano, no doloroso a la palpación ni con la movilización activa o pasiva de las articulaciones. Existía una limitación funcional, indolora, del codo izquierdo (flexión 120°/extensión -30°) con una crepitación audible a nivel del codo a la movilidad del mismo. No presentaba equimosis, erosiones o heridas. La explo-

ración motora distal de los dedos era correcta, existiendo una hipoestesia en la cara medial del antebrazo y en la zona volar del cuarto y quinto dedos.

Pruebas complementarias

- Hemograma y bioquímica sin datos de interés. Reactantes de fase aguda dentro de la normalidad. Serología luética negativa.
- Se realizó un estudio radiográfico del codo, en el que se objetivó una artropatía destructiva asociada a luxación del codo. Los cambios óseos eran especialmente llamativos en el húmero distal, con destrucción del *capitellum*, y en la región proximal del cúbito. La destrucción ósea se asociaba a aumento de partes blandas periarticulares con calcificación de las mismas y presencia de múltiples fragmentos óseos intraarticulares. El estudio radiográfico del hombro y la muñeca ipsilaterales fue normal.
- El electromiograma (EMG) informa de una lesión de tipo axonotmesis parcial del nervio cubital, probablemente secundaria a la luxación del codo.

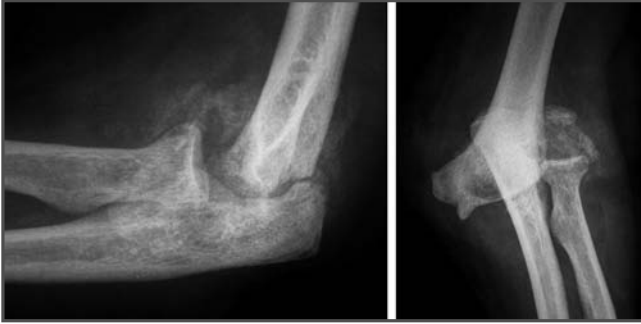

Fig. 1. Radiografía del codo: se observa la destrucción de la epífisis distal humeral y las calcificaciones capsulares.

- La resonancia magnética (RM) del raquis cervical mostraba la existencia de una malformación de Chiari tipo I con descenso amigdalario, y la presencia de una cavitación siringomiélica cervical que se extendía desde C2 hasta la región dorsal alta. También se apreciaba la existencia de una atrofia de la musculatura paravertebral de predominio izquierdo.

Diagnóstico

Artropatía neuropática del codo izquierdo secundaria a siringomielia cervical.

Tratamiento

Se trató ortopédicamente con una férula braquioantebraquial durante diez sema-

nas, más tratamiento fisioterápico para mejorar el edema de la extremidad superior izquierda. El Servicio de Neurocirugía descartó la intervención de la siringomielia por el alto riesgo quirúrgico. Además, el paciente rechazó toda opción quirúrgica.

Evolución

Cuatro meses después del episodio, el paciente refirió mejoría clínica de la hipoestesia cubital, y continuó sin dolor. Pasado un año, no refiere ningún dolor a la palpación ni a la movilización activa del codo. Presenta una limitación bien tolerada del codo, con una extensión de -40° y una flexión de 100° . La pronosupinación es completa.

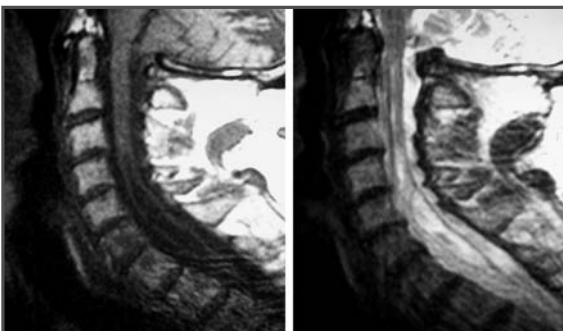

Fig. 2. Resonancia cervical: destaca la cavitación medular que se extiende desde C2 hasta T1.

DISCUSIÓN

Las osteoartropatías neuropáticas (*articulación de Charcot*) son artropatías rápidamente destructivas debidas a un trastorno en la sensibilidad nociceptiva y propioceptiva. Las etiologías son múltiples: tabes dorsal, siringomielia, diabetes mellitus, amiloidosis, mielitis transversas, tumores, etc. La localización en el miembro superior, poco frecuente, se relaciona habitualmente con una etiología siringomiélica, pero es más habitual en el hombro¹.

La clínica es similar para todas las etiologías: signos alarmantes no dolorosos, o menos de lo que cabría esperar, edema en las extremidades, subluxaciones o deformidades, y crujidos o resaltes en fases tardías. La radiografía muestra tanto sig-

nos de osteolisis como de reconstrucción con importantes calcificaciones periarticulares. Se pueden objetivar debido a la destrucción ósea imágenes de luxaciones-subluxaciones articulares².

El diagnóstico diferencial se debe plantear con el resto de artropatías destructivas: artritis sépticas, artrosis rápidamente destructivas o postraumáticas, necrosis asépticas, artropatías metabólicas o hemofílicas, osteocondromatosis articulares y tumores. Es importante sospechar el diagnóstico ante la ausencia de dolor y la búsqueda de la etiología si se desconoce. La inmovilización debe ser prolongada. En los casos con gran inestabilidad a veces es necesaria una artrodesis o artroplastia, siendo el seguimiento impredecible y las complicaciones frecuentes³.

BIBLIOGRAFÍA

1. Deirmengian C, Lee SG, Jupiter J. Neuropathic arthropathy of the elbow. A report of five cases. *J Bone Joint Surg (Am)*. 2001; 83-A: 839-44.
2. Johnson J. Neuropathic fractures and joint injuries: Pathogenesis and rationale of prevention and treatment. *J Bone Joint Surg (Am)*. 1967; 49-A: 1-30.
3. Kwon YW, Morrey BF. Neuropathic elbow arthropathy: a review of six cases. *J Shoulder Elbow Surg*. 2006; 15: 378-82.



FRACTURA DEL TERCIO PROXIMAL HUMERAL, COMPLICACIÓN

**J. Colomina Morales, I. Carrera Fernández,
F. Abat González, Ó. L. Buezo Rivero**

*Servicio de Cirugía Ortopédica y Traumatología
Hospital de la Santa Creu i Sant Pau. Barcelona*

SUPERVISIÓN

M. C. Pulido García

Médico Adjunto

CASO CLÍNICO

Anamnesis

Paciente varón de 77 años que acudió al Servicio de Urgencias con dolor, impotencia funcional y deformidad en el hombro derecho después de una caída casual en su domicilio. El paciente presentaba los siguientes antecedentes: hipertensión arterial, insuficiencia venosa crónica y *bypass* femoral en la extremidad inferior izquierda.

Exploración física

A su llegada presentaba dolor e impotencia funcional en el hombro derecho, con evidente deformidad y tumefacción, estando conservadas las funciones nerviosas y vasculares distales. Se inmovilizó provisionalmente con un cabestrillo y se practicaron radiografías.

Posteriormente, inició un cuadro clínico de dolor súbito con impotencia funcional absoluta de toda la extremidad superior derecha, así como desaparición de los pulsos radiales y cubitales, con alteracio-

nes sensitivas y aparición de palidez y livideces a nivel del miembro, por lo que se consultó con el Servicio de Cirugía Vascul.

Pruebas complementarias

- Se practicaron radiografías anteroposterior y *outlet* del hombro derecho, donde se objetivó una fractura del cuello humeral derecho.
- Se practicó una eco-doppler de las arterias humeral, radial y cubital, que demostró la ausencia de pulsos.

Diagnóstico

- Fractura del cuello humeral derecho. AO 11-B2.
- Isquemia aguda de la extremidad superior derecha por disección arterial post-traumática secundaria a la fractura.

Tratamiento

Se procedió a realizar una intervención quirúrgica de urgencia conjunta de los

equipos de Traumatología y Cirugía Vascular, practicándose:

- En un primer tiempo, el equipo de Traumatología realizó la reducción abierta de la fractura y osteosíntesis interna con placa y tornillos, consiguiéndose una reducción y estabilidad correctas.
- En un segundo tiempo, mediante catéter de Fogarty, el equipo de Cirugía Vascular identificó una lesión intimal de la arteria axilar, por lo que se realizó un *bypass* subclavio-humeral con injerto sintético de politetrafluoroetileno (PTFE) (fig. 1).

Evolución

En el postoperatorio inmediato la mano derecha presentaba un aspecto de contractura isquémica pero se recuperaron los pul-

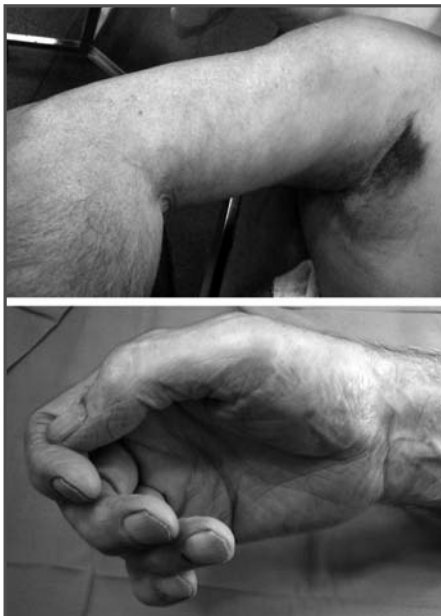

Fig. 1. Radiología previa y posterior a la osteosíntesis con placa y tornillos.

sos, el color, la temperatura y la función de la extremidad en las primeras horas. Asimismo, en el postoperatorio inmediato el paciente presentó oliguria 10 ml/h y alteración de la función renal, con creatinina 400 mg/dl y creatincinasa 17.150, que se orientó como rabdomiólisis postisquémica. Se inició sueroterapia intensiva, con mejoría clínica y analítica, y el paciente fue ingresado en planta de Medicina Interna hasta su recuperación y alta.

Actualmente, a los seis meses de la fractura, el paciente continúa realizando un programa de fisioterapia para ganar balance articular a nivel del hombro; no presenta dolor ni compromiso neurovascular distal (fig. 2).

DISCUSIÓN

La lesión de la arteria axilar por fractura del cuello humeral es una lesión infrecuente. En el momento actual, la revisión más extensa presenta sólo 27 casos^{1,2}.

Un diagnóstico inicial rápido es muy importante de cara al pronóstico, pero debemos recordar que en un cierto número de casos la lesión se puede dar con pulsos distales conservados parcial o totalmente¹.

También es importante tener en cuenta que esta lesión puede presentarse con lesiones nerviosas del plexo braquial asociadas, y que es esencial reconocerlas lo antes posible para reducir la morbilidad neurológica y la pérdida de función^{1,3}.

El tratamiento de elección actual debería constar de estabilización de la fractura seguida de reparación arterial. Según la literatura médica, el mejor tratamiento es el *bypass* con injerto, ya sea autólogo de

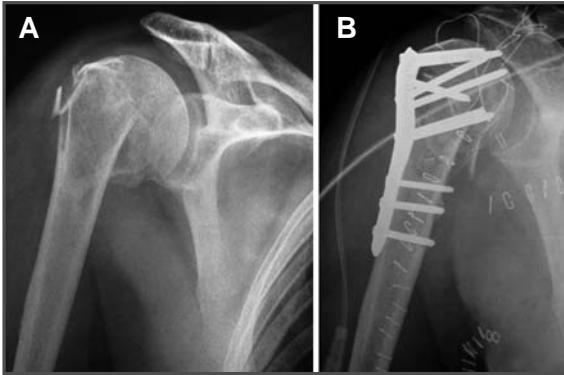


Fig. 2. A. Livideces en la extremidad superior derecha. B. Contractura isquémica en la mano derecha.

vena safena o sintético con PTFE. Asimismo, hemos de tener presentes las posibles repercusiones sobre el estado general del paciente que pueden tener tanto las lesiones como las cirugías a las que nos obligan^{1,3}.

Por último, debemos remarcar la importancia de un abordaje multidisciplinar del paciente y la lesión para optimizar los resultados de nuestras actuaciones.

BIBLIOGRAFÍA

1. Yagubyan M, Panneton JM. Axillary artery injury from humeral neck fracture: a rare but disabling traumatic event. *Vasc Endovasc Surg.* 2004; 38: 175-84.
2. Marty B, Simmen HP, Neff U. Subcapital humerus fracture with lesion of the axillary artery. 2 case reports and review of the literature. *Unfallchirurg.* 1996; 99: 154-7.
3. Byrd RG. Axillary artery injuries after proximal fracture of the humerus. *Am J Med Emerg.* 1998; 16: 154-6.



IMPOTENCIA FUNCIONAL TRAS MOVILIZACIÓN BAJO ANESTESIA DEL HOMBRO

**R. Sánchez Hidalgo, P. Martínez de Albornoz Torrente,
P. Sánchez del Cura Sánchez**

*Servicio de Cirugía Ortopédica y Traumatología
Hospital Fremap. Centro de Prevención y Rehabilitación.
Majadahonda (Madrid)*

SUPERVISIÓN
P. J. Delgado Serrano
Tutor de Residentes

CASO CLÍNICO

Anamnesis

Mujer de 45 años de edad, trabajadora de ayuda a domicilio y sin antecedentes personales de interés, acudió a consultas por dolor e impotencia funcional del hombro derecho. Aproximadamente siete días antes había sido tratada mediante una movilización bajo anestesia por rigidez primaria del hombro de 12 semanas de evolución. En el momento de la visita se encontraba en tratamiento rehabilitador.

Exploración física

Dolor intenso y deformidad en el hombro derecho. Apofisalgia a nivel de C7. Contractura en el trapecio derecho. No presentaba signos neurológicos ni radiculares. Movilidad activa y pasiva del hombro muy dolorosas: 30° de abducción, 20° de flexión, 5° de rotación externa (en aducción) y rotación interna que permitía llegar al glúteo.

Pruebas complementarias

Se realizó una radiografía axial y anteroposterior del hombro, donde se objetivó

una luxación anterior glenohumeral (fig. 1). No se apreciaron lesiones óseas traumáticas agudas.

Diagnóstico

Luxación glenohumeral tras movilización bajo anestesia.

Tratamiento

Se realizó, bajo anestesia general, reducción cerrada y se comprobó bajo control de escopia la reducción, sin nuevas fracturas asociadas, y se inmovilizó con un vendaje tipo Velpeau.

Evolución

Tras la reducción, la evolución fue satisfactoria y no presentó lesiones nerviosas secundarias, por lo que se decidió su alta hospitalaria. En la siguiente revisión, la paciente refirió continuar con dolor. Se realizaron radiografías de control y se evidenció una nueva imagen de luxación anterior del hombro. Se decidió llevar a cabo una nueva reducción bajo anestesia, donde se comprobó una gran laxitud inferior con signo del surco (*sulcus test*) positivo, reduciéndose fácilmente con la

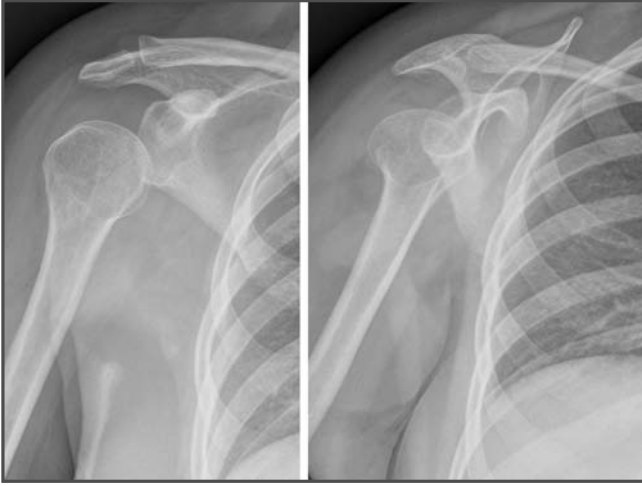


Fig. 1. Estudio radiológico convencional en dos proyecciones, donde se comprueba la luxación glenohumeral derecha.

paciente sedada. Se solicitó una tomografía computarizada (TC) control, en la que se apreciaba reducción de la luxación, sin evidencia de fracturas (fig. 2). Se mantuvo inmovilizada durante seis semanas, tras las cuales se mantuvo la reducción y se inició el tratamiento rehabilitador, con un resultado funcional y síntomas de inestabilidad residual. Se ofreció tratamiento quirúrgico para corregir la inestabilidad, pero la paciente lo rechazó y se

reincorporó a su vida activa laboral previa al accidente.

DISCUSIÓN

Los pacientes con rigidez leve y/o moderada pueden resolver su afección mediante el tratamiento rehabilitador como único tratamiento¹. Sin embargo, en pacientes con rigidez severa con rango de movimiento <70°, el tratamiento de elec-

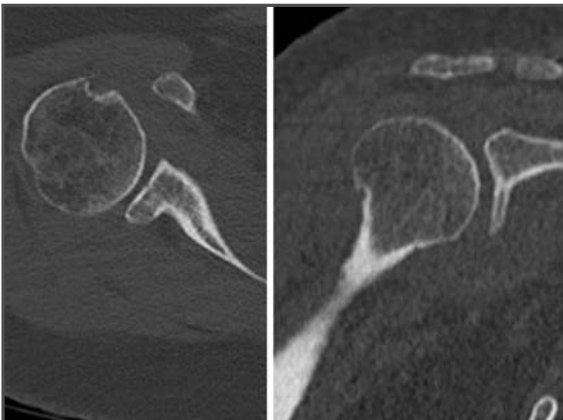


Fig. 2. Imagen de la tomografía computarizada del hombro derecho, que muestra mantenimiento de la reducción y buena congruencia articular.

ción debe ser la movilización bajo anestesia asociado a rehabilitación continuada.

La técnica se realiza al aplicar una fuerza constante y controlada en la porción proximal del húmero, en tanto se conserva estable el plano escapular. Consigue la recuperación inmediata del movimiento articular y debe asociar un tratamiento rehabilitador inmediato².

Este procedimiento ha demostrado su utilidad en la rigidez de hombro, con resultados satisfactorios, pero no está exenta de

complicaciones, como el caso presentado³. Se han descrito roturas del manguito rotador (especialmente subescapular y supraespinoso), fracturas de la cabeza humeral (cuello quirúrgico y tuberosidades), diáfisis humeral, lesiones intraarticulares labrales y luxación glenohumeral⁴.

La recuperación funcional del hombro, así como la vuelta al puesto de trabajo, es relativamente rápida cuando la indicación de movilización y su técnica se realizan de forma adecuada⁵.

BIBLIOGRAFÍA

1. Tauro JC, Paulson M. Shoulder stiffness. *Arthroscopy*. 2008; 24: 949-55.
2. Kivimäki J, Pohjolainen T, Malmivaara A, Kannisto M, Guillaume J, Seitsalo S, et al. Manipulation under anesthesia with home exercises versus home exercises alone in the treatment of frozen shoulder: a randomized, controlled trial with 125 patients. *J Shoulder Elbow Surg*. 2007; 16: 722-6.
3. Loew M, Heichel TO, Lehner B. Intraarticular lesions in primary frozen shoulder after manipulation under general anaesthesia. *J Should Elbow Surg*. 2005; 14: 16-21.
4. De Palma AF. Loss of scapulohumeral motion. *Ann Surg*. 1952; 135: 193-204.
5. Dodenhoff RM, Levy O, Wilson A, Copeland SA. Manipulation under anaesthesia for primary frozen shoulder: effect on early recovery and return to activity. *J Shoulder Elbow Surg*. 2000; 9: 23-6.



IMPOTENCIA FUNCIONAL Y DEFORMIDAD EN LA CARA ANTERIOR DEL BRAZO

**C. Sánchez Monzó, J. López Valenciano,
R. Sánchez Mateo, S. Eschenbach**

*Servicio de Traumatología y Cirugía Ortopédica
Hospital Universitario Doctor Peset. Valencia*

SUPERVISIÓN

D. Montaner Alonso

Médico Adjunto

CASO CLÍNICO

Anamnesis

Paciente varón de 63 años que sufrió una agresión en un centro comercial. No refería traumatismo craneoencefálico ni pérdida de conciencia. Antecedentes personales, no refiere alergias medicamentosas conocidas ni antecedentes patológicos.

Exploración física

En la exploración física destacó: hematoma sobre la región braquial anterior; el paciente no refería dolor, sólo una leve molestia sobre la zona anterior del codo y el tercio distal del brazo en su zona anterior; impotencia funcional para la flexión y supinación del codo y antebrazo izquierdos; contracción excéntrica contra-resistencia del bíceps; signo de Hueter positivo; se palpaba espacio sobre el tendón en el segmento distal del bíceps braquial. El paciente no mostraba alteraciones neurovasculares distales.

Pruebas complementarias

- Se realizaron radiografías, sin hallazgos patológicos.

- Se llevó a cabo una ecografía musculotendinosa, en la que se observó una alteración de la ecogenicidad y la morfología del músculo bíceps braquial izquierdo, con hematoma intramuscular y alteración de la ecogenicidad y tamaño del tendón distal, que estaba elongado, no identificando fibras íntegras en su trayecto hacia la tuberosidad del radio, sin contracción con la flexión del codo. La ecografía se informó como hematoma intramuscular del bíceps braquial izquierdo con rotura, probablemente completa, del tendón distal.

Diagnóstico

Rotura completa del tendón distal del bíceps braquial izquierdo.

Tratamiento

En ese momento se procedió a la inmovilización del brazo con una malla elástica doble y un cabestrillo. Se aplicó frío local y se pautó un tratamiento analgésico. Se ingresó al paciente para su tratamiento quirúrgico definitivo.

En la intervención se reparó la rotura del tendón distal del bíceps braquial (sutura

de Bunell; Nylon 2/0). Se realizó una reinscripción del tendón distal del bíceps braquial izquierdo en la tuberosidad bicipital del radio por doble vía (técnica de Boyd) y un anclaje de apoyo del bíceps en el cuello del radio.

Se realizó la inmovilización con férula posterior braquio-antebraquial de yeso a 90° con el antebrazo en pronosupinación neutra. A los dos días, el paciente se encontraba sin dolor ni molestias, por lo que fue dado de alta hospitalaria y citado a los tres días para la primera cura y control (fig. 1).

Evolución

El paciente permaneció inmovilizado con una ortesis de codo a 90° durante seis semanas. Tras este periodo se comenzó una intensa rehabilitación en días alternos, insistiendo en la flexo-extensión tanto activa como pasiva del miembro afectado.

Durante los siguientes meses se consiguió una flexión progresiva mediante

ejercicios de reforzamiento muscular y el cambio de la limitación de grados de movimiento de la ortesis.

A los cuatro meses el paciente es capaz de lograr una flexión prácticamente completa y sin limitación a la extensión del codo. El paciente fue dado de alta tras considerar el resultado como satisfactorio. Actualmente, el paciente ha vuelto a su trabajo de fisioterapeuta, en el que emplea de forma activa la musculatura afectada por la lesión (fig. 2).

DISCUSIÓN

Las roturas completas del tendón distal del bíceps braquial son una patología poco habitual que suele tener lugar en tendones debilitados por algún tipo de patología degenerativa previa, aunque este tipo de tendinopatías son excepcionales en esta localización. A diferencia de la rotura de la porción larga del tendón proximal del bíceps, que es más frecuente, el tratamiento de esta patología, y más si es aguda, debería ser el de su reparación quirúrgica en pacientes de todas las edades.

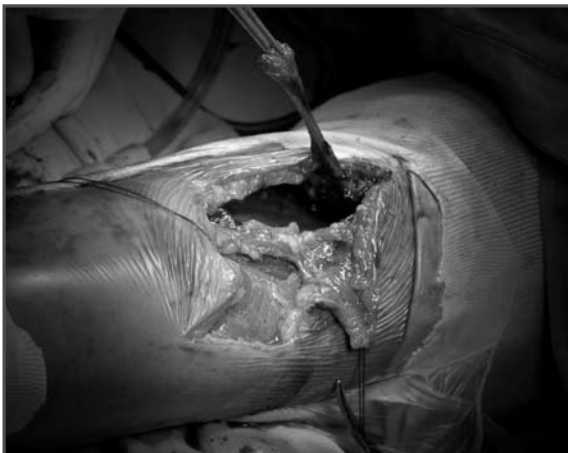

Fig. 1. Intervención quirúrgica: se observa el cabo proximal de la rotura del tendón distal del bíceps.



Fig. 2. Control a los cuatro meses postintervención de la flexo-extensión del codo.

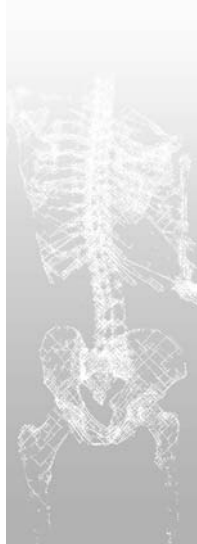En cuanto a la reinserción del tendón, hay que tener en cuenta tres puntos básicos: el lugar de fijación del tendón, el método de fijación y la vía de abordaje. La tuberosidad anterior del radio es la única localización anatómica que restituirá la fuerza de supinación del bíceps. En cuanto al método de fijación de roturas agudas donde no son necesarios los injertos interpuestos, se puede optar por una fijación transósea, o bien, como se hizo en este caso, por una fijación mediante anclajes. Los anclajes presentan la ventaja de requerir una disección menor de los tejidos alrededor

de la tuberosidad. En cuanto al debate sobre el uso de una o dos vías de abordaje combinadas, en este caso se optó por la doble vía o técnica de Boyd, ya que ésta disminuye el riesgo de parálisis del nervio radial por lesión.

Por último, quisiéramos recalcar la importancia de la inmovilización y la progresiva rehabilitación reglada para conseguir un rango de movimiento adecuado, y recuperar la funcionalidad de un músculo tan importante para las actividades de la vida diaria.

BIBLIOGRAFÍA

1. De Carli A, Zanzotto E, Vadalà AP, Luzon D, Di Salvo M, Ferretti A. Surgical repair of the distal biceps brachii tendon: clinical and isokinetic long-term follow-up. *Knee Surg Sports Traumatol Arthrosc.* 2009 (en prensa).
2. Rineer CA, Ruch DS. Elbow tendinopathy and tendon ruptures: epicondylitis, biceps and triceps ruptures. *J Hand Surg (Am).* 2009; 34: 566-76.
3. Sanal HT, Chen L, Negrao P, Haghighi P, Trudell DJ, Resnick DL. Distal attachment of the brachialis muscle: anatomic and MRI study in cadavers. *AJR Am J Roentgenol.* 2009; 192: 468-72.
4. Schamblin ML, Safran MR. Injury of the distal biceps at the musculotendinous junction. *J Shoulder Elbow Surg.* 2007; 16: 208-12.
5. Sigmundsson FG, Olafsson AH, Ingvarsson T. *Laeknabladid.* Repair of distal biceps brachii tendon ruptures: long term retrospective follow-up for two-incision technique. 2009; 95:19-24.



DEFORMIDAD Y DÉFICIT DE FUERZA EN EL HOMBRO TRAS UN CRUJIDO

**R. Romero Campuzano, D. Sánchez-Guardamino Sáenz,
M. Brun Sánchez, J. Ruiz Ruiz**

*Servicio de Cirugía Ortopédica y Traumatología
Hospital Virgen del Camino y Clínica Ubarmin. Pamplona (Navarra)*

SUPERVISIÓN

Í. Orradre Burusco

Médico Adjunto

CASO CLÍNICO

Anamnesis

Paciente varón de 36 años, levantador de pesas *amateur*, que acudió a consulta refiriendo deformidad en la cara anterior del hombro y pérdida de fuerza en rotación interna y aducción de hombro derecho de dos meses de evolución. El cuadro clínico se inició tras notar un crujido y dolor intenso en la región anterior del hombro derecho al iniciar el levantamiento de una barra horizontal de pesas en antepulsión desde la posición de decúbito supino.

Exploración física

El paciente presentaba un déficit de fuerza a 4 sobre 5, tanto en la aducción como en la rotación interna del hombro derecho. En la aducción contra-resistencia de los brazos en rotación neutra se producía un déficit muscular visible y palpable en la región axilar y una prominencia muscular visible en la región torácica derecha (fig. 1). El balance articular activo del hombro era

completo y la exploración neurológica de la extremidad superior derecha era normal.

Pruebas complementarias

- Se realizaron radiografías simples, que fueron normales.
- Posteriormente se practicó una resonancia magnética. En esta exploración complementaria se comprobó la presencia de una solución de continuidad en la región humeral del pectoral mayor con retracción del vientre muscular hacia el hemitórax derecho (fig. 1).

Diagnóstico

Rotura completa de la porción distal del tendón del músculo pectoral mayor con retracción medial de todo el vientre muscular.

Tratamiento

Se intervino quirúrgicamente mediante abordaje deltopectoral, confirmando el

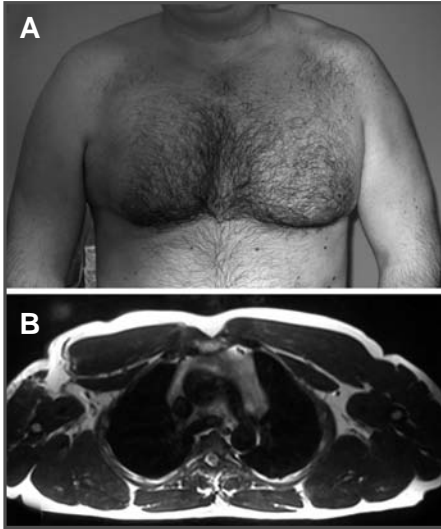


Fig. 1. A. Déficit muscular visible en la región axilar derecha con la aducción contra-resistencia. B. Solución de continuidad en la región humeral del músculo pectoral mayor con retracción medial del vientre muscular.

arrancamiento completo tendinoso de la inserción humeral. Se realizó la liberación del tendón retraído de las adherencias fibrosas, establecidas durante los dos meses posteriores a la rotura, y se reinsertó el cabo distal tendinoso mediante dos anclajes a la cortical humeral medial previa cruentación de la misma (fig. 2).

Evolución

En el postoperatorio los movimientos pasivos fueron iniciados a las dos semanas y los activos a los seis meses, recuperando el paciente la movilidad completa del hombro a los dos meses de la cirugía. La actividad física fue retomada a los cuatro meses de la intervención, limitando el levantamiento de pesas hasta los seis meses. En la actualidad, tras un año desde la intervención, el paciente realiza una actividad física sin limitaciones, reconociendo una disminución de fuerza en la aducción y rotación interna del hombro del 20%.

DISCUSIÓN

Las roturas completas del músculo pectoral mayor son lesiones bastante raras que principalmente ocurren por mecanismo indirecto durante tensiones musculares extremas (levantamiento de pesas, práctica de rugby, etc.). Esta lesión fue originalmente descrita por Patissier en 1822. Desde entonces se han publicado unos 250 casos y un 40% de ellos, los casos más antiguos sobre todo, no están confirmados quirúrgicamente. Estudios electromiográficos han demostrado la activación máxima del pectoral mayor al comenzar el

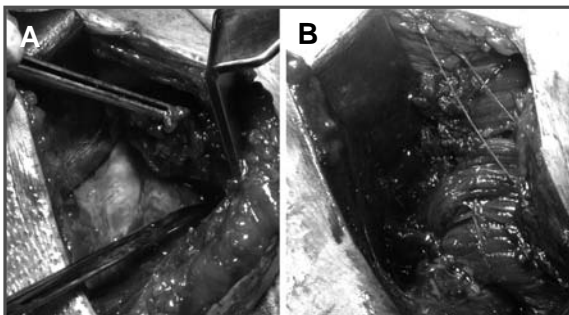


Fig. 2. A. Identificación quirúrgica del tendón del pectoral mayor una vez liberado. B. Situación quirúrgica final tras reinsertar el tendón al húmero.

levantamiento con el húmero en extensión, lo que explica que el paciente de este caso notase el crujido al iniciar el ejercicio.

La mayoría de las lesiones corresponden a roturas completas en la proximidad de la inserción humeral, relacionándose las lesiones mediales con traumatismos directos. Inicialmente su tratamiento era conservador, aunque posteriormente se ha demostrado que la revisión quirúrgica de la lesión tiene mejores resultados, constituyendo actualmente el tratamiento

de elección. La recuperación del nivel deportivo previo a la lesión es limitada en gran parte de los casos, no siendo infrecuente tampoco la limitación de la rotación externa del hombro tras la cirugía. El paciente presentado en este caso clínico recuperó, a pesar de ser una reparación tardía, una movilidad activa completa del hombro intervenido a los dos meses de la intervención, lo que en gran parte es debido al protocolo de rehabilitación seguido en el postoperatorio.

BIBLIOGRAFÍA

1. Elliot BC, Wilson GJ, Kerr GK. A biomechanical analysis of the sticking region in the bench press. *Med Sci Sports Exerc.* 1989; 21: 450-62.
2. Kakwani RG, Matthews JJ, Kumar KM, Pimpalnerkar A, Mohtadi N. Rupture of the pectoralis major muscle: surgical treatment in athletes. *Int Orthop.* 2007; 31: 159-63.
3. Patissier P. *Traite des maladies des artisans.* París; 1822, p. 162-4.
4. Petilon J, Carr DR, Sekiya JK, Unger DV. Pectoralis major muscle injuries: evaluation and management. *J Am Acad Orthop Surg.* 2005; 13: 59-68.



APARICIÓN DE PARESTESIAS EN LA EXTREMIDAD SUPERIOR TRAS REDUCCIÓN CERRADA DE FRACTURA-LUXACIÓN DEL HÚMERO PROXIMAL

A. Arias Baile, E. Gil Rodríguez, I. Centellas Bergareche

*Servicio de Cirugía Ortopédica y Traumatología
Hospital Universitario Vall d'Hebrón. Barcelona*

SUPERVISIÓN
C. Amat Mateu
Médico Adjunto

CASO CLÍNICO

Anamnesis

Varón de 81 años que sufrió una caída casual desde su propia altura, presentando dolor e impotencia funcional del hombro izquierdo. Fue atendido inicialmente en otro centro, donde fue diagnosticado de fractura-luxación del húmero proximal izquierdo; no presentaba déficit sensitivo-motor distal aparente, con pulso radial ipsilateral presente (según el informe clínico de asistencia). Se procedió a la reducción cerrada e inmovilización con cabestrillo, siendo remitido a nuestro centro para valoración del tratamiento definitivo.

Exploración física

A su llegada al Servicio de Urgencias de nuestro centro, el paciente se encontraba hemodinámicamente estable, consciente y colaborador, portador de un cabestrillo en la extremidad superior izquierda; no presentaba deformidad del hombro afecto ni equimosis. Refería dolor a la palpación del hombro, presentando impotencia funcional del mismo. No presentaba déficit motor distal, pero refería parestesias en la

mano ipsilateral que se habían iniciado progresivamente tras la reducción cerrada. Destacaba la mano izquierda pálida y fría, con ausencia tanto de pulso radial como cubital.

Pruebas complementarias

- El paciente aportaba radiografías convencionales anteroposterior y transtorácica del hombro izquierdo realizadas en el otro centro tras la caída: fractura en tres fragmentos del húmero proximal con luxación antero-inferior glenohumeral (fig. 1).
- Se realizó en nuestro centro una nueva radiografía convencional anteroposterior y transtorácica del hombro izquierdo: fractura en tres fragmentos del húmero proximal con correcta correlación articular (fig. 2).
- Se procedió a la exploración mediante doppler, no hallándose señal pulsátil en toda la extremidad superior izquierda; por lo que se solicitó la valoración urgente por el Servicio de Cirugía Vascular, hallándose en la ecografía doppler obliteración a nivel de la arteria axilar izquierda.

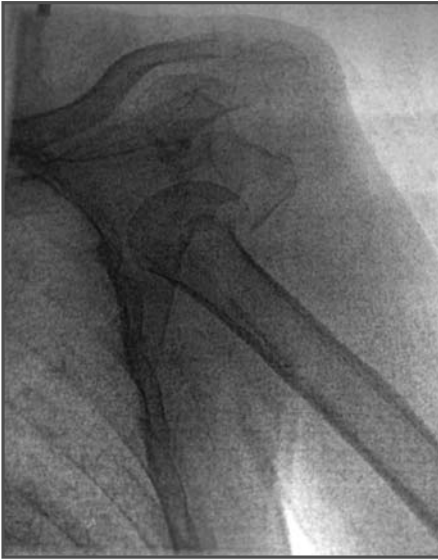

Fig. 1. Fractura-luxación húmero proximal.

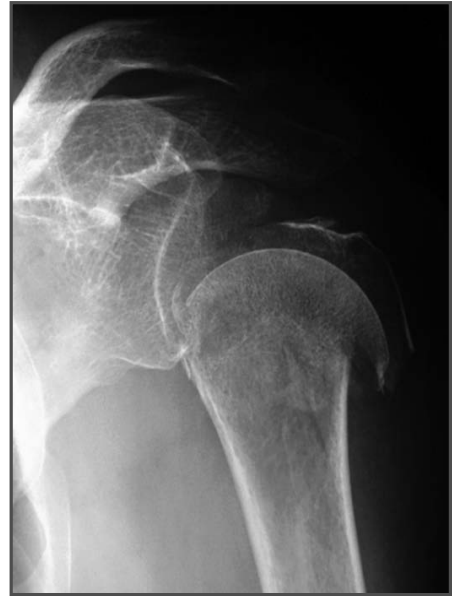

Fig. 2. Imagen radiológica tras la reducción.

Diagnóstico

Lesión de la arteria axilar secundaria a reducción cerrada de fractura-luxación del hombro.

Tratamiento

Se decidió realizar una revisión quirúrgica urgente, hallándose intraoperatoriamente un desgarro de la capa íntima y de la media de la arteria axilar, desde la segunda porción de la misma hasta su paso a la arteria humeral; se realizó un *bypass* de la arteria axilar a la arteria humeral mediante vena safena interna de la extremidad inferior ipsilateral del paciente.

Dada la edad del paciente, la poca demanda funcional de éste y presentándose la fractura en la extremidad no dominante, se decidió instaurar trata-

miento ortopédico de la fractura mediante cabestrillo.

Evolución

El paciente evolucionó favorablemente durante el ingreso con *bypass* permeable, desapareciendo las parestesias de la extremidad superior izquierda al segundo día postoperatorio. Fue dado de alta al tercer día postoperatorio sin presentar déficit neurológico en la extremidad afectada.

Ha seguido controles ambulatorios en consultas con correcta consolidación de la fractura, retirándose el cabestrillo a las cinco semanas del traumatismo e iniciando tratamiento rehabilitador.

Actualmente no refiere omalgia, presenta limitación de la rotación interna y abduc-

ción del hombro sin limitación para las actividades diarias del paciente. El *bypass* persiste permeable, con pulso radial presente y simétrico al contralateral.

DISCUSIÓN

Las lesiones vasculonerviosas son complicaciones poco frecuentes, pero importantes, de los traumatismos de la cintura escapular¹. Es en las fracturas complejas o en las fracturas-luxaciones de húmero en las que hay mayor riesgo de lesión neurovascular¹⁻³. Mayoritariamente son lesiones nerviosas transitorias debidas a la contusión-tracción del plexo braquial, más raramente nos encontramos con lesiones arteriales aisladas¹.

Las lesiones vasculares secundarias a traumatismos del hombro suceden predominantemente en pacientes ancianos con vasos más rígidos y frágiles¹⁻³.

Pueden suceder tras el traumatismo o más frecuentemente tras una reducción cerrada inadecuada o traumática^{1,2}. La zona con mayor riesgo de lesión tras un traumatismo en el hombro es la arteria axilar, en concreto en su segunda y tercera porciones por su proximidad con la articulación^{2,3}.

Es vital una exploración neurovascular adecuada ante estas lesiones y realizar una reducción cuidadosa revalorando el estado neurovascular tras ésta para evitar secuelas irreparables¹.

BIBLIOGRAFÍA

1. Rockwood & Green's Fractures in Adults. Upper Extremity. Philadelphia: Lippincott Williams and Wilkins; 2006.
2. Gates JD, Knox JB. Axillary artery injuries secondary to anterior dislocation of the shoulder. *Journal of Trauma*. 1995; 39: 581-3.
3. McLaughlin JA, Light R, Lustrin I. Axillar artery injury as a complication of a proximal humerus fractures. *J Shoulder Elbow Surgery*. 1998; 7: 292-4.



UTILIZACIÓN DE ALOINJERTO EN EL TRATAMIENTO DE UNA LESIÓN DE HILL-SACH INVERTIDA

**N. Blanco Rubio, C. Velázquez Acón,
A. Castillo Palacios, C. García Gutiérrez**
*Servicio de Traumatología y Cirugía Ortopédica
Hospital Clínico Universitario Lozano Blesa. Zaragoza*

SUPERVISIÓN
B. Seral García
Médico Adjunto

CASO CLÍNICO

Anamnesis

Paciente de 56 años, sin alergias medicamentosas conocidas y sin antecedentes médicos de interés, que tras presentar una crisis epiléptica se diagnosticó de una fractura-luxación posterior glenohumeral derecha con lesión de Hill-Sach invertida.

Exploración física

En la inspección no se observaba una deformidad llamativa; a la exploración física se observaba una limitación a la rotación externa, elevación restringida del brazo y prominencia posterior con aplanamiento de la cara anterior del hombro. Presentaba buen tropismo distal y no mostraba déficits neurovasculares distales.

Pruebas complementarias

- Se realizaron radiografías de hombro con proyecciones anteroposteriores y transtorácicas, donde se observaba una luxación posterior con fractura por compresión (lesión de Hill-Sach invertida) (fig. 1).

- Se realizó una tomografía computarizada (TC), informándose de fractura-luxación posterior con gran defecto anterior por compresión (fig. 1).

Diagnóstico

Fractura-luxación glenohumeral posterior (lesión de Hill-Sach invertido).

Tratamiento

Se intervino quirúrgicamente al paciente, realizándose un abordaje delto-pectoral del hombro derecho. Se observó una luxación posterior con un hundimiento anterosuperior (lesión de Hill-Sach invertido). Se realizó una reducción de la cabeza y se colocó un aloinjerto de banco tallado de unos 4 cm de anchura de forma triangular, dando esfericidad completa a la cabeza y sintetizándose con dos tornillos CBS de 30 mm (fig. 2).

Se realizó inmovilización de la extremidad con *slíng* de hombro.

Evolución

Tras su buena evolución clínica y radiológica se decidió darle el alta hospitalaria.

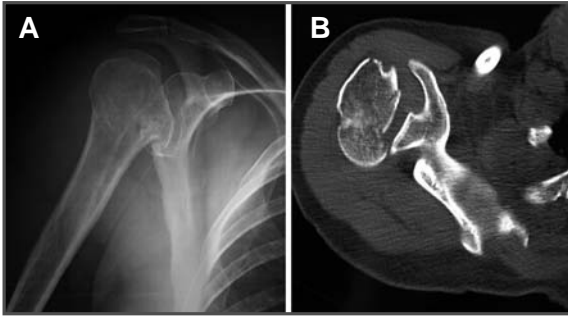


Fig. 1. A. Radiografía anteroposterior donde se observa lesión de Hill-Sach invertido. B. Imagen de la tomografía computarizada donde se observa la lesión de Hill-Sach invertido.

Al mes se retiró la inmovilización y se comenzó con rehabilitación. Se realizó una radiografía de control, que fue satisfactoria.

A los dos meses presentaba buena movilidad, con una abducción de 45°, elevación de 50° y ausencia de dolor a la movilidad. A los tres meses se observaba una consolidación completa y una correcta movilidad (fig. 2), continuando tratamiento rehabilitador en la actualidad.

DISCUSIÓN

La luxación posterior traumática glenohumeral ocurre en menos del 3% de todas las luxaciones de hombro. Es difícil valorar su prevalencia, ya que muchos casos no son

detectados. Tradicionalmente, la mayoría de las luxaciones posteriores han sido asociadas con ataques epilépticos, traumatismos de alta energía, electrocución y terapia electroconvulsiva. En ausencia de traumatismo, la fractura-luxación posterior (unilateral o bilateral) es patognomónica de un ataque epiléptico¹.

La mayoría de las luxaciones posteriores ocurren en hombres entre 35-55 años, y en un 15% de los casos son bilaterales.

La luxación posterior puede ocurrir aislada o asociada a una fractura impactada en la parte anterior de la cabeza humeral por contacto de la parte posterior del borde glenoideo (lesión de Hill-Sach invertida)².

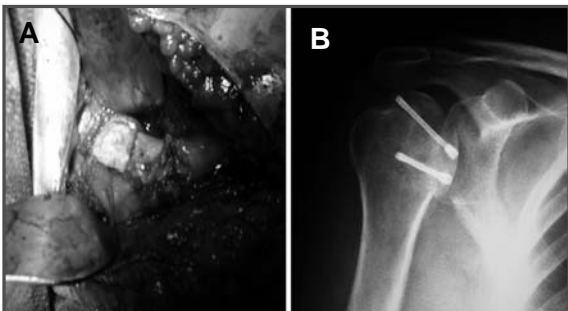


Fig. 2. A. Aloinjerto de banco tallado colocado en la cabeza humeral dando esfericidad a la misma. B. Radiografía a los tres meses de la intervención quirúrgica, donde se observan los dos tornillos de esponjosa y una consolidación de la fractura.

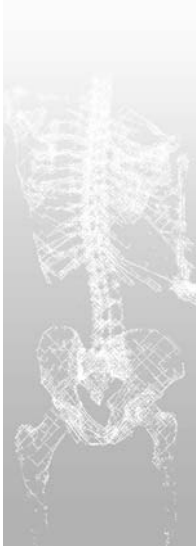La radiografía axilar o la transtorácica son esenciales para el diagnóstico de luxación posterior y para estimar el tamaño del defecto de la cabeza humeral, así como la realización de una TC.

Una práctica guía terapéutica es basar el tratamiento dependiendo del tamaño de la fractura impactada³. Si el tamaño de la

fractura es 25-50% de la cabeza humeral se puede realizar una reducción abierta con abordaje delto-pectoral, rellenar con aloinjerto la cabeza humeral y restaurar la esfericidad de la misma. El injerto se fija con tornillos de esponjosa. Este procedimiento debería usarse en pacientes con buena calidad ósea y sin artrosis⁴.

BIBLIOGRAFÍA

1. Robison M, Aderinto J. Posterior shoulder dislocations and fracture-dislocations. *J Bone Joint Surg (Br)*. 2005; 87-A: 639-50.
2. Robison M, Akhtar A, Mitchell M, Beavis C. Complex posterior fracture-dislocation of the shoulder: Epidemiology, injury patterns and results of operative treatment. *J Bone Joint Surg (Am)*. 2007; 89-A: 1454-66.
3. Ivkovic A, Boric I, Cicak N. One stage operation for locked bilateral posterior dislocation of the shoulder. *J Bone Joint Surg (Br)*. 2007; 89-B: 825-8.
4. Cicak N. Posterior dislocation of the shoulder. *J Bone Joint Surg (Br)*. 2004; 86-B: 324-32.



DOLOR Y DEFORMIDAD EN EL BRAZO TRAS UN TRAUMATISMO AGUDO

**J. Ripalda Marín, S. Hamam Alcober,
A. Roche Albero, I. Garrido Santamaría**
*Servicio de Cirugía Ortopédica y Traumatología
Hospital Universitario Miguel Servet. Zaragoza*

SUPERVISIÓN
Á. A. Martínez Martín
Médico Adjunto

CASO CLÍNICO

Anamnesis

Mujer de 61 años de edad que acudió al Servicio de Urgencias de nuestro hospital por presentar dolor, deformidad e impotencia funcional en su brazo derecho tras sufrir una caída accidental desde su propia altura.

La paciente había sufrido hacía tres años una fractura en tres fragmentos del extremo proximal del húmero derecho asociada a una luxación glenohumeral derecha anteroinferior, que precisó de forma urgente la reducción abierta y la fijación interna mediante tres agujas de Kirschner bajo anestesia general. En el seguimiento ambulatorio de esta lesión se advirtió el desarrollo de una necrosis aséptica de la cabeza humeral derecha. En la resonancia magnética del hombro derecho se constató la necrosis y la rotura del manguito de los rotadores, por lo que se propuso a la paciente una artroplastia total invertida de hombro derecho. La evolución clínica,

funcional y radiológica había sido correcta hasta la actualidad.

Entre sus antecedentes personales debemos señalar que era una paciente que se encontraba en tratamiento médico por padecer una diabetes mellitus no insulino-dependiente, úlcera gastroduodenal y un síndrome depresivo.

Exploración física

La paciente presentaba dolor a la palpación, tumefacción, equimosis y deformidad en la región media del brazo derecho. También presentaba impotencia funcional en el hombro y codo derechos. La exploración neurovascular distal de la extremidad superior era normal.

Pruebas complementarias

Se realizaron radiografías del brazo derecho completo, incluyendo hombro y codo, que mostraban una fractura periprotésica diafisaria humeral distal a la punta del vástago humeral, con una mor-

fología espiroidea e integridad de los componentes protésicos (fig. 1).

Diagnóstico

Fractura periprotésica inestable de la diáfisis humeral derecha tipo IV según la clasificación de Campbell¹.

Tratamiento

Se decidió realizar un tratamiento quirúrgico de la fractura. Se llevó a cabo un abordaje lateral del brazo derecho que, en su parte inicial continuaba el abordaje deltopectoral realizado con anterioridad para la artroplastia total invertida de hombro derecho. Se practicó decorticación del sitio de la fractura y se redujo anatómicamente la fractura. A continuación, se colocó un injerto de soporte estructural de grosor completo de cortical

(homoinjerto congelado de húmero derecho) en la zona interna y se realizó la fijación interna de la fractura con una placa LCP estrecha de 4,5 mm y de diez orificios, con seis cerclajes de Dall-Miles (cinco proximales y uno distal a la fractura) y tres tornillos distales a la fractura (fig. 2A). En el lugar de la fractura se aportaron factores de crecimiento e injerto óseo de esponjosa criopreservada. Se colocaron un drenaje aspirativo y vendaje compresivo blando braquiopalmar durante 48 horas, además de cabestrillo de la extremidad superior derecha. La paciente recibió profilaxis antibiótica perioperatoria con cefazolina.

Evolución

Los controles radiográficos intraoperatorios y postquirúrgicos fueron satisfactorios. En cuanto la inflamación y el dolor lo permitieron, se animó a la paciente para que realizara movimientos pendulares de la extremidad intervenida y la movilización del codo y la muñeca derechos. La paciente fue dada de alta hospitalaria al cuarto día tras la operación, con la necesidad de llevar un cabestrillo en la extremidad superior derecha durante 20 días.

La paciente fue seguida de forma ambulatoria en consultas de nuestro hospital: la herida quirúrgica evolucionó de manera satisfactoria. En la actualidad, la paciente ha sido dada de alta con un balance articular y muscular completo (fig. 2B).

DISCUSIÓN

Las fracturas periprotésicas de la diáfisis humeral después de una artroplastia de hombro son raras, y pueden ser difíciles de tratar. Un pobre remanente óseo debi-

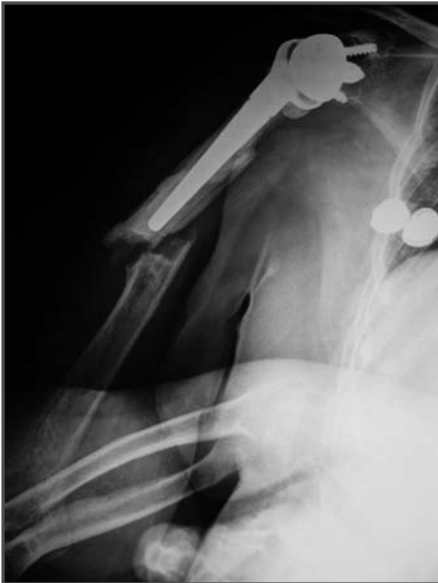

Fig. 1. Radiografía AP brazo derecho preoperatoria

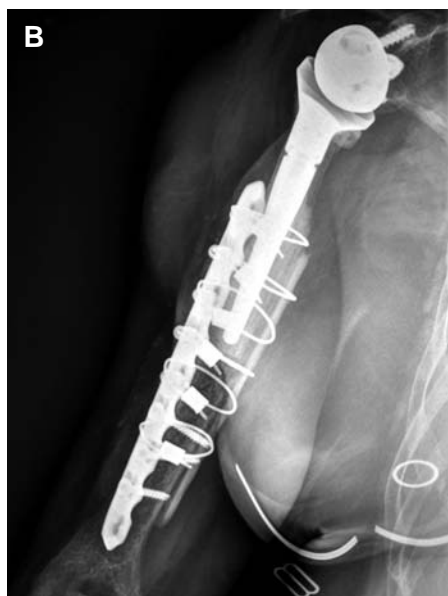

Fig. 2. A. RAFI de la fractura periprotésica humeral. B. Control radiológico a los once meses.

do a la osteoporosis suele ser el principal factor contribuyente.

El sistema de clasificación propuesto por Campbell se basa en la localización de la fractura. Divide las fracturas en cuatro regiones anatómicas: la región 1 abarca las lesiones aisladas del troquíter o del troquín; la región 2 comprende las fracturas por

debajo de las tuberosidades y dentro de la metáfisis; la región 3 abarca la diáfisis proximal a la punta del vástago humeral, y la región 4 comprende las fracturas diafisarias distales a la punta del vástago¹.

Las fracturas postquirúrgicas estables sin pérdida de la estabilidad protésica pueden tratarse conservadoramente con inmovili-

zación. Las fracturas inestables requieren reducción abierta con fijación interna, con o sin revisión de los componentes protésicos en función de su “conservación”. La calidad ósea determina la necesidad de aloinjerto, injerto estructural, cemento de metilmetacrilato o autoinjerto óseo.

Cuando se tratan fracturas periprotésicas inestables diafisarias humerales situadas alrededor o por debajo de la punta del vástago humeral es necesaria la reducción abierta y fijación interna, y el método preferido es una placa con, al menos cuatro cerclajes proximales de alambre grueso (2 mm), y cuatro tornillos distales (ocho corticales). Debería considerarse si es precisa una reducción anatómica para la unión de la fractura y el injerto óseo del lugar de fractura. El uso aislado de cer-

clajes de alambre o de tornillos interfragmentarios es insuficiente para el correcto tratamiento de estas fracturas^{1,2}.

Cuando existe una pobre calidad ósea, la literatura especializada recomienda añadir un aloinjerto cortical estructural fijado con cerclajes adicionales situado en ángulo de 90° respecto del montaje placa-cerclajes-tornillos. Se debería aplicar autoinjerto óseo de esponjosa en el lugar de la fractura. La mayoría de los autores no creen que sea necesario recambiar el vástago humeral por un vástago más largo para reparar una fractura periprotésica postquirúrgica de la diáfisis humeral con los componentes protésicos bien fijados y una artroplastia de hombro con buena función previa asociada.

BIBLIOGRAFÍA

1. Campbell JT, Moore RS, Ianotti JP, Norris TR, Williams GR. Periprosthetic humeral fractures: mechanisms of fracture and treatment options. *J Shoulder Elbow Surg.* 1998; 7: 406-13.
2. Cameron B, Ianotti JP. Periprosthetic fractures of the humerus and scapula: management and classification. *Orthop Clin North Am.* 1999; 30: 305-18.



DOLOR E IMPOTENCIA FUNCIONAL DE CODO TRAS UNA FRACTURA DE HÚMERO DISTAL

**V. Vaquerizo García, F. Vilorio Recio,
A. Gómez Martín, P. J. Sierra Madrid**

*Servicio de Cirugía Ortopédica y Traumatología
Hospital Universitario Príncipe de Asturias. Alcalá de Henares
(Madrid)*

SUPERVISIÓN
E. Benito Martín
Médico Adjunto

CASO CLÍNICO

Anamnesis

Varón de 65 años de edad que acudió a nuestras consultas refiriendo dolor y limitación funcional progresiva del codo derecho, que le impedía realizar las actividades básicas de su vida diaria.

Entre sus antecedentes médicos destaca que fue intervenido de fractura supracondílea de húmero derecho hacía seis meses mediante reducción abierta y osteosíntesis con tornillos interfragmentarios y agujas roscadas.

Exploración física

El paciente presentaba dolor continuo, con un arco de movilidad de -30° de extensión y 80° de flexión, con bloqueo de la pronosupinación, inestabilidad al varo-valgo forzado, y desde la intervención presentaba parestesias en el territo-

rio cubital, sin afectación motora. La herida quirúrgica posterior curó sin signos de infección.

Pruebas complementarias

- Analítica: Bioquímica, hemograma incluyendo proteína C reactiva y velocidad de sedimentación globular sin alteraciones.
- Radiografías: en las proyecciones anteroposterior y lateral del codo se apreciaba ausencia de consolidación de la fractura supracondílea distal del húmero tipo T baja según la clasificación de Mehne y Matta¹ (fig. 1).
- Tomografía computarizada (TC) del codo: ausencia de consolidación y desestructuración de la paleta humeral.
- Electromiografía (EMG): no se objetivó lesión del nervio cubital.

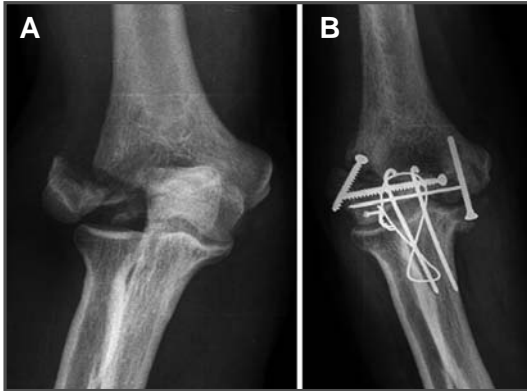


Fig. 1. Fractura supraintercondílea (A) y control a los seis meses con pseudoartrosis (B).

Diagnóstico

Pseudoartrosis aséptica de fractura supraintercondílea del húmero derecho.

Tratamiento

El paciente fue intervenido bajo anestesia regional y sedación, mediante un abordaje posterior de Bryan-Morrey, observándose una desestructuración completa del codo, con falta de consolidación de la tróclea y cóndilo humeral, por lo que se realizó la extracción del material de osteosíntesis, la extirpación de los fragmentos no viables y la implantación de una prótesis total de codo ensamblada tipo Coonrad-Morrey cementada con antibiótico, finalizando con la transposición subcutánea del nervio cubital, que presentaba una importante fibrosis perineural. Se le mantuvo con una férula braquiopalmar durante dos semanas.

Evolución

Permaneció ingresado cinco días, durante los cuales no presentó complicaciones asociadas. En el postoperatorio inmediato el paciente presentaba un balance articu-

lar de -15° de extensión y 110° de flexión, pronación completa y supinación de 45° , con mejoría de las parestesias en el territorio cubital. Se realizó seguimiento en consultas externas, limitando la carga de peso a $1/2$ kg durante tres meses, y realizó tratamiento rehabilitador domiciliario y asistido por un fisioterapeuta para mejorar la movilidad articular.

Al año de seguimiento, el paciente no presenta dolor ni inestabilidad, usa el brazo para realizar todas las actividades de su vida diaria, evitando coger más de 5 kg de forma aislada o 1 kg de forma repetida, para evitar el deterioro precoz del implante; está satisfecho con la intervención. Tiene un arco de movilidad de -5° de extensión y 130° de flexión con pronosupinación completa.

En los controles radiológicos no se aprecian signos de osteólisis (fig. 2).

DISCUSIÓN

La pseudoartrosis aséptica es una de las complicaciones asociadas a las fracturas de húmero distal, presenta una incidencia aproximadamente entre el 2% y el 10%¹.

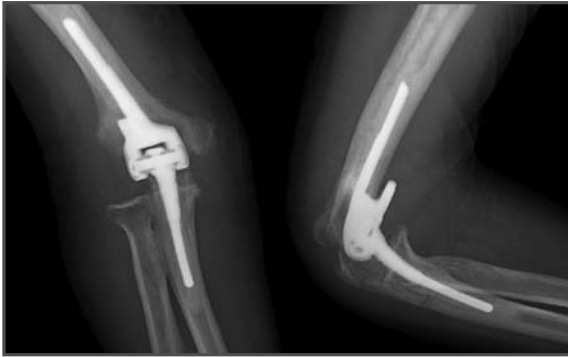

Fig. 2. Control radiológico a los 12 meses de la prótesis de codo

Entre otras complicaciones se encuentran la infección y la rigidez articular.

Los factores asociados con la pseudoartrosis de húmero distal son la afectación extensa de partes blandas, la conminución inicial y la insuficiente osteosíntesis primaria, siendo ésta una de las causas del caso que tratamos² y que nos hizo optar por una prótesis total de codo como primera opción, ya que la destrucción articular no permitía una nueva reconstrucción con garantías de éxito.

El objetivo del tratamiento quirúrgico de las fracturas del húmero distal es la reconstrucción articular y estabilización temprana que permita la consolidación de la fractura, con una movilización precoz; esto se puede lograr mediante una síntesis con placas preconformadas, una fijación

externa y en casos de fracturas muy distales, con escaso *stock* óseo, osteoporosis e irreconstruibles, la utilización de una artroplastia de codo como primera opción.

En la literatura médica se observa cómo las artroplastias de codo usadas en pseudoartrosis presentan resultados funcionales satisfactorios con mejoría del balance articular y disminución del dolor. La tasa de supervivencia descrita a cinco años es del 90% de los implantes³. Es una cirugía muy exigente, con complicaciones ente el 10% y el 20% de los casos, según las series publicadas⁴. Entre las complicaciones más frecuentes están las infecciones profundas, neuropatía cubital, desgaste del polietileno, aflojamiento aséptico e inestabilidad, siendo la tasa de revisiones en torno al 13%.

BIBLIOGRAFÍA

1. Rockwood. Fracturas en el adulto. Madrid: Marbán; 2003.
2. Rodríguez-Merchán EC. Prótesis articulares. Nuevas perspectivas. Buenos Aires; Madrid: Médica Panamericana; 2005.
3. Morrey BF, Adams RA. Semiconstrained elbow replacement for distal humeral nonunion. *J Bone Joint Surg (Br)*. 1995; 77-B: 67-72.
4. Cil A, Veillette C, Sánchez-Sotelo J, Morrey BF. Linked elbow replacement: a salvage procedure for distal humeral nonunion. *J Bone Joint Surg (Am)*. 2008; 90: 1939-50.



DOLOR Y DERRAME ARTICULAR EN EL HOMBRO DERECHO SIN TRAUMATISMO PREVIO

**M. Méndez Álvarez, A. D. Izquierdo Santos,
A. B. Fernández Cortiñas, I. Vázquez Andrade**

Complejo Hospitalario. Ourense

SUPERVISIÓN
S. Villardefrancos Gil

CASO CLÍNICO

Anamnesis

Paciente mujer de 84 años de edad que inició un cuadro clínico de tumefacción y dolor en el hombro derecho sin antecedente traumático claro. Cuando llegó a nuestro centro, el cuadro tenía dos meses de evolución y recibía tratamiento antibiótico con cefuroxima; había sido diagnosticada de artritis aguda infecciosa de germen no filiado. Como antecedentes personales presentaba insuficiencia renal crónica en hemodiálisis, antecedente de fiebre Q, hipertensión arterial e insuficiencia mitral y aórtica.

Exploración física

A la exploración presentaba dolor, tumefacción e impotencia funcional del hombro derecho, con una exploración neurovascular distal conservada. Presentaba un punto de drenaje seroso en la zona de la punción articular previa.

Pruebas complementarias

- Radiografía del hombro: dudosa luxación glenohumeral.

- Radiografía del hombro (dos meses de evolución): destrucción de la cabeza humeral y del acromion, luxación glenohumeral (fig. 1).

- Tomografía computarizada (TC) del hombro derecho: lesión destructiva de la cabeza humeral derecha y de la cavidad glenoidea que podría corresponder a una lesión inflamatoria. Por las imágenes no se pudo descartar que se tratara únicamente de un proceso infeccioso destructivo en relación con artritis séptica o corresponder a una patología tumoral metastásica (fig. 2).

- Resonancia magnética (RM): gran afectación articular del hombro derecho, con ocupación de toda la cavidad articular por material líquido que provocaba distensión de toda la bursa y afectación ósea de la cortical humeral y del acetábulo y alteración de la señal de los tendones.

- Gammagrafía ósea: artritis infecciosa con afectación de partes blandas.

- Despistaje tumoral negativo (marcadores tumorales, TC tóraco-abdominopélvica).

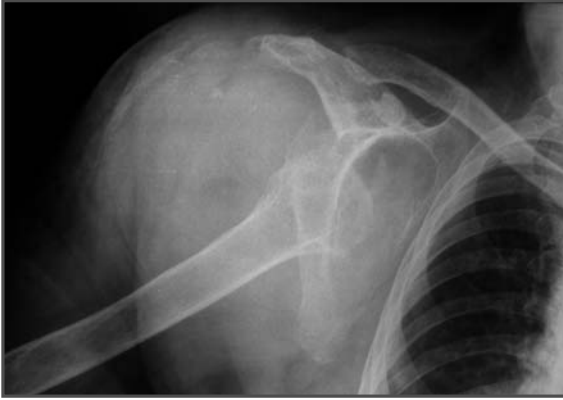

Fig. 1. Radiografía del hombro a los dos meses de evolución: se aprecia destrucción de la cabeza humeral y del acromion, luxación glenohumeral.

- Cultivos múltiples negativos.
- Biopsia a cielo abierto: se apreciaba masa encapsulada que al abrirla drenaba material seroso con fibrina y purulento que abarcaba la cavidad glenohumeral, con destrucción de la cabeza y de la glena. Destrucción del rodete glenoideo. El resultado anatomopatológico no demostró signos de malignidad, ausencia de granulomas. Abundante fibrina y calcificación.

Diagnóstico

Hombro de Milwaukee (depósito de cristales de fosfato básico de calcio).

Tratamiento

La paciente recibió tratamiento antibiótico de manera empírica a lo largo de todo el ingreso con cefuroxima, ceftriaxona, piperacilina y tazobactam.

Una vez se llegó al diagnóstico de artropatía por depósito de cristales de fosfato básico de calcio, se decidió no realizar ningún tipo de cirugía reconstructiva por la pluripatología de la paciente.

DISCUSIÓN

El término “hombro de Milwaukee” engloba una entidad clínica poco frecuen-

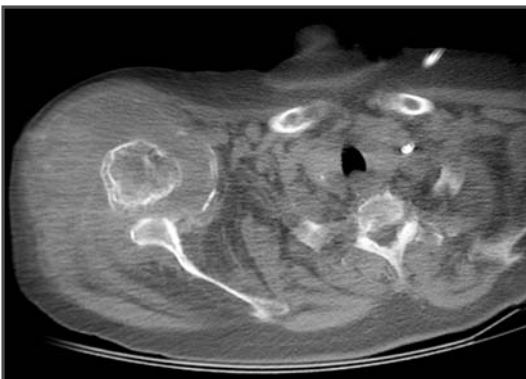

Fig. 2. Tomografía computarizada del hombro derecho.

te, caracterizada por una artropatía rápidamente destructiva de la articulación del hombro. Afecta fundamentalmente a personas de edad avanzada. Suele afectar a la extremidad dominante, aunque no es infrecuente la afectación bilateral. Como factores predisponentes destacan: traumatismo violento o microtraumatismos de repetición, depósito de cristales de pirofosfato cálcico, alteraciones neurológicas, insuficiencia renal en tratamiento con hemodiálisis. En muchos casos no es posible identificar un factor causal¹.

La sintomatología se caracteriza por dolor y alteración del rango de movilidad articular, asociado a derrames profusos con gran volumen de líquido sinovial. Generalmente es de tipo no inflamatorio, con frecuencia hemático.

El diagnóstico es por exclusión. En la radiología se aprecian destrucción de la articulación, reducción del espacio articular y esclerosis subcondral. La RM y la ecografía tienen utilidad para definir la

degeneración del cartílago, el edema óseo periarticular, la hipertrofia sinovial, etc. El depósito intraarticular de cristales cálcicos raramente es visible con los métodos radiográficos convencionales^{2,3}. En el estudio anatomopatológico, la membrana sinovial muestra característicamente una importante hiperplasia vellosa, células gigantes y depósito de fibrina, pudiéndose identificar por microscopía electrónica los cristales cálcicos, en caso de que se encuentren agrupados. Un test útil para la visualización de los cristales, aunque no es específico, es la tinción con rojo de Alizarina^{1,4}.

El tratamiento médico consiste en antiinflamatorios no esteroideos; si el tratamiento farmacológico sistémico no es suficiente en el control sintomático, se recurre a otros procedimientos tales como artrocentesis evacuadoras para aliviar la presión articular o gestos quirúrgicos como el lavado y desbridamiento artroscópico, artrodesis o sustitución protésica.

BIBLIOGRAFÍA

1. Epis O, Viola E, Bruschi E, Benazzo F, Montecucco C. Milwaukee shoulder syndrome: aspetti terapeutici. *Reumatismo*. 2005; 57: 69-77.
2. Hayes CW, Conway WF. Calcium hydroxyapatite deposition disease. *Radiographics*. 1990; 10: 1031-48.
3. Watt I. Radiology of the crystal-associated arthritides. *Ann Rheum Dis*. 1983; 42 (Suppl.): 73.
4. Halverson PB, Garancis JC, McCarty DJ. Histopathological and ultrastructural studies of synovium in Milwaukee shoulder syndrome-a basic calcium phosphate crystal arthropathy. *Ann Rheum Dis*. 1984; 43: 734-41.



OMALGIA DERECHA INESPECÍFICA

**V. E. Gómez Palacio, J. J. Gay-Pobes Vitoria,
L. López de Di Castillo Roldán, M. Azcaray Anta**

*Servicio de Cirugía Ortopédica y Traumatológica
Hospital San Pedro. Logroño*

SUPERVISIÓN

E. Gallinas Maraña

Médico Adjunto

CASO CLÍNICO

Anamnesis

Paciente de 15 años de edad, que acudió al Servicio de Urgencias por dolor severo e impotencia funcional del hombro derecho, de aparición insidiosa de dos semanas y media de evolución, que no mejoraba a pesar del tratamiento analgésico y antiinflamatorio.

La paciente negó antecedente traumático alguno en el hombro derecho, pero sí un cuadro catarral hacía unas semanas.

Exploración física

La paciente acudió con actitud de aducción del hombro y codo flexionado presentando imposibilidad para la movilización del hombro derecho, con limitación activa y pasiva en la abducción, elevación, rotaciones externa e interna por el dolor. Pérdida de fuerza y ligera atrofia de la musculatura deltoidea en comparación con la contralateral.

Pruebas complementarias

- Se realizó una analítica de sangre con bioquímica, hematología, coagulación, incluyendo factores reumatoides y proteinograma, en el que los parámetros están dentro de la normalidad, salvo elevación de la velocidad de sedimentación globular, 50 mm/h, y leucocitos de $13,2 \times 1.000/\mu\text{l}$. Serología: positivo para citomegalovirus IgG.
- Radiografía del hombro derecho: sin hallazgos patológicos (fig. 1).
- Ecografía del hombro derecho: manguito de los rotadores íntegro, sin hallazgos patológicos.
- Tomografía computarizada (TC) del hombro derecho: sin alteraciones morfológicas.
- Resonancia magnética (RM) cervical: sin hallazgos patológicos.
- RM del hombro derecho: hiperséñal en la musculatura deltoidea en T2 (fig. 2).

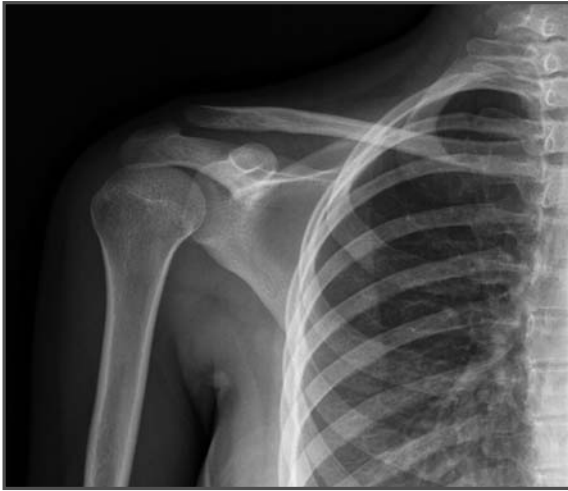

Fig. 1. Radiografía: sin hallazgos patológicos.

- Electroneurografía (ENG): caída de la amplitud del nervio axilar derecho con indicio de actividad aguda de denervación en su musculatura subsidiaria (deltoídes), compatible con afección del nervio axilar, lesión parcial del tronco superior del plexo braquial.

Diagnóstico

Ante la clínica y las pruebas de la ENG y la RM, se diagnosticó de neuralgia amiotrófica, síndrome de Parsonage Turner.

Tratamiento

La paciente fue tratada mediante analgésicos y antiinflamatorios, y fue remitida al Servicio de Rehabilitación para la movilización de la articulación.

Evolución

El dolor severo de la paciente empezó a ceder a las cuatro semanas, aunque presentaba debilidad, con atrofia de la musculatura deltoidea, con gran mejoría a los cinco

meses, tanto del dolor como de la atrofia muscular, y completa recuperación a los 15 meses, iniciando su actividad cotidiana. También se realizó un seguimiento de la patología mediante ENG, con recuperación completa del nervio axilar en la última ENG a los 13 meses.

DISCUSIÓN

La neuralgia amiotrófica, o síndrome de Parsonage Turner, es un proceso neurológico infrecuente caracterizado por dolor severo en el hombro y en el brazo seguido de pérdida de fuerza y atrofia que afecta a los músculos y pérdida de la sensibilidad¹. Fue descrita por Dreshfeld en 1887, hasta que en 1948 fueron Parsonage y Turner² los que detallaron esta patología¹.

Al igual que en nuestra paciente, está relacionada con infecciones víricas o bacterianas, procesos inflamatorios, procesos de inmunización, neoplásicos o intervenciones quirúrgicas³.

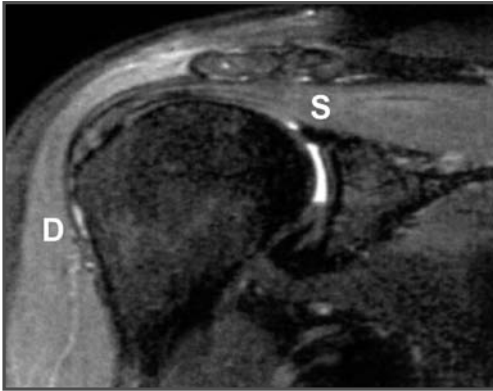


Fig. 2. Resonancia magnética: hiperseñal en la musculatura deltoidea en T2.

El diagnóstico es clínico, junto con el examen electrográfico y de RM, pero debemos realizar el diagnóstico diferencial con enfermedades que afectan a la musculatura del hombro y causan dolor: rotura del manguito, hernias discales, espondilosis cervical, tumores medulares, hemorragias del plexo braquial y esclerosis lateral amiotrófica³. En nuestro caso, al afectarse el nervio axilar debemos diferenciarlo del síndrome del espacio cuadrilátero, ya que en éste está afectado el

nervio axilar por compresión por bandas fibrosas, y el tratamiento quirúrgico mediante la lisis de éstas mejora la patología⁴.

El tratamiento está enfocado a disminuir el dolor con analgésicos, antiinflamatorios no esteroideos, corticoides, y movilizar la articulación mediante rehabilitación³. El diagnóstico incorrecto puede llevar a un tratamiento inapropiado e incluso a una cirugía innecesaria.

BIBLIOGRAFÍA

1. Sathasivam S, Lecky B, Manohar R, Selvan A. Neuralgic amyotrophy. *J Bone Joint Surg (Br)*. 2008; 90-B: 550-3.
2. Parsonage MJ, Turner JWA. Neuralgic amyotrophic: the shoulder-girdle syndrome. *Lancet*. 1948; 1: 973-8.
3. Fernández Valdivieso E, Montesinos Sanz S, Díez Lázaro C. Síndrome de Parsonage Turner. *Aten Primaria*. 2007; 39: 622.
4. Linker CS, Helms CA, Fritz RC. Quadrilateral space syndrome: Findings at MR imaging. *Radiology*. 1993; 188: 675-6.



OMALGIA NOCTURNA IZQUIERDA SIN ANTECEDENTE TRAUMÁTICO

**Y. Alonso Arroyo, Á. Buján de Gonzalo,
F. Rivas Tobío, F. J. Santiáñez Mosquera**
*Servicio de Traumatología y Cirugía Ortopédica A
Complejo Hospitalario. Pontevedra*

SUPERVISIÓN
P. Subirán Martínez
Médico Adjunto

CASO CLÍNICO

Anamnesis

Varón de 59 años de edad sin alergias medicamentosas conocidas y sin antecedentes personales de interés que acudió a consulta por una omalgia izquierda sin traumatismo previo que aumentaba por la noche.

Exploración física

AC (-); SE (+); importante crepitación con la movilidad; disminución de la abducción y rotación externa; flexión 90°; abducción 90°; rotación interna sí. Test de Jobe (+); test de Speed (+)

Pruebas complementarias

- Radiografía simple del hombro izquierdo: normal.
- Resonancia magnética del hombro izquierdo: distensión muy significativa de la bursa subacromial, que estaba rellena en su práctica totalidad por múltiples cuerpos osteocondrales (figs. 1 y 2). Dichas alteraciones podrían ser justificadas por una osteocondromatosis

sinovial complicada con sinovitis y alteración de la región subcortical de la cabeza humeral/necrosis avascular, no pudiendo descartar la posibilidad de artritis reumatoide.

Diagnóstico

Condromatosis sinovial del hombro izquierdo.

Tratamiento

Se intentó un periodo de tratamiento conservador con antiinflamatorios no esteroideos, modificación de la actividad física y crioterapia, que resultó infructuoso, por lo que se decidió el tratamiento quirúrgico.

Bajo anestesia general y bloqueo interes-calénico se realizó una artroscopia del hombro izquierdo, encontrando los siguientes hallazgos:

- Glenohumerales: importante sinovitis con múltiples proyecciones pediculadas de la sinovial al interior de la articulación, sin que se objetivaran cuerpos libres calcificados o sin calcificar. Condritis grado IV a nivel de la cabeza y glenoides.

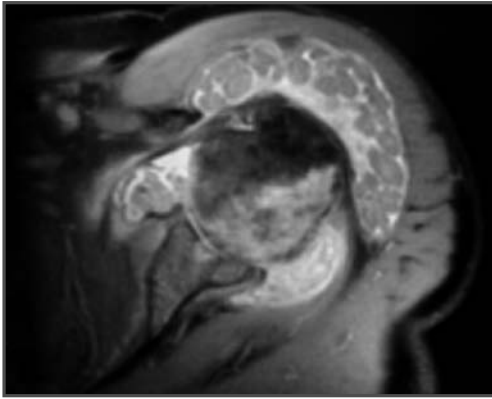


Fig. 1. Resonancia magnética del hombro izquierdo, corte axial. Distensión de la bursa subacromial rellena de cuerpos osteocondrales.

- Subacromiales: cambios a nivel de la sinovial similares a los descritos a nivel glenohumeral. La sinovitis se localizaba sobre todo en la zona lateral de la bursa.

En el mismo acto quirúrgico se realizó una sinovectomía artroscópica.

Anatomía patológica

Descripción macroscópica por el Servicio de Anatomía Patológica: once fragmentos irregulares de color pardo, el mayor de 0,6 cm. Algunos de ellos presentaban color pardo-blanquecino; todos ellos tenían consistencia elástica. IT1B-NC/Is. Compatibles con sinovitis crónica inespecífica.

Evolución

El paciente fue dado de alta a los dos días con las siguientes recomendaciones: *sling* (pudiendo retirarlo para movilización del codo y la muñeca y para el aseo) y paracetamol 1 g/8 horas alternando con tramadol si fuera necesario.

La evolución postoperatoria fue favorable y se inició el tratamiento rehabilitador. El paciente fue seguido en consulta,

evoluciona favorablemente, el dolor nocturno ha desaparecido, las heridas quirúrgicas tienen buen aspecto y continúa la recuperación funcional en el Servicio de Rehabilitación.

DISCUSIÓN

La condromatosis sinovial es una enfermedad proliferativa sinovial monoarticular en la que se produce una metaplasia cartilaginosa u osteocartilaginosa dentro de la membrana sinovial de las articulaciones, las bolsas serosas o las vainas tendinosas. Milgram ha clasificado la enfermedad en tres fases: 1) inicial, con condrometaplasia sinovial pero sin cuerpos libres; 2) transicional, con enfermedad sinovial activa y cuerpos libres, y 3) tardía, con cuerpos libres pero sin enfermedad sinovial¹. En nuestro caso, el resultado anatomopatológico era compatible con una condromatosis inicial en fase 1.

Las radiografías habituales pueden mostrar múltiples cuerpos libres, pero suelen ser normales y puede ser necesario hacer una artrografía, una resonancia magnética o una artroscopia para establecer el diagnóstico.

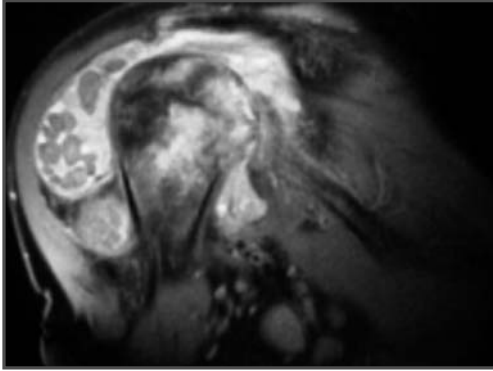


Fig. 2. Resonancia magnética del hombro izquierdo, corte coronal. Distensión de la bursa subacromial rellena de cuerpos osteocondrales.

Es más frecuente en la rodilla y la cadera, pero puede afectarse casi cualquier articulación, bolsa serosa o vaina tendinosa.

El tratamiento es discutido: muchos autores aconsejan la sinovectomía y la extracción de cuerpos libres, otros prefieren la extracción de cuerpos libres mediante artroscopia o cirugía abierta. Las ventajas de la sinovectomía artroscópica frente a la cirugía abierta son la mejor evaluación

de la articulación y de la sinovial, menos dolor postoperatorio y una movilidad articular más temprana^{2,3}. La recidiva tras la cirugía no es inusual y se han descrito casos raros de transformaciones malignas hacia el condrosarcoma^{1,4}.

El diagnóstico diferencial incluiría sinovitis vellonodular, condromatosis sinovial y artritis reumatoide.

BIBLIOGRAFÍA

1. Carnesale PG. Tumores de los tejidos blandos y trastornos no neoplásicos que simulan tumores óseos. En: Campbell Cirugía Ortopédica. 10.^a ed. Madrid: Elsevier; 2003. p. 868.
2. Bynum CK, Tasto J. Arthroscopic treatment of synovial disorders in the shoulder, elbow and ankle. J Knee Surg. 2002; 15: 57-9.
3. Frederick A, Matsen III. Artritis glenohumeral y su tratamiento. En: Rockwood, Matsen, Wirth, Lippitt. Hombro. 3.^a ed. Madrid: Marbán; 2006. p. 879-1009.
4. Urbach D, McGuigan FX, John M, Neumann W, Ender SA. Long-term results after arthroscopic treatment of synovial chondromatosis of the shoulder. Arthroscopy. 2008; 24: 318-23.



TUMORACIÓN INTRATORÁCICA TRAS UN TRAUMATISMO ANTIGUO EN EL HOMBRO

**M. A. Fontestad Utrillas, C. Bermell González,
E. Salcedo Maiques, A. Revert Suay**

*Servicio de Cirugía Ortopédica y Traumatología
Hospital de La Ribera. Alzira (Valencia)*

SUPERVISIÓN

L. Aguilera Fernández

Tutor de Residentes

CASO CLÍNICO

Anamnesis

Mujer de 76 años que acudió a la consulta de Cirugía Torácica para valoración de una lesión a nivel del hemitórax izquierdo, detectada casualmente en un estudio radiológico rutinario de la columna dorsal.

Exploración física

La exploración física del tórax era normal. Existía una limitación severa no dolorosa de la movilidad del hombro izquierdo, a la que no se prestó atención¹.

Pruebas complementarias

La radiografía de tórax y la tomografía computarizada (TC) de tórax (fig. 1), mostraban una lesión exofítica dependiente de la cortical interna del segundo arco costal posterior izquierdo, que planteaba el diagnóstico diferencial entre un osteocondroma pediculado costal y un condrosarcoma.

Diagnóstico y tratamiento

Ante la sospecha de una lesión tumoral maligna, el Servicio de Cirugía Torácica decidió efectuar tratamiento quirúrgico para realizar una biopsia-resección.

Se practicó una toracotomía posterolateral izquierda, encontrando una tumoración de consistencia pétreo en el lóbulo superior izquierdo, fuertemente adherida al pulmón y a la pared torácica. Se extirpó la lesión junto con el fragmento costal del cual dependía, más una cuña pulmonar adyacente. Durante el acto quirúrgico se solicitó la opinión del Servicio de Traumatología, que sugirió que podía tratarse de una cabeza humeral, lo que fue confirmado posteriormente por el anatomopatólogo.

El informe anatomopatológico describía un fragmento costal que presentaba en su cara interna un fragmento óseo de 4 × 3 cm, correspondiente a una cabeza humeral, rodeado de tejido fibroso (fig. 2). El parénquima pulmonar no presentaba alte-

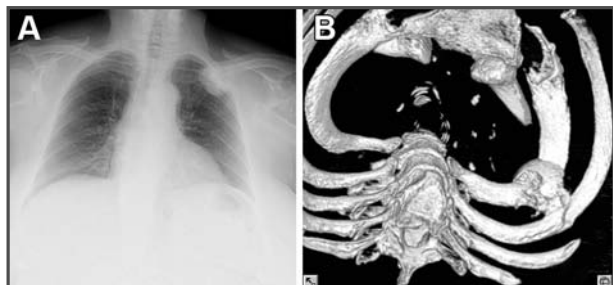

Fig. 1. Imágenes preoperatorias: radiografía simple (A) y tomografía computarizada (B).

raciones relevantes^{1,2}. Entre ambas estructuras aparecían atrapadas numerosas fibras nerviosas concordantes con neuroma traumático.

Evolución

La paciente confirmó en el postoperatorio que había sufrido un traumatismo sobre el hombro izquierdo siete años antes, durante unas vacaciones en otra ciudad. Había sido diagnosticada entonces de fractura proximal del húmero izquierdo y había sido tratada de forma ortopédica. La paciente se había adaptado a la pérdida de movilidad del hombro y no había hecho ningún seguimiento posterior.

La recuperación de la intervención torácica fue satisfactoria, y se le planteó la posibilidad de una cirugía reconstructiva del hombro izquierdo para mejorar la movilidad³.

DISCUSIÓN

El desarrollo experimentado por los estudios de imagen parece haber relegado a un segundo plano la realización de una correcta historia clínica y una adecuada exploración física. Aunque en el campo de la patología musculoesquelética los estudios de imagen permiten con frecuencia llegar a un diagnóstico certero por sí solos, se corre el riesgo de tratar imágenes en lugar de pacientes.

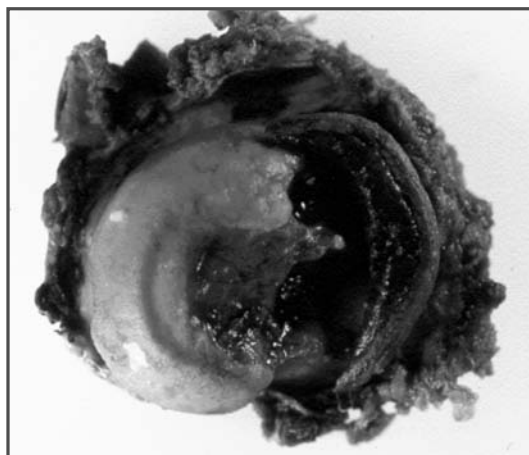


Fig. 2. Pieza extirpada.

En este caso, la radiografía preoperatoria (fig. 1) ya mostraba una pérdida de la cabeza humeral, pero dado que las fracturas-luxaciones intratorácicas de la cabeza humeral son una patología poco frecuente¹⁻³, la atención quedó captada por la masa de aspecto tumoral. Al desconocer el antecedente traumático, no se prestó atención al estado del hombro. Este

hecho, unido al informe de la TC, que se inclinaba por un crecimiento óseo dependiente de la costilla, hizo recomendable la exploración quirúrgica para la extirpación de la lesión, dado que las neoplasias primarias de la pared torácica, aún siendo poco frecuentes, tienen un alto índice de malignidad.

BIBLIOGRAFÍA

1. Ebersson CP, Ng T, Green A. Contralateral intrathoracic displacement of the humeral head: a case report. *J Bone Joint Surg (Am)*. 2000; 82A: 105-8.
2. Harman BD, Miller NG, Probe RA. Intrathoracic humeral head fracture-dislocation. *J Orthop Trauma*. 2004; 18: 112-5.
3. Hernández-Enríquez J, Rodríguez-Fernández V, Sánchez-Navarro J. Fractura-luxación de hombro con fragmento intrapulmonar de la cabeza humeral. *Rev Esp Cir Ortop Traumatol*. 2008; 52: 110-2.



TRAUMATISMO DIRECTO EN EL HOMBRO CON IMPOTENCIA FUNCIONAL

**P. J. Sierra Madrid, I. Vara Patudo,
A. Gómez Martín, F. Vilorio Recio**

*Servicio de Cirugía Ortopédica y Traumatología
Hospital Universitario Príncipe de Asturias. Alcalá de Henares
(Madrid)*

SUPERVISIÓN

J. A. Pareja Esteban

Médico Adjunto

CASO CLÍNICO

Anamnesis

Varón de 32 años de edad que tras sufrir una agresión con un traumatismo directo en hombro derecho, acudió al Servicio de Urgencias refiriendo dolor intenso e impotencia funcional en el miembro superior derecho. Como antecedentes personales presentaba alergia medicamentosa a la cloxacilina y antecedentes de hepatitis B.

Exploración física

La exploración física resultó difícil por el gran dolor que refería el paciente, presentando un cuadro doloroso difuso que se acentuaba al palpar el acromion derecho. Se evidenció igualmente la existencia de un hematoma visible en la región posterior del tercio proximal del miembro, y cierta deformidad en el contorno anatómico correspondiente a la zona de transición entre la espina de la escápula y el acromion. La movilidad activa del hombro era nula y la movilidad pasiva que

permitía el paciente se limitaba a los primeros grados de abducción.

Pruebas complementarias

Radiografías del hombro derecho: fractura del acromion derecho desplazada que reducía el espacio subacromial (fig. 1).

Diagnóstico

El paciente fue diagnosticado de fractura del acromion derecho tipo III.

Tratamiento

Se decidió tratamiento quirúrgico con el fin de realizar una reducción abierta y estabilización de la fractura. Bajo anestesia general y en posición de silla de playa, practicamos un abordaje posterior longitudinal que abarcaba la longitud completa del acromion y la parte más lateral de la espina de la escápula. Procedimos a la reducción y osteosíntesis con placa de bloqueo premodelada específica para la zona anatómica del acromion y espina (Acumed®). Se realizaron contro-

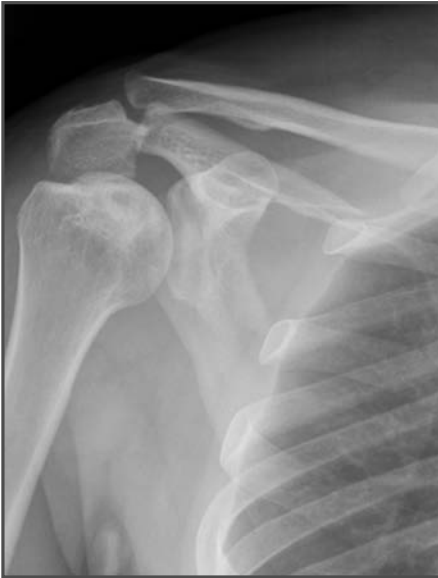

Fig. 1. Fractura tipo III de acromion.

les radiográficos intraoperatorios para corroborar la correcta colocación de la placa y la longitud de los tornillos.

Evolución

Al segundo día tras la cirugía, el paciente se encontraba afebril, con buen estado

general y deambulaba con dolor, que era combatido de forma eficaz con analgesia. El cabestrillo limitaba la movilidad del hombro y la radiografía de control mostró la correcta reducción y osteosíntesis del acromion (fig. 2). Se decidió darle el alta hospitalaria.

A los tres meses de la cirugía, no se apreciaba dolor a la palpación en el foco de la fractura, presentando un balance articular completo sin referir dolor en los últimos grados de abducción o rotaciones.

DISCUSIÓN

En el caso del acromion, el mecanismo de fractura suele ser un traumatismo directo sobre dicha estructura ósea. Kuhn *et al.* propusieron una clasificación útil para decidir el tratamiento¹: el tipo I son fracturas de acromion mínimamente desplazadas; las fracturas tipo II están desplazadas pero no causan reducción del espacio subacromial; las fracturas de tipo III reducen el espacio subacromial, ya sea por desplazamiento inferior del acromion, como en este caso, o por una fractura del cuello glenoideo desplazada

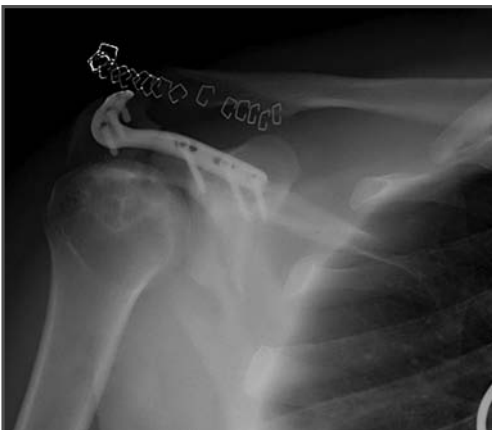

Fig. 2. Osteosíntesis de la fractura.

hacia arriba. Mucho menos frecuentes son las fracturas debidas a un desplazamiento traumático superior de la cabeza humeral secundario al desgarro extenso del manguito rotador². La mayoría de las fracturas están sólo mínimamente desplazadas.

Para las fracturas tipo I y II se recomienda el tratamiento no quirúrgico, con limitación de los movimientos del hombro durante tres semanas mediante un cabestrillo y la posterior rehabilitación. Sin embargo, cuando el espacio subacromial

se haya afectado debe considerarse el tratamiento quirúrgico³. Para sintetizar estas fracturas han descrito varios métodos en la literatura médica. Los alambres en banda de tensión, la fijación mediante agujas de Kirschner, tornillos canulados o tornillos de Herbert son métodos de síntesis que se utilizan actualmente. Para las fracturas de acromion cercanas a la espina de la escápula, como en el caso presentado, la fijación con placa atornillada a la espina y acromion es un método eficaz en el tratamiento de estas fracturas.

BIBLIOGRAFÍA

1. Kuhn JE, Blasier RB, Carpenter JE. Fractures of the acromion process: a proposed classification system. *J Orthop Trauma*. 1994; 8: 6-13.
2. Neviasser J. Traumatic lesions: injuries in and about shoulder joint. *Instr Course Lect*. 1956; 13: 187-216.
3. Neer CS II. Fractures. En: Rockwood CA, Green DP (eds.). *Fractures*. Philadelphia: JB Lippincott; 1984. p. 713-21.



Sección II

Mano y muñeca



DOLOR SUBAGUDO EN EL CARPO TRAS UN TRAUMATISMO DE BAJA ENERGÍA

**P. García Ibáñez, J. M. Ruiz-Andreu Ortega,
J. M. Nieto Carrizosa, E. J. Salvador González**

*Servicio de Cirugía Ortopédica y Traumatología
Hospital General Universitario de Móstoles. Madrid*

SUPERVISIÓN

B. de Francisco Marugán

Médico Adjunto

CASO CLÍNICO

Anamnesis

Paciente varón de 19 años, diestro, que acude al Servicio de Urgencias con un traumatismo (caída desde su misma altura) en la mano izquierda de tres semanas de evolución.

Exploración física

Presenta inflamación y deformidad leve en el dorso de tenedor de la muñeca. Impotencia funcional activa y pasiva para la flexoextensión de la mano. No se evidencian alteraciones en la exploración neurovascular.

Pruebas complementarias

Se realiza una radiografía anteroposterior y lateral de la muñeca, en la que se observa desalineación carpiana de las líneas de Gilula, y fractura del escafoides carpiano. No se evidencian fracturas en las epífisis radial ni cubital, ni alteraciones en la radiocubital distal.

Diagnóstico

Luxación transescafo perilunar dorsal del carpo izquierdo en estadio III de Mayfield¹ o inestabilidad del carpo disociativa por fracaso de la articulación medio-carpiana en la Clasificación de la Clínica Mayo² (fig. 1).

Tratamiento

Se realizó intervención quirúrgica mediante abordaje dorsal de la muñeca realizándose la reducción de la fractura-luxación, sutura del ligamento lunotriquetral, estabilización con agujas de Kirschner de la primera y la segunda hileras del carpo y osteosíntesis con tornillo de distal a proximal de la fractura de escafoides.

Se inmovilizó con férula braquioantebraquial, incluyendo el primer dedo durante tres semanas, al cabo de las cuales se retiraron las agujas y se mantuvo inmovilización hasta las 12 semanas con una férula antebraquial. Posteriormente inicia la rehabilitación.

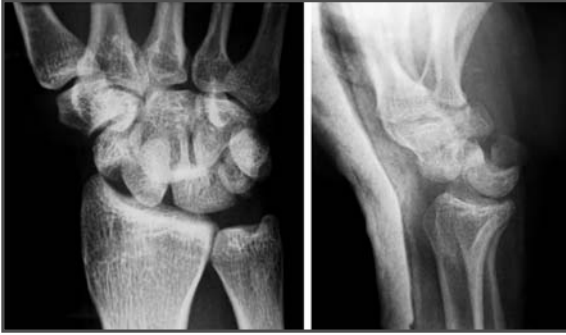

Fig. 1. Luxación transscafoperilunar dorsal del carpo izquierdo en estadio III de Mayfield o inestabilidad del carpo disociativa por fracaso de la articulación mediocarpiana en la Clasificación de la Clínica Mayo.

Evolución

A los seis meses se evalúa la movilidad y la fuerza, presentando déficit de 15° en extensión, 10° en flexión, 10° en desviación radial y 5° en desviación cubital; se aprecia pérdida de la fuerza del puño del 15% respecto a la sana.

El paciente es trabajador manual y se incorporó a su actividad laboral habitual. No precisa analgésicos (fig. 2).

DISCUSIÓN

La luxación perilunar, semilunar y las variantes de fractura-luxación constituyen menos del 10% de todas las lesiones

de muñeca³. De ellas, el 61% son transscafoperilunares y en el 25% de los casos pasan inadvertidas⁴.

El mecanismo de producción es una carga axial con el antebrazo en pronación y desviación cubital y extensión de la muñeca por encima de los 100°.

Para el diagnóstico es necesario realizar una radiografía simple anteroposterior y lateral, en la que se evidencia una alteración en las líneas de Gilula y si el carpo se ha desplazado hacia volar o dorsal respecto al semilunar. En ocasiones hay que recurrir a la tomografía computarizada (TC) para descartar lesiones asociadas.

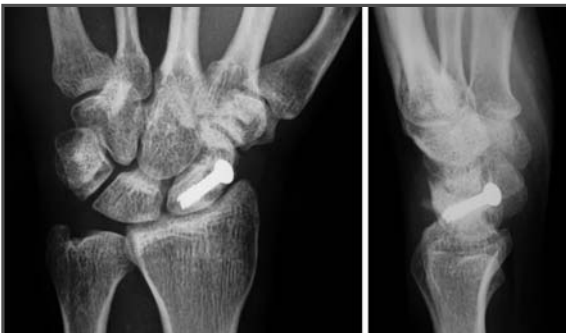

Fig. 2. Radiografías anteroposterior y lateral de la muñeca seis meses después del tratamiento.

Se recomienda una reducción precoz de la fractura-luxación con tracción suave, dirigiendo hacia dorsal el semilunar y el polo proximal del escafoides, y hacia volar el grande y el polo distal del escafoides.

Posteriormente se realiza estabilización cerrada con agujas Kirschner (si la reducción es correcta y no asocia alteraciones neurológicas) o reducción abierta, estabilización y sutura de los ligamentos lesionados.

Entre las complicaciones asociadas a este tipo de patología hay que destacar como complicaciones tempranas las lesiones del nervio mediano, sobre todo en las lesiones crónicas que pasan inadvertidas, la rigidez de muñeca y la pérdida de fuerza del puño. Y como complicaciones a largo plazo la inestabilidad carpiana crónica, la necrosis avascular del escafoides y semilunar y la pseudoartrosis de escafoides⁵.

BIBLIOGRAFÍA

1. Mayfield JK, Johnson RP, Kilcoyn RK. Carpal dislocations: Pathomechanics and progressive perilunar instability. *J Hand Surg (Am)*. 1980; 5: 226-41.
2. Dobyns JH, Cooney WP. Classification of carpal instability. En: Cooney WP, Linscheid RL, Dobyns JH (eds.). *The wrist: diagnosis and surgical treatment*. St Louis, MO: Mosby; 1998, p. 490-500.
3. Minami A, Kaneda K. Repair and and/or reconstruction of scapholunate interosseous ligament in lunate and perilunate dislocations. *J Hand Surg (Am)*. 1993; 18: 1099-106.
4. Berger RA. The gross and histologic anatomy of the scapholunate interosseous ligament. *J Hand Surg (Am)*. 1996; 21: 170-8.
5. Murray PM. Dislocations of the wrist: carpal instability complex. *J Am Soc Surg Hand*. 2003; 3: 88-99.



DIFICULTAD PARA LA ABDUCCIÓN DEL QUINTO DEDO DE DOS SEMANAS DE EVOLUCIÓN

B. R. Picazo Gabaldón

*Servicio de Cirugía Ortopédica y Traumatología
Hospital General de Castellón. Castellón*

SUPERVISIÓN

R. Lax Pérez

Médico Adjunto

CASO CLÍNICO

Anamnesis

Paciente varón de 42 años de edad, agricultor, sin antecedentes médicos de interés, que acudió a consultas externas por abducción permanente del quinto dedo de la mano derecha de dos semanas de evolución, y que relacionaba con un traumatismo leve en la muñeca. No refería dolor.

Exploración física

A la exploración se observó una abducción permanente del quinto dedo (signo de Wartenberg), signo de Froment y atrofia del primer interóseo dorsal. No presentaba alteraciones de la musculatura hipotenar. La flexo-extensión de los dedos era normal. La movilidad en la muñeca era normal. La sensibilidad estaba conservada, con una capacidad para discriminación entre dos puntos de 4 mm.

Pruebas complementarias

- Se realizó un estudio neurofisiológico, que objetivó compresión del nervio cubital en la zona 2 del canal de Guyon, sin

afectación del músculo abductor del meñique ni de los potenciales sensitivos.

- Se completó el estudio con una resonancia magnética (RM), en la que se apreció la presencia de un quiste sinovial entre los huesos ganchoso y piramidal (fig. 1).

Diagnóstico

Atrapamiento de la rama profunda del nervio cubital en la zona 2-B.

Tratamiento

El paciente fue intervenido, realizándose una exploración del nervio y apertura quirúrgica del canal de Guyon. Pudo realizarse una resección parcial del quiste sinovial (fig. 2).

Evolución

Se obtuvo una rápida mejoría de la clínica, con recuperación del trofismo muscular y desaparición de los signos clínicos patológicos. El paciente se reincorporó a sus tareas habituales a las tres semanas de la intervención.

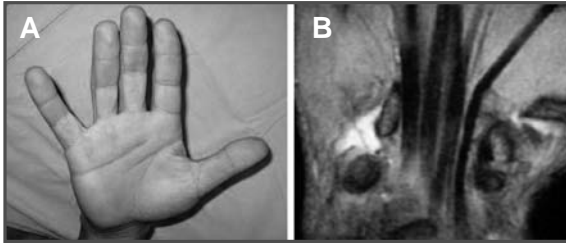


Fig. 1 A. Puede apreciarse la clínica dominante del paciente. B. Imágenes de la resonancia magnética que mostraron un quiste sinovial entre los huesos piramidal y ganchoso.

DISCUSIÓN

Actualmente sabemos que el nervio cubital a su paso por el canal de Guyon se divide en dos ramas, una rama superficial, eminentemente sensitiva, y una rama profunda, motora.

La parte motora dará una rama para la musculatura hipotenar (principalmente el abductor del meñique) y finalmente inervará los músculos interóseos y *adductor pollicis brevis*¹.

Estas características de la anatomía nos permitirán, junto con una buena exploración clínica, llegar a un diagnóstico preciso en cuanto al lugar de la compresión.

Hablamos de compresión en la Zona 1 cuando es proximal a la bifurcación, con una clínica mixta; hablamos de compresión en la Zona 2 si es distal a la bifurcación, con compresión aislada de la rama profunda, motora; se trata de compresión en la Zona 3 cuando es distal a la bifurcación, con compresión aislada de la rama superficial, sensitiva².

Las causas de la compresión pueden ser muy variadas³ y condicionan el tratamiento. Suele deberse a gangliones o quistes sinoviales, siendo menos frecuente las fracturas del ganchoso o microtraumatismos repetidos (ciclistas).

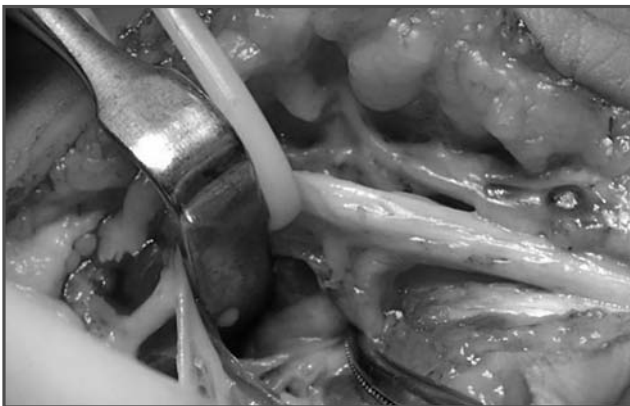


Fig. 2. Durante la cirugía, vemos cómo el nervio cubital se bifurca en una rama superficial y una rama profunda.

BIBLIOGRAFÍA

1. Duggal A, et al. Compression of the deep palmar branch of the ulnar nerve by a ganglion. *Hand*. 2006; 1: 98-101.
2. Shea JD, McClain EJ. Ulnar-nerve compression syndromes at and below the wrist. *J Bone Joint Surg*. 1969; 51A: 1095-103.
3. Inaparthi PK, et al. Compression of the deep branch of the ulnar nerve in Guyon's canal by a ganglion: two cases. *Arch Orthop Trauma Surg*. 2008; 128: 641-3.



TUMORACIÓN EN EL TERCIO DISTAL DEL ANTEBRAZO Y PARESTESIAS EN EL TERRITORIO DEL NERVIIO MEDIANO

**A. B. Fernández Cortiñas, M. Méndez Álvarez,
A. D. Izquierdo Santos, I. Vázquez Andrade**

*Servicio CHOU
Complejo Hospitalario. Ourense*

**SUPERVISIÓN
J. Blanco Novoa**
Médico Adjunto

CASO CLÍNICO

Anamnesis

Varón de 41 años de edad, agricultor de profesión, que acudió a la consulta externa por una tumoración en la cara volar del tercio distal del antebrazo derecho. Refería parestesias en el territorio del nervio mediano, especialmente en el tercer dedo, que aparecían tras la actividad manual moderada o traumatismos mínimos. No se acompañaba de clínica nocturna. El paciente no pudo precisar el momento del inicio de los síntomas, pero refería exacerbación de los mismos en los últimos seis meses, coincidiendo con un aumento del tamaño de la tumoración.

Exploración física

Se palpaba una tumoración de 8×3 cm, de disposición axial, en la cara volar del tercio distal del antebrazo, móvil, no dolorosa ni adherida a planos superficiales ni profundos. La función motora de la muñeca y de la mano era normal, objetivándose sólo una discreta pérdida de

fuerza de la pinza del pulgar y de la presa del puño, valorada mediante dinamometría.

Los test de provocación de los síntomas específicos del síndrome del túnel carpiano (Phalen y Durkan) eran positivos, así como el test de Tinel a nivel de la tumoración, irradiándose parestesias al tercer dedo. Test de Allen normal.

Pruebas complementarias

- La radiología simple no reveló datos de interés.
- El electromiograma reveló signos incipientes de compresión del nervio mediano en el túnel del carpo.
- En la resonancia magnética (RM) se apreció una masa fusiforme de señal similar al músculo normal, dando una imagen de baja intensidad de señal en todas las secuencias, localizada en el tercio distal del antebrazo derecho, volar al nervio mediano y medial al tendón del *flexor carpi radialis* (fig. 1).

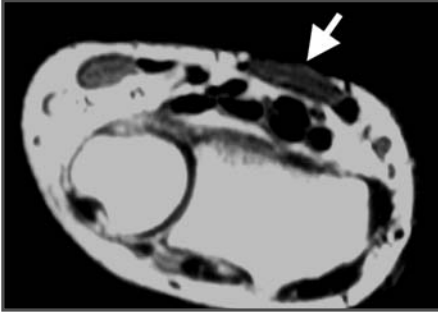


Fig. 1. Resonancia magnética del antebrazo. La flecha señala una masa subcutánea de características idénticas al músculo normal.

Diagnóstico

Palmaris longus reverso como causa de un pseudosíndrome del túnel carpiano.

Tratamiento

Se procedió a la exploración quirúrgica con bloqueo axilar, realizándose un abordaje de Bunell proximal al pliegue de flexión de la muñeca y localizado sobre la tumoración. Inmediatamente debajo de la fascia antebraquial superficial se descubrió una masa de 7×3 cm, que correspondía a un vientre muscular con una inserción tendinosa distal superficial al ligamento anular del carpo, en el lugar donde habitualmente lo hace el músculo *palmaris longus*. Se constató que la citada masa muscular se extendía proximalmente, por lo que se realizaron tres incisiones más, transversas, de 2 cm de longitud, localizadas en los tercios proximal y medio del antebrazo. Las incisiones

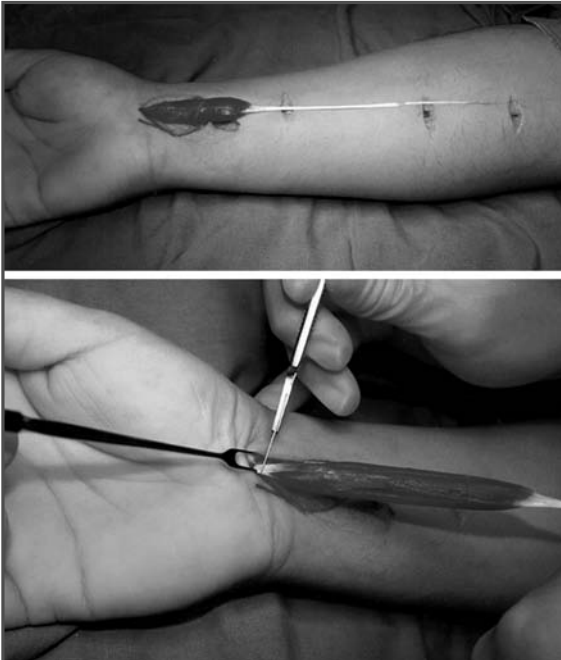


Fig. 2. Intraoperatoria de la tumoración, correspondiente a un vientre muscular normal. Inserción tendinosa distal en el lugar donde normalmente lo hace el tendón del músculo *palmaris longus*.

se ubicaron sobre las zonas en las que protruía una estructura tendinosa que se tensaba a la tracción del vientre muscular distal. Se constató un tendón que, partiendo del vientre muscular anómalo, ascendía hasta insertarse en la epitróclea (fig. 2). Se reseco el vientre muscular junto con su tendón proximal, no considerándose necesario realizar el destechamiento del túnel carpiano.

Evolución

A las cuatro semanas de la intervención, el paciente refería una desaparición completa de los síntomas sensitivos, con una recuperación total de la función motora y normalización de los test de provocación.

DISCUSIÓN

Las variaciones anatómicas del músculo *palmaris longus* en cuanto a su forma y posición son muy raras, sin que tengan generalmente repercusión clínica. Sin embargo, algunas de estas anomalías pueden producir compresión del nervio

mediano, bien a nivel del canal carpiano por inserciones tendinosas anómalas en el interior del túnel, provocando un verdadero síndrome del túnel carpiano; o bien en la parte distal del antebrazo provocado por vientres musculares aberrantes, dando lugar a un pseudosíndrome del túnel carpiano¹⁻⁴.

El diagnóstico de estas anomalías adquiere especial importancia en los casos de compresión extracanal con el objeto de evitar gestos quirúrgicos innecesarios (destechamiento del túnel carpiano) o fracasos terapéuticos. La realización de una resonancia ante un caso con clínica de compresión del nervio mediano es obligada cuando se asocia a cualquier anomalía estructural o funcional distal del antebrazo. En la mayoría de los casos descritos en la literatura médica, la presencia de esta anomalía muscular se demostró durante el acto operatorio, procediéndose a su extirpación, asociada o no a la liberación del ligamento anular del carpo⁵.

BIBLIOGRAFÍA

1. Ari I, Sendemir E, Kurt MA, Ikiz I. A rare case of a multiple variation of the muscles in the upper and lower extremities. *Kaibogaku Zasshi*. 1997; 72: 521-4.
2. Natsis K, Levva S, Totlis T, Anastasopoulos N, Paraskevas G. Three-head reversed palmaris longus muscle and its clinical significance. *Ann Anat*. 2007; 189: 97-101.
3. Tubiana R. Tratado de cirugía de la mano. Tomo I. Barcelona: Masson; 1991.
4. Zeiss J, Jakab E. MR demonstration of an anomalous muscle in a patient with coexistent carpal and ulnar syndrome. Case report and literature summary. *Clin Imag*. 1995; 19: 102-5.
5. Zeybek A, Gürünlüoğlu R, Cavdar S, Bayramiçli M. A clinical reminder: a palmaris longus muscle variation. *Ann Plast Surg*. 1998; 41: 224-5.



NECROSIS CUTÁNEA TRAS UN PINCHAZO ACCIDENTAL EN LA PALMA DE LA MANO

**P. Sánchez del Cura Sánchez,
P. Martínez de Albornoz Torrente, R. Sánchez Hidalgo**

*Servicio de Cirugía Ortopédica y Traumatología
Hospital Fremap. Centro de Prevención y Rehabilitación.
Majadahonda (Madrid)*

SUPERVISIÓN

P. J. Delgado Serrano

Tutor de Residentes

CASO CLÍNICO

Anamnesis

Paciente varón de 35 años de edad, con antecedentes personales de apendicectomía y resección de un quiste tirogloso. Trabajaba como encargado de mantenimiento. Acudió al Servicio de Urgencias tras una contusión cinco días antes en la mano izquierda mientras se encontraba trabajando. No recordaba pinchazos ni heridas inciso-contusas. Utilizaba guantes para el trabajo.

Exploración física

Dolor y tumefacción en la cara volar de la eminencia tenar de la mano izquierda. Se objetivaba una úlcera necrótica, blanda, de 1×2 cm aproximadamente, que drenaba un exudado serohemático (fig. 1). Se verificó la fluctuación de la masa, que se puncionó y no se extrajo más contenido. El paciente se encontraba afebril y el balance articular activo del pulgar era completo.

Pruebas complementarias

Se tomaron muestras de piel y músculo (intraoperatorias) y se realizó el cultivo, antibiograma y estudio anatomopatológico. El cultivo y el antibiograma fueron negativos, y el estudio de anatomía patológica dió como resultado una úlcera necrótica cutánea, profunda, asociada a infiltrado inflamatorio agudo. Morfología consistente en *pioderma gangrenosum*. No se apreciaban fenómenos de arteritis ni tromboflebitis, y en el músculo se detectó una miositis neutrofílica con eosinófilos (como manifestación extracutánea del pioderma).

Diagnóstico

Pioderma gangrenoso de tipo ulcerativo en la mano izquierda.

Tratamiento

En quirófano, y bajo anestesia regional, se procedió a resecar el tejido necrótico de la escara, dejando los bordes de la

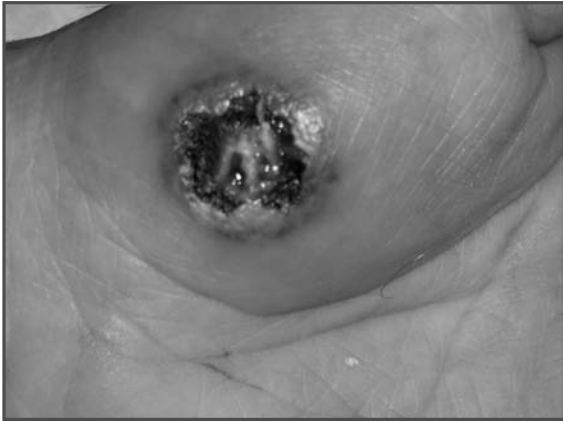

Fig. 1. Úlcera necrótica de fondo blando y húmedo en la eminencia tenar.

lesión sanos. No se objetivaron colecciones ni afectación de tejidos profundos. No impresionaba de afectación de masa

muscular, que se objetivaba con buena coloración y aspecto (fig. 2). Se realizó cura oclusiva más vendaje compresivo.

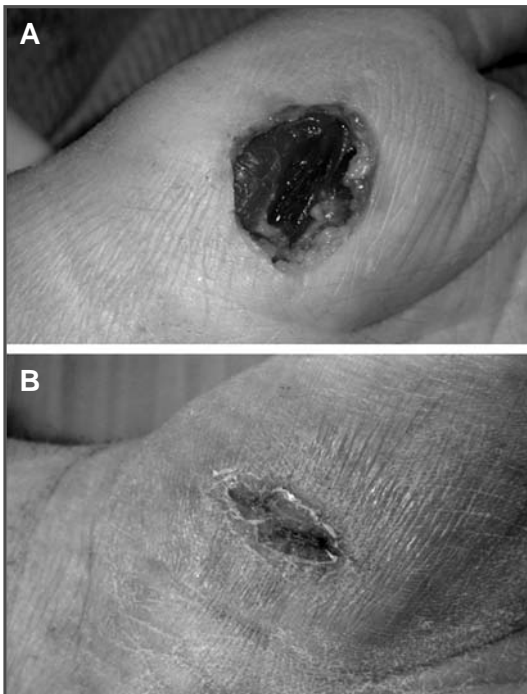


Fig. 2. A. Aspecto tras la resección del tejido necrótico, donde no se encuentra afectada la capa muscular. B. Aspecto final con la lesión cicatrizada por segunda intención.

Evolución

Se realizaron curas cada 2-3 días con clorhexidina. La herida iba cicatrizando progresivamente por segunda intención y se resolvió definitivamente sin ningún tipo de incidencia. El paciente se reincorporó a su vida activa laboral a los 36 días del accidente sin secuelas incapacitantes.

DISCUSIÓN

El pioderma gangrenoso (PG) se caracteriza por la presencia de pústulas eritematosas únicas o múltiples dolorosas que progresan rápidamente a úlceras necróticas con borde violáceo deprimido, con predilección por las extremidades inferiores y especialmente por la región pretibial. La localización de las lesiones en la mano es excepcional, aunque hay algunos casos descritos¹.

Es más frecuente en mujeres entre 30-50 años y, aunque la etiología es desconocida, se asocia a anomalías de la inmuni-

dad, pero ninguna específica². Entre el 50% y el 80% de los casos se asocia a una enfermedad sistémica, siendo las más frecuentes la enfermedad inflamatoria intestinal y la artritis reumatoide.

Se han descrito PG secundarios a un pequeño traumatismo, como es el caso del paciente que nos ocupa². El caso propuesto resulta muy particular, en tanto en cuanto el paciente no refiere antecedentes conocidos de alteración de la inmunidad ni enfermedad sistémica alguna. La etiología infecciosa de la lesión queda descartada al ser el cultivo de la muestra negativo.

Se planteó el desbridamiento quirúrgico de la lesión como tratamiento único, dada la ausencia de enfermedad sistémica activa que habría requerido del uso suplementario de corticoides, dapsona y sulfasalazina suplementario³. Si bien, no existe ningún protocolo de tratamiento uniformemente efectivo⁴.

BIBLIOGRAFÍA

1. Weenig RH, Bruce AJ, McEvoy MT, Gibson LE. Neutrophilic dermatosis of the hands: four new cases and review of the literature. *Int J Dermatol.* 2004; 43: 95-102.
2. Huish SB, De la Paz EM, Ellis PR, Stern PJ. Pyoderma gangrenosum of the hand: a case series and review of the literature. *J Hand Surg (Am).* 2001; 26-A: 679-85.
3. Powell RH, Holbrook MR, Stevens A. Pyoderma gangrenosum and its treatment. *Lancet.* 1997; 350: 1720-1.
4. Chow RKP, Ho VC. Treatment of pyoderma gangrenosum. *J Am Acad Dermatol.* 1996; 34: 1047-60.



DOLOR Y DÉFICIT DE FUERZA DE PRENSIÓN Y DISESTESIAS EN EL TERRITORIO MEDIANO SIN REPERCUSIÓN ELECTROMIOGRÁFICA

**J. Bustillo Badajoz, R. Martín García,
R. Antón Mateo, M. Galán Gómez-Obregón**

*Servicio de Cirugía Ortopédica y Traumatología
Hospital Universitario de La Princesa. Madrid*

SUPERVISIÓN
Á. García Olea
Médico Adjunto

CASO CLÍNICO

Anamnesis

Varón de 50 años de edad, fontanero de profesión, que acudió a consultas por dolor y disestesias-parestesias en el territorio mediano al realizar maniobras de agarre.

Como antecedentes personales destacaba una caída sobre su brazo extendido dos años antes. Fue diagnosticado de politraumatismo en el codo y el hombro, y tratado con rehabilitación. Al reincorporarse al trabajo, empezó a referir falta de fuerza de prensión, parestesias y disestesias en los pulpejos, sospechándose síndrome de túnel carpiano, por lo que se habían realizado dos electromiografías, sin registrarse afectación de la conducción del nervio mediano.

Exploración física

El paciente presentaba disestesias-parestesias en los pulpejos de los dedos, de distribución metamérica correspondiente al nervio mediano durante las maniobras de empuñadura y disminución de fuerza de prensión, pero no sintomatología de

disestesias nocturnas. Al realizar las pruebas de provocación del síndrome del túnel carpiano (Berger, Durkan), se objetivó un dolor severo en la palma, sobre la localización del *hamulus*. Se solicitó al paciente realizar puño y desviación cubital, lo que provocó el aumento del dolor.

Pruebas complementarias

- Radiografías de muñeca y columna cervical: sin alteraciones significativas. Pueden ser necesarias radiografías con diferentes grados de rotación y oblicuidad, entre ellas la proyección de túnel carpiano de Hart para valorar el gancho del ganchoso.
- Electromiograma (× 2): sin afectación de las velocidades de conducción sensitivo-motora.
- Gammagrafía de los miembros superiores: imagen de hipercaptación en la zona cubital del carpo derecho.
- Resonancia magnética (RM) y la tomografía computarizada (TC) de la muñeca derecha: fractura tipo III del *hamulus*.

- Las fracturas del ganchoso pasan desapercibidas con radiología convencional, de modo que suele realizarse una gammagrafía ante la sospecha clínica, que permite una confirmación diagnóstica. La TC clasifica el tipo de fractura y su posible tratamiento (fig. 1).

Diagnóstico

Fractura tipo III del gancho del ganchoso de la muñeca derecha, en situación de pseudoartrosis.

Tratamiento

Mediante abordaje volar a la muñeca se realizó el destechamiento del túnel carpiano, con liberación del nervio mediano junto a reducción de la pseudoartrosis de la fractura del gancho del ganchoso y fijación mediante dos tornillos de compresión (fig. 2).

Evolución

Tres meses después, en cuanto la pseudoartrosis estuvo curada, el paciente se encontraba asintomático y pudo retornar al trabajo, realizando un agarre normal sin dolor.

DISCUSIÓN

Las fracturas del ganchoso causan la mayoría de problemas de la muñeca tras escafoides y semilunar. El ganchoso puede romperse en el cuerpo o, más frecuentemente, en el gancho (*hamulus*) que se proyecta descendente hacia la palma. Un diagnóstico precoz es importante, ya que los síntomas pueden ser insidiosos con sólo leves molestias o dolor en la mitad cubital de la muñeca¹. A la vez, puede existir dolor con el agarre y la flexión de los dedos, ya que los tendones flexores rozan contra la zona de no-unió¹. Las secuelas del retraso en el diagnóstico y tratamiento pueden incluir neuropatía del mediano o cubital, rotura tendinosa y debilidad en el agarre. La hipersensibilidad sobre la zona del gancho del ganchoso y una historia de daño sobre el borde cubital de la mano debería siempre hacer sospechar una fractura del gancho del ganchoso y la necesidad de estudios radiográficos específicos^{2,3}. Sólo una minuciosa exploración física y anamnesis pueden ayudar a diagnosticar un síndrome de túnel carpiano atípico. Finalmente, decidimos mantener el gancho en lugar de escindirlo, debido a su efecto de polea sobre el flexor profundo de los dedos cuarto y quinto durante el agarre con desviación cubital⁴.

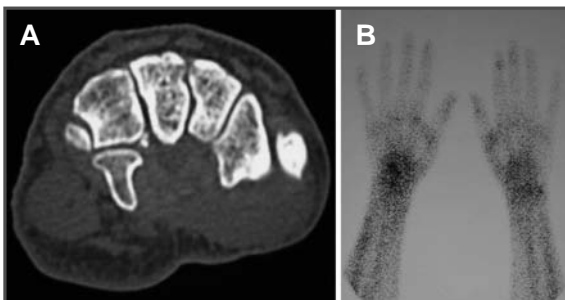


Fig. 1. A. Imagen de la tomografía computarizada en la que se observa la fractura del gancho del ganchoso en corte coronal en situación de pseudoartrosis, confirmando la sospecha clínica. B. Imagen de la gammagrafía ósea: zona de hipercaptación en el borde cubital del carpo derecho correspondiente a la región del

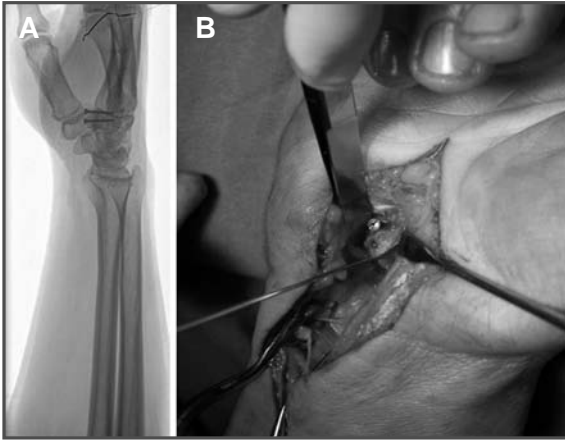


Fig. 2. A. Radiografía lateral postquirúrgica de la muñeca: fijación de la fractura del gancho del gancho con dos tornillos de compresión. B. Imagen quirúrgica: se observa abordaje volar a la muñeca, en la que se ha realizado apertura del túnel carpiano con liberación del nervio mediano y fijación de pseudoartrosis de gancho del gancho con tornillo de compresión.

BIBLIOGRAFÍA

1. Nisenfield FG, Neviasser RJ. Fracture of the hook of hamate: a diagnosis easily missed. *J Trauma*. 1974; 14: 612-6.
2. Andress MS, Peckar VG. Fracture of the hook of hamate. *Br J Radiol*. 1970; 43: 141-3.
3. Andresen R, Radmer S, Sparmann M, et al. Imaging of hamate bone fractures in conventional x-rays and high-resolution computed tomography: An in vitro study. *Invest Radiol*. 1999; 34: 46-50.
4. Watson HK, Rogers WD. Nonunion of the hook of hamate: An argument for bone grafting the nonunion. *J Hand Surg*. 1989; 14 A: 486-90.



TUMEFACCIÓN, DOLOR E IMPOTENCIA FUNCIONAL DE LA MANO EN UN ADULTO JOVEN

**J. Muñoz Ledesma, J. Narbona Cárceles,
J. Parra Grande**

*Servicio de Cirugía Ortopédica y Traumatología
Hospital General Universitario Gregorio Marañón. Madrid*

SUPERVISIÓN

J. de las Heras Sánchez-Heredero

Médico Adjunto

CASO CLÍNICO

Anamnesis

Paciente varón de 26 años de edad, diestro, mecánico de profesión y sin antecedentes médico-quirúrgicos de interés, que acudió a la Unidad de Cirugía de la Mano por presentar dolor e impotencia funcional en la mano izquierda de forma progresiva, en un plazo de seis meses, sin ningún antecedente traumático previo.

Exploración física

El paciente presentaba dolor y tumefacción en el dorso de la muñeca izquierda, con limitación franca de la movilidad. Se palpaba una tumoración de consistencia dura y dolorosa en el dorso de la muñeca izquierda, con ocupación de la eminencia hipotenar. El rango de movilidad radiocarpiana era de: extensión 10°, flexión 10°, desviación radial 0° y cubital 0°, con pronosupinación completa. No se apreciaban signos inflamatorios locales ni afectación distal de compromiso vasculonervioso.

Pruebas complementarias

- Radiografía simple: se observaba una imagen lítica en el gancho (fig. 1).
- Resonancia magnética: se visualizaba una imagen de ocupación patológica del hueso gancho con edema.

Diagnóstico

A partir de los hallazgos clínicos y radiológicos, se procedió a realizar una biopsia de la lesión en el carpo de la mano izquierda. La muestra fue analizada por el Servicio de Anatomía Patológica, que señaló la presencia de tejido de características compatibles con osteoblastoma de gancho.

Tratamiento

Se realizó el curetaje de la lesión con aporte de injerto esponjoso de cresta ilíaca autólogo, a través de un acceso por vía dorsomedial al carpo. En el control radiológico realizado a los seis meses se observó una recidiva local de la lesión e infil-

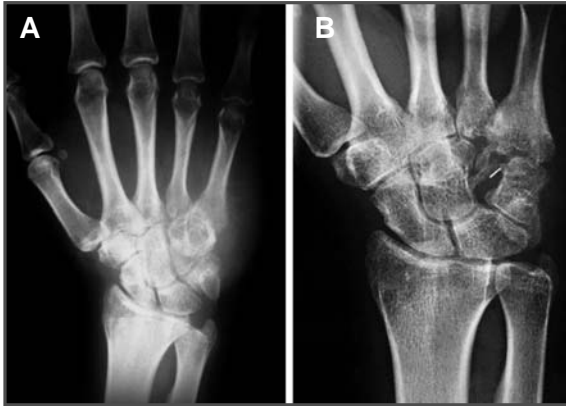

Fig. 1. Radiografía anteroposterior. A) Inicial. B) Control tras la resección de la lesión y reconstrucción quirúrgica (se visualiza clip vascular).

tración de la base del cuarto y quinto metacarpianos. En consecuencia, se decidió realizar tratamiento quirúrgico de la recurrencia mediante exéresis completa del ganchoso y resección de la base del cuarto y quinto metacarpianos, empleando un abordaje doble: una vía palmar para la disección del paquete vasculonervioso y el abordaje dorsomedial previo ampliado. Durante la cirugía se pudieron conservar todas las estructuras nerviosas, vasculares y tendinosas. Posteriormente se añadió una férula dorsal como inmovilización postoperatoria y para control analgésico, que se mantuvo durante tres semanas (fig. 2).

Evolución

Se realizó seguimiento en las consultas de Unidad de Cirugía de la Mano mediante controles clínicos y radiológicos (fig. 1). El examen histológico postoperatorio de la segunda intervención confirmó la recidiva del osteoblastoma y su resección con márgenes libres. El paciente presentó una evolución satisfactoria a los tres años después de la última intervención. El paciente no manifiesta

dolor y tras realizar rehabilitación es capaz de alcanzar un rango articular de movilidad de 40° de extensión, 30° de flexión, 20° de desviación radial, 10° de desviación cubital y flexión metacarpofalángica de 90°, permitiéndole reincorporarse a su actividad laboral.

DISCUSIÓN

El osteoblastoma es un tumor benigno aunque localmente agresivo, que representa el 1% de todos los tumores primarios del hueso, y raramente afecta al carpo¹. Tras realizar una resección intralesional, se estima una tasa de recurrencia entre el 10-19%. Por tanto, el tratamiento de elección de los osteoblastomas del carpo es la resección en bloque^{2,3}. Algunos autores también recomiendan la colocación temporal de cemento óseo (PMMA). El PMMA actúa como sustitutivo óseo y se cree que es capaz de destruir las células tumorales remanentes mediante el calor generado durante su polimerización.

La reconstrucción de los defectos óseos residuales en esta área relativamente

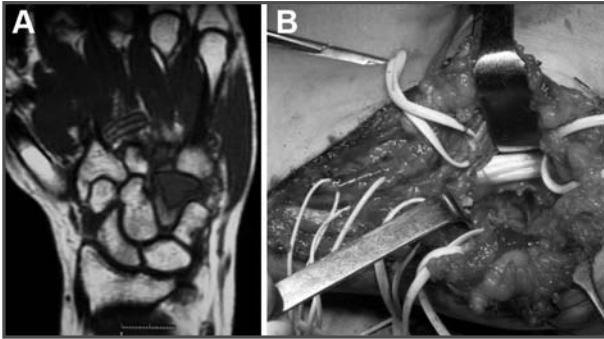


Fig. 2. A. Resonancia magnética. B. Cirugía de la recidiva del osteoblastoma: a través de la vía volar se aprecia la exéresis del ganchoso, junto con la disección de los paquetes neurovasculares.

avascular del carpo es un problema que se debe tener en cuenta. Se puede realizar a través de un injerto vascularizado o no vascularizado. El injerto vascularizado ofrece la ventaja de ofrecer una mejor tasa de curación, con menor incidencia de complicaciones tales como la resorción ósea, las fracturas de estrés, el retardo de consolida-

ción, la pseudoartrosis y las infecciones. Sin embargo, en casos de defectos óseos no muy extensos los injertos no vascularizados muestran un resultado similar al obtenido con un injerto vascularizado. Los sitios donantes empleados con mayor frecuencia son: el injerto de peroné vascularizado y el injerto de cresta iliaca.

BIBLIOGRAFÍA

1. Lucas DR, Unni KK, McLeod RA, O'Connor MI, Sim FH, et al. Osteoblastoma: clinicopathologic study of 306 cases. *Human Pathology*. 1994; 25: 117-34.
2. Van Dijk M, Winters HA, Wuisman PI, et al. Recurrent osteoblastoma of the hamate bone. A two-stage reconstruction with a free vascularized iliac crest flap. *J Hand Surg (Br)*. 1999; 24: 501-5.
3. Marèchal E. Recurrent osteoblastoma of the hamate bone. *J Hand Surg (Br)*. 1999; 24: 757-8.



FRACTURA CONMINUTA DEL CUARTO METACARPIANO DERECHO POR ARMA DE FUEGO, TRATAMIENTO Y RESULTADOS

**T. Quinteiro Antolín, L. Fontao Fernández,
I. Castellano Romero, M. Novoa Cortiñas**

*Servicio de Cirugía Ortopédica y Traumatología
Hospital do Meixoeiro. Vigo*

SUPERVISIÓN

J. Yáñez Calvo

Tutor de Residentes

CASO CLÍNICO

Anamnesis

Paciente varón de 34 años, diestro, sin antecedentes personales de interés que ingresó a través de Urgencias en el Servicio de Traumatología tras sufrir un accidente casual, presentando una herida inciso-contusa a nivel de la palma de la mano derecha tras habersele disparado una pistola destinada a la matanza de cerdos.

Exploración física

El paciente presentaba una herida inciso-contusa con orificio de entrada de aproximadamente 1 cm de diámetro en la palma derecha, a nivel medio del cuarto metacarpiano, con orificio de salida dorsal. A nivel palmar presentaba una quemadura perilesional, con inclusiones intradérmicas. A la movilización pasiva de los dedos presentaba dolor, especialmente en el cuarto, con déficit de la extensión activa de este último, estando conservada la flexión. Los demás dedos tenían una movilidad normal.

La exploración neurovascular distal fue normal.

Pruebas complementarias

Radiografía simple: se apreció una fractura conminuta a nivel del tercio medio del cuarto metacarpiano con pérdida ósea de aproximadamente 1 cm.

Diagnóstico

Fractura abierta conminuta de diáfisis del cuarto metacarpiano derecho, con pérdida importante de masa ósea tras una lesión por arma de fuego, asociada a lesión del extensor del cuarto dedo (fig. 1).

Tratamiento

En un primer tiempo se realizó limpieza quirúrgica, reparación del extensor del cuarto dedo y osteosíntesis con un minifijador externo, así como profilaxis antibiótica y antitetánica.

Tras la recuperación de las partes blandas (aproximadamente cuatro semanas) se realizó un segundo tiempo, en el que se retiró el fijador externo, se cuentó el foco fracturario y se rellenó el defecto con injerto óseo autólogo de cresta iliaca, para realizar la osteosíntesis definitiva con una miniplaca de bajo perfil.

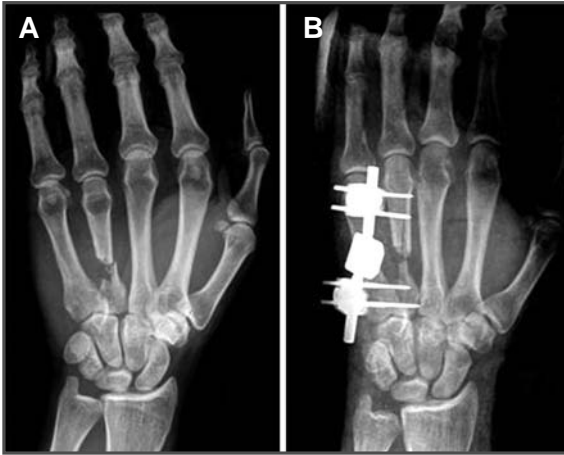


Fig. 1. A. Imagen de Urgencias.
B. Con fijador.

Utilizó una férula de yeso durante tres semanas, iniciando la movilización activa progresivamente.

Evolución

Al año, el paciente no refiere dolor alguno y afirma estar contento con el resultado (test qDASH de 23 puntos), aunque reconoce que utiliza menos la mano afectada que previamente.

Presenta una fuerza de puño algo inferior a la contralateral (50 Kg frente a 60 Kg), y una pinza también levemente inferior (2 Kg frente a 3 Kg). La extensión es completa.

Existe ligero déficit de la flexión de la interfalángica proximal en flexión completa de la metacarpofalángica, en relación con la retracción del tendón extensor lesionado, sin que el paciente haya aceptado su corrección quirúrgica (fig. 2).

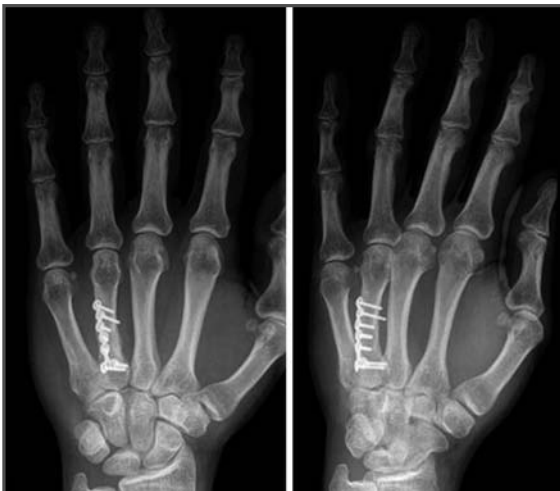

Fig. 2. Consolidación al final del tratamiento.

El resultado estético es aceptable, existiendo una tumoración dorsal por el callo óseo, que va disminuyendo de tamaño y presentando pérdida del cuarto nudillo.

El paciente se ha reincorporado a su actividad laboral en la construcción sin ningún tipo de problema para realizar sus tareas habituales y con una buena calidad de vida.

DISCUSIÓN

Las fracturas abiertas por alta energía suponen un reto terapéutico al especialista por el alto riesgo de complicaciones y las dificultades reconstructivas que llevan implícitas, sobre todo en los casos que

presentan conminución o pérdida ósea importante.

La fijación externa es una técnica útil en el tratamiento de estas fracturas, ya que en estos casos no sólo interesa su estabilización, sino también evitar la pérdida de longitud mientras se consigue la curación de las partes blandas.

En un segundo tiempo, cuando ha disminuido el riesgo de infección, nos permite realizar la técnica reconstructiva definitiva. En este caso, entre las distintas opciones se eligió el injerto autólogo de cresta iliaca y la osteosíntesis con miniplaca, con buenos resultados.



DOLOR Y PARESTESIAS EN LA MANO IZQUIERDA EN UN PACIENTE CON UNA FRACTURA DE ESCAFOIDES

**E. García Oltra, E. Muñoz Mahamud,
N. Pons Diviu, J. Cuñe Sala**

*Servicio de Cirugía Ortopédica y Traumatología
Hospital Clínic Universitari. Barcelona*

SUPERVISIÓN

G. Bori Tuneu

Médico Adjunto

CASO CLÍNICO

Anamnesis

Paciente varón de 27 años, sin antecedentes médicos de interés, que acudió al Servicio de Urgencias de otro centro tras sufrir un accidente de tráfico. El paciente presentaba policontusiones y especialmente dolor e impotencia funcional en la muñeca izquierda. Se diagnosticó de fractura de escafoides, se trató de forma conservadora en Urgencias mediante yeso circular antebraquial y se remitió para seguimiento por su traumatólogo de zona. A las tres semanas, el paciente presentó dolor y parestesias en la mano izquierda, por lo que se derivó a las consultas externas de la Unidad de Mano del Servicio de Cirugía Ortopédica y Traumatología (COT) para valoración de la fractura de escafoides.

Exploración física

Al retirar el yeso, el paciente presentaba impotencia funcional, deformidad y palpación dolorosa en la región proximal del carpo izquierdo, así como de la tabaquera anatómica. El paciente presentaba parestesias en el territorio del nervio mediano.

No se objetivaron alteraciones vasculares asociadas.

Pruebas complementarias

- Radiografías simples anteroposterior (AP) y lateral (L) de la muñeca izquierda, en las que se visualizaba una luxación transescafo-semilunar (fig. 1).
- En la tomografía computarizada (TC) de muñeca se identificó una fractura del polo proximal del hueso grande volteado 180°, y la fractura conminuta del escafoides (fig. 1).

Diagnóstico

Síndrome de Fenton o síndrome escafo-capitate (luxación transescafo-capitate-perilunar) tipo I¹.

Tratamiento

Se practicó tratamiento quirúrgico urgente con un abordaje dorsal en zig-zag, capsulotomía dorsal respetando el ligamento radiopiramidal dorsal y el ligamento escafopiramidal dorsal. Se observó que la cabeza del hueso grande estaba volteada 180° (fig. 2), conminuta y que el cartílago

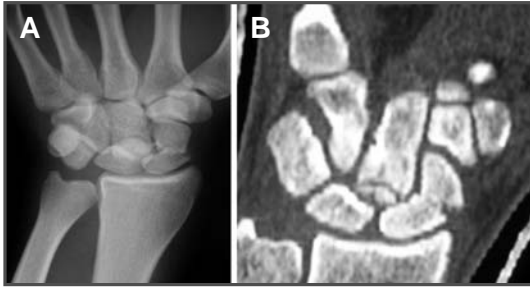


Fig. 1. A. Imagen radiológica donde se visualiza la luxación transescafosemilunar. B. Tomografía computarizada que muestra la fractura del polo proximal del hueso grande volteado 180° y la fractura del escafoides.

presentaba mal estado tras las tres semanas de evolución de la fractura. La fractura del escafoides también era conminuta. La primera intención quirúrgica era la de sintetizar la fractura del escafoides con un tornillo de Herbert y la cabeza del hueso grande con unos tornillos de minifragmentos², pero ante el mal estado de la cabeza del hueso grande se decidió realizar una artrodesis de las cuatro esquinas, con dos tornillos de Herbert (polo proximal escafoides-hueso grande y semilunar-hueso grande), una aguja de Kirschner de piramidal a ganchoso, conservando el fragmento proximal del escafoides y realizando exéresis del fragmento distal^{3,4}. Se rellenaron las zonas de unión con hueso procedente del fragmento del escafoides y de la zona dorsal radial. Se colocó un yeso antebraquial.

Evolución

Se mantuvo el yeso durante ocho semanas, iniciándose entonces la rehabilitación.

Al año de evolución, el rango de movilidad de la muñeca es de: 25° extensión, 30° flexión, 10° de desviación radial y 20° de desviación cubital. No tiene dolor y realiza su vida habitual con normalidad, aunque presenta molestias al realizar

ejercicios de fuerza. Radiológicamente no se identifican signos degenerativos en la articulación radiocarpiana, y se observa consolidación entre el semilunar-hueso grande-polo proximal del escafoides y entre el piramidal-ganchoso (fig. 2).

DISCUSIÓN

El síndrome de Fenton o síndrome escafo-capitate es una lesión muy poco frecuente, asociada a traumatismos de alta energía. Se define como una fractura-luxación perilunar asociada a fractura transversal del polo proximal del hueso grande, con una rotación de 90° o 180° sobre sí mismo, y una fractura del escafoides. Esta lesión representa el estadio final de la lesión del arco mayor del carpo y puede ser reducida de manera espontánea o por manipulación^{1,2}.

La TC es fundamental para la detección de lesiones asociadas (fractura del piramidal, lesión del ligamento luno-piramidal, fractura del estiloides radial). El retraso diagnóstico es frecuente, dado que la fractura del hueso grande suele pasar desapercibida. Este hecho influye en el tratamiento a realizar y en el pronóstico².

Se trata de una lesión que requiere ser reparada de forma quirúrgica urgente. El

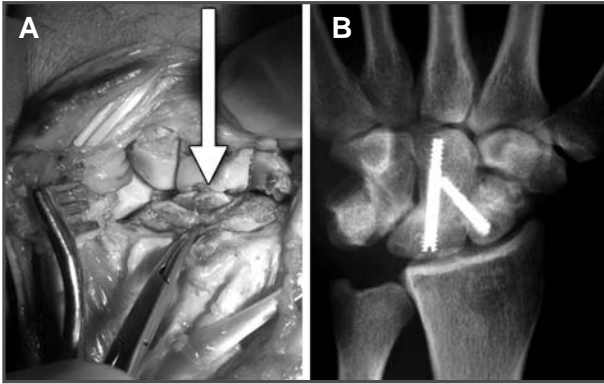


Fig. 2. A. Imagen clínica de la cabeza del hueso grande volteada 180° (flecha negra) con la fractura del escafoides. B. Imagen radiológica de la artrodesis carpiana al año del seguimiento.

tratamiento idóneo es, mediante un abordaje dorsal, la reducción y osteosíntesis interna (tornillos de Herbert o de mini fragmentos)² de los fragmentos asociada a una reparación ligamentosa a través de

un abordaje volar. El tratamiento definitivo cuando existe una degeneración de la articulación mediocarpiana y una articulación radiocarpiana preservada es una artrodesis de las cuatro esquinas^{3,4}.

BIBLIOGRAFÍA

1. Vance, Gelberman RH, Evans EF. Scaphocapitate fractures. Patterns of dislocation, mechanisms of injury, and preliminary results of treatment. *J Bone Joint Surg (Am)*. 1980; 62: 271-6.
2. Apergis, Darmanis S, Kastanis G, Papanikolaou A. Does the term scaphocapitate syndrome need to be revised? A report of 6 cases. *J Hand Surg (Br)*. 2001; 26: 441-5.
3. Cohen, Kozin SH. Degenerative arthritis of the wrist: proximal row carpectomy versus scaphoid excision and four-corner arthrodesis. *J Hand Surg (Am)*. 2001; 26: 94-104.
4. Kobza, Budoff JE, Yeh ML, Luo ZP. Management of the scaphoid during four-corner fusion-a cadaveric study. *J Hand Surg (Am)*. 2003; 28: 904-9.



DOLOR Y DEFORMIDAD EN LA MUÑECA TRAS UNA CAÍDA

J. Balaguer Andrés, F. X. Bertó Martí, R. Sanchís Amat

*Servicio de Cirugía Ortopédica y Traumatología
Consortio Hospital General Universitario. Valencia*

SUPERVISIÓN

L. Hernández Ferrando

Tutor de Residentes

CASO CLÍNICO

Anamnesis

Varón de 37 años de edad, que acude al Servicio de Urgencias tras sufrir una caída casual de una altura de dos pisos por precipitación sobre la mano derecha con la muñeca en extensión. No refería antecedentes personales de interés.

Exploración física

Presentaba dolor e impotencia funcional de la muñeca, edema con deformidad, sin heridas. No alteraciones neurovasculares distales.

Pruebas complementarias

- Radiografía anteroposterior de la muñeca y la mano derecha: se apreciaba la pérdida de continuidad de los arcos descritos por Gilula. El escafoides se encontraba fracturado en su tercio medio, y el hueso grande fracturado y torsionado.

- Radiografía lateral de la muñeca y la mano derecha: mostraba el fragmento proximal del hueso grande luxado dorsal y rotado (fig. 1).
- Tomografía computarizada (TC): se evidenció una fractura transversa del tercio medio del escafoides y una fractura transversa del polo proximal del hueso grande, con rotación del fragmento proximal (fig. 1).

Diagnóstico

Síndrome de Fenton. Fractura-luxación transescafo-capitate del carpo, grado IV de Mayfield¹.

Tratamiento

En Urgencias se procedió a la reducción cerrada por manipulación de la luxación bajo control radiográfico y a la inmovilización con una férula posterior braquial en espica de yeso.

El paciente fue intervenido bajo anestesia locorregional. Se utilizó un abordaje dor-

sal abriendo entre el tercer y el cuarto compartimentos de la muñeca, objetivándose la fractura-luxación transescafo-capitate con la cabeza del hueso grande luxada, torsionada y libre de inserciones cápsulo-ligamentosas (fig. 2).

Se procedió a la reducción de la luxación y a la colocación de tornillos canulados AO de 3 mm en el hueso grande, y fijación con dos agujas Kirschner de 1,2 mm de las articulaciones lunotriquetal y lunohamata, reduciendo la luxación. Colocación de tornillo canulado AO de 3 mm en el escafoides, consiguiéndose una buena reducción anatómica (fig. 2).

Evolución

El paciente fue inmovilizado con un yeso posterior en espica durante ocho semanas hasta la consolidación de ambas fracturas. Tras la retirada del yeso, realizó tratamiento rehabilitador.

A los cuatro meses presentaba un rango de movilidad activa de flexión de 50°, extensión de 55°, desviación radial de 15° y desviación cubital de 25°.

Al año de la cirugía, radiográficamente presentaba signos de consolidación sin

necrosis en los fragmentos del hueso grande y escafoides. En la valoración clínica según la escala de Green y O'Brien presentaba unos resultados excelentes, 95/100.

DISCUSIÓN

El síndrome escafo-hueso grande representa una variante de lesión perilunar, descrita en 1956 por Fenton, siendo característica la rotación de 180° del polo proximal del hueso grande². Es una lesión poco frecuente y puede pasar desapercibida por la mala valoración radiológica, no sospecharla por su baja incidencia y por la existencia de lesiones asociadas más evidentes.

Consiste en una fractura transversal del escafoides y una fractura concomitante del hueso grande con rotación de 180° del fragmento proximal. Existe además una pérdida de la relación anatómica entre el hueso grande y el semilunar.

Deberemos sospechar esta lesión en traumatismos de alta energía con un antecedente de caída sobre la muñeca en hiperextensión con desviación radial. Como la interpretación radiológica puede ser difícil, se aconseja realizar pruebas complementarias como la TC.

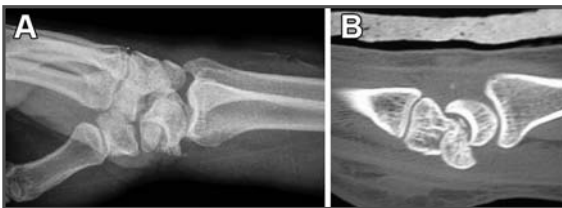

Fig. 1. A. Proyección lateral de la muñeca en la que se aprecia la alteración del alineamiento y longitud normales del carpo, con fractura del hueso escafoides, luxación del semilunar y fractura del hueso grande. B. Corte sagital de la TC en el que se aprecia la rotación de 180° del fragmento proximal del hueso grande.

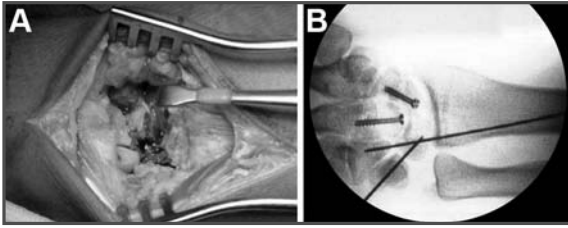


Fig. 2. A. Imagen intraoperatoria en la que se observa la fractura del hueso grande en su tercio proximal, y el fragmento proximal luxado y rotado. B. Proyección anteroposterior de la muñeca en el control radiológico intraoperatorio con intensificador de imágenes, en el que se visualiza la reducción anatómica y la osteosíntesis de la fractura-luxación transescafo-capitae.

Si el síndrome escafo-hueso grande se diagnostica en las tres o cuatro primeras semanas tras la lesión, debe llevarse a cabo una reducción abierta a través de un abordaje dorsal y una estabilización interna. El primer paso del tratamiento quirúrgico

debe ser la reducción y estabilización del hueso grande, y posteriormente estabilizar la fractura de escafoides. De lo contrario, el fragmento distal del escafoides tiende a desplazarse medialmente, haciendo la reducción y estabilización muy difíciles³.

BIBLIOGRAFÍA

1. Fenton RL. The navilcapitate fracture syndrome. *J Bone Joint Surg (Am)*. 1956; 38-A: 681-4.
2. Amadio P, Moran SL. Fracturas de los huesos del carpo. *Green's cirugía de la mano*. 2007; 17: 711-68.
3. Vance RM, Gelbeman RH, Evans EF. Scaphocapitate fractures: Patterns of dislocation, mechanisms of injury, and preliminary results of treatment. *J Bone Joint Surg (Am)*. 1980; 62-A: 271-6.



BLOQUEO METACARPOFALÁNGICO DOLOROSO EN UN PACIENTE ADULTO

**F. J. Santiáñez Mosquera, A. Buján de Gonzalo,
F. Rivas Tobío, C. Puig Romero**

*Servicio de Cirugía Ortopédica y Traumatología A
Complejo Hospitalario. Pontevedra*

SUPERVISIÓN

B. Masip Bilbao

Médico Adjunto

CASO CLÍNICO

Anamnesis

Paciente varón de 55 años de edad, sin antecedentes médicos ni quirúrgicos de interés, trabajador manual (mano derecha dominante) que acudió al Servicio de Urgencias de nuestro centro refiriendo un cuadro clínico de dolor súbito a nivel de la articulación metacarpofalángica del tercer dedo derecho, con imposibilidad de extensión del tercer dedo derecho.

El paciente negó episodios previos y tan sólo relató un discreto dolor de tipo mecánico, ocasional en dicha mano.

Exploración física

A la exploración encontramos la tercera articulación metacarpofalángica inflamada (tumefacción, dolor, rubor, calor e impotencia funcional) (fig. 1) y se constató la imposibilidad absoluta de la extensión del tercer dedo derecho activa o pasivamente.

Pruebas complementarias

Se solicitaron radiografías en proyecciones anteroposterior, lateral y oblicuas de la mano derecha, donde se evidenció una subluxación metacarpofalángica del tercer dedo derecho (fig. 2) y visualizamos la presencia de un osteofito en el cóndilo del metacarpiano, así como cambios degenerativos en la falange proximal, que nos orientaron hacia el diagnóstico definitivo.

Diagnóstico

Atropamiento de la placa volar o del ligamento colateral accesorio o ambos por el osteofito del cóndilo del metacarpiano

Tratamiento

El tratamiento consistió en manipulación bajo anestesia del nervio digital, según la técnica explicada por Yagi, Masaharu *et al.* (flexión, desviación radial, rotación externa y extensión de MTCF) consiguiendo la reducción completa.

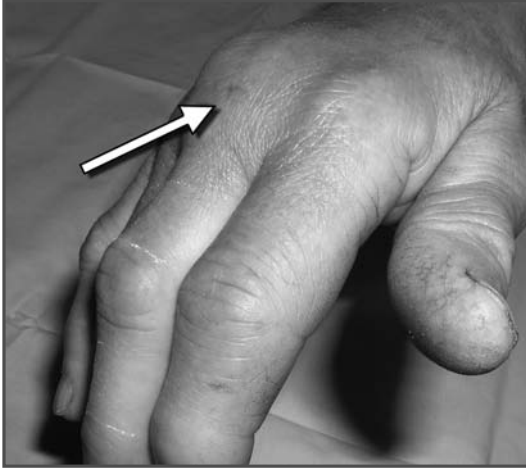


Fig. 1. Aspecto de la articulación MTCF del cuarto dedo derecho del paciente a su llegada a Urgencias.

Evolución

Manualmente, se consiguió la recuperación completa de la extensión, sin necesidad de procedimientos quirúrgicos, y el paciente no ha vuelto a presentar episodios de bloqueo metacarpofalángico.

DISCUSIÓN

Desde que se describió el primer caso de bloqueo metacarpofalángico por Langesskiöld en 1949, se han barajado muchas teorías para esta patología (forma anormal de cabeza metacarpiana, *impin-*

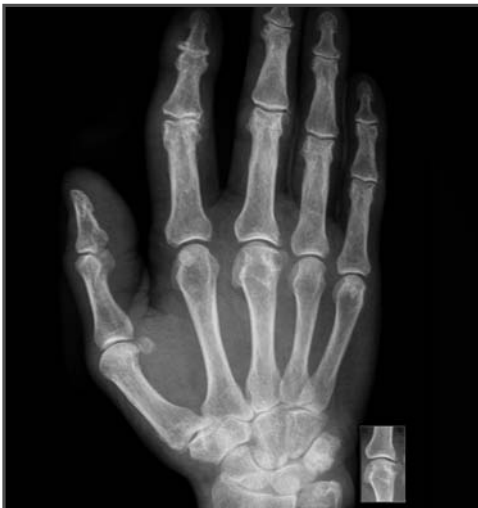

Fig. 2. Radiografía pre-reducción. Se amplía y señala la localización del osteofito.

gement sesamoideo, etc.). De todas maneras, en la mayoría de los bloqueos está implicado un atropamiento de la placa volar, del ligamento colateral o de ambos por un osteofito en el cóndilo del metacarpiano¹.

En muchos casos, no se opta por la reducción cerrada manual, o bien porque ésta resulta imposible o por el riesgo de fracturas asociadas a la reducción².

El método descrito por Yagi, *et al.* es un sistema seguro y eficaz para la reducción de estos bloqueos, evitando la necesidad de reducción abierta.

La reducción se consigue habitualmente siguiendo una secuencia de cuatro pasos que incluye: flexión MTCF forzada, des-

viación MTCF radial, rotación externa MTCF y extensión. Si no se consigue desbloquear la articulación al realizar varias veces este proceso, se recomienda repetirlo moviendo el dedo en la dirección opuesta (desviación ulnar)¹.

Si la maniobra no tiene éxito, habrá que recurrir a una reducción mediante una cirugía abierta.

El diagnóstico diferencial debemos realizarlo con rotura degenerativa de tendón extensor y tenosinovitis estenosante, por atropamiento del tendón flexor (nódulo de Notta) en polea A1. La exploración física del paciente y los hallazgos radiológicos nos ayudan a realizar el diagnóstico de certeza³.

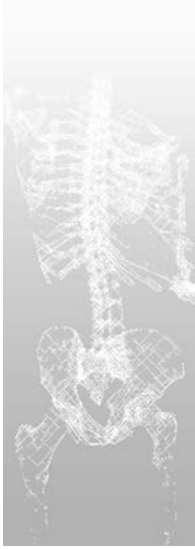BIBLIOGRAFÍA

1. Yagi M, Yamanaka K, Yoshida K, Sato N, Inoue A. Successful manual reduction of locked metacarpophalangeal joints in fingers. *J Bone Joint Surg (Am)*. 2000; 82-A: 366-71.
2. Vernet AB, López-Sicilia S, Villas C. Metacarpophalangeal subluxation: locked finger. *Arch Orthop Trauma Surg*. 1986; 104: 339-41.
3. Posner MA, Langa V, Green SM. The locked metacarpophalangeal joint: diagnosis and treatment. *J Hand Surg (Am)*. 1986; 11: 249-53.
4. Inoue G, Miura T. Locked metacarpophalangeal joint of the finger. *Orthop Rev*. 1991; 20: 140-53.



Sección III

Cadera y muslo



MIGRACIÓN INTRAPÉLVICA DEL TORNILLO CEFÁLICO CLAVO GAMMA 3

**R. Ríos Marín, J. M. Vilches Fernández,
J. Romero Fernández, J. J. Domínguez Amador**

*Sección de Cirugía Ortopédica y Traumatología
Hospital Universitario Puerta del Mar. Cádiz*

SUPERVISIÓN

J. A. Andrés García

Jefe de Sección

CASO CLÍNICO

Anamnesis

Mujer de 71 años que ingresa tras sufrir una caída, con traumatismo en el miembro inferior izquierdo. Como antecedentes personales refirió diabetes mellitus y síndrome depresivo en tratamiento.

Tras el estudio clínico y radiológico, fue diagnosticada de fractura pertrocanterea del fémur izquierdo. Se intervino bajo anestesia espinal, mediante osteosíntesis con clavo femoral proximal tipo Gamma 3, de 125° de ángulo cervicodifisario, tornillo cefálico de 95 mm y tornillo de bloqueo distal de 35 mm.

El postoperatorio cursa sin complicaciones, comprobándose en la radiografía de control una posición superoexterna del extremo del tornillo cefálico, por lo que se indica al alta que mantenga en descarga el miembro intervenido.

A las cuatro semanas de la cirugía, reingresó por dolor en la región inguinal izquierda, impotencia funcional y cuadro

febril con deterioro del estado general. La familia no refirió traumatismo.

Exploración física

Dolor al movilizar el miembro inferior izquierdo. No presentaba signos de déficit vasculo-nervioso distal.

Pruebas complementarias

- Radiografía anteroposterior de pelvis: se aprecia desmontaje del implante, con migración intrapélvica del tornillo cefálico y desplazamiento secundario de la fractura (fig. 1).
- Tomografía computarizada de pelvis: migración del tornillo cefálico en dirección medial atravesando el acetábulo y situándose en el espesor del músculo iliaco izquierdo; también se aprecia migración del clavo cefálicamente.
- Arteriografía: tornillo migrado a nivel de la bifurcación de la arteria iliaca común izquierda. No estando en contacto con la arteria iliaca externa ni interna (fig. 2).

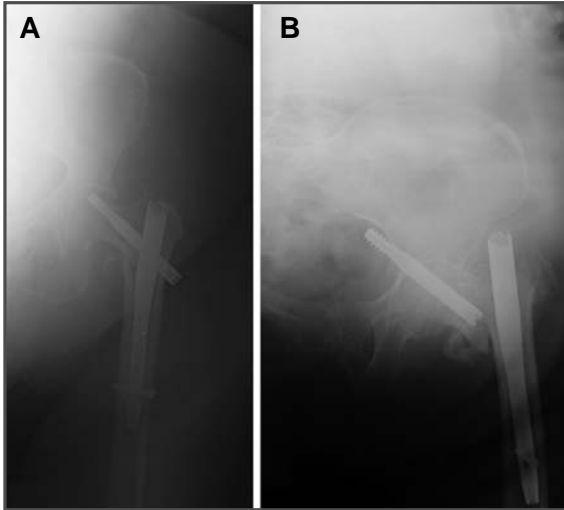


Fig. 1. Control radiográfico postquirúrgico inmediato (A) y al mes (B).

Diagnóstico

Desplazamiento secundario de la fractura pertrocantérea del fémur izquierdo. Fracaso de la osteosíntesis con migración intrapélvica del implante.

Tratamiento

Fue intervenida mediante abordaje externo, procediendo a la retirada del implante. La extracción retrógrada del tornillo cefálico se realizó sin dificultad ni incidencias, a través del foco de la fractura. Se tomaron muestras para el estudio microbiológico.

Evolución

En el postoperatorio inmediato aparecieron signos de infección profunda de la herida, con cultivo positivo para *S. aureus*. Se consiguió la cicatrización completa de la herida. A los tres meses de la intervención, la paciente caminaba con andador sin dolor, a pesar de que la frac-

tura no estaba consolidada completamente. No había signos de infección en la zona quirúrgica.

DISCUSIÓN

A pesar de los buenos resultados que se obtuvieron con el clavo femoral proximal tipo Gamma, es necesaria una técnica rigurosa en la colocación y posicionamiento del implante. Entre las complicaciones más frecuentes de este clavo se han descrito las migraciones en sentido craneal (*cut-out*) o caudal (*cut-in*) del tornillo cefálico en relación con la cabeza femoral.

Las causas que parecen motivar el desplazamiento son una pobre calidad del hueso debido a la osteoporosis, la conminución de la fractura, la reducción intraoperatoria incompleta y sobre todo la colocación del tornillo cefálico en el cuadrante anterosuperior de la cabeza femoral, que es la zona de mayor debilidad.

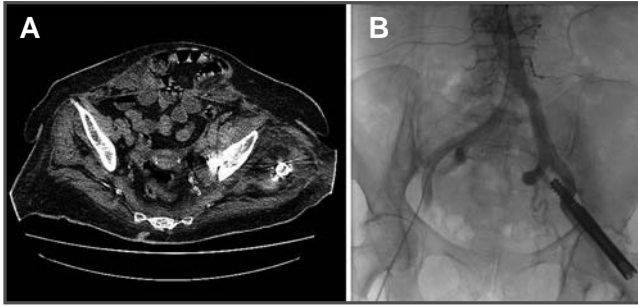


Fig. 2. A. Tomografía computarizada donde se aprecia migración medial del tornillo cefálico a través del techo del cótilo. B. Arteriografía que muestra la localización de la punta del tornillo cefálico en la bifurcación de la arteria iliaca.

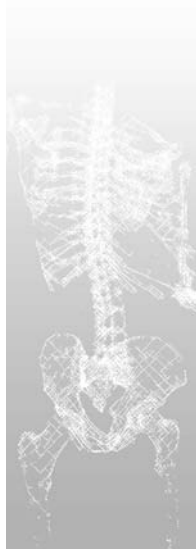Sin embargo, en nuestro caso se ha producido una rara complicación de estos clavos y de la que se han descrito pocos casos en la literatura especializada, como es la migración intrapélvica del tornillo cefálico.

Si bien en nuestro caso se colocó el tornillo en el cuadrante más desfavorable de la

cabeza femoral, la causa principal de la migración del tornillo fue no haber apretado adecuadamente el tornillo de bloqueo proximal, como se comprobó tras retirar el implante. A pesar de ello, sorprende que la migración se produjera por una zona teóricamente resistente, como es la región medial del techo acetabular.

BIBLIOGRAFÍA

1. Barra A, Fernández J, Jolin J, Gomar F. El clavo gamma en las fracturas pertrocanteréas de cadera. *Revista Española de Cirugía Osteoarticular*. 2001; 36: 208.
2. Barra A, Fernández J, Jolin J, Gomar F. Importancia de la colocación del tornillo cefálico y la distancia al ápex en fracturas pertrocanteréas tratadas con clavo gamma. *Revista Española de Cirugía Osteoarticular*. 2002; 37: 209.
3. De Lucas P, Domínguez I. Manual de osteosíntesis. Asociación Internacional de Osteosíntesis Dinámica (AIOD). Barcelona: Elsevier España; 2002.
4. Weil YA, Gardner MJ, Mikhail G, Pierson G, Helfet DL, Lorich DG. Medial migration of intramedullary hip fixation devices: a biomechanical analysis. *Arch Orthop Trauma Surg*. 2008; 128: 227-34.



LUXACIÓN POSTERIOR DE CADERA IRREDUCTIBLE

**S. Burguet Girona, P. Marcos de la Torre,
J. E. García Rellán, J. Ortego Sanz**

*Servicio de Cirugía Ortopédica y Traumatología
Hospital Universitario La Fe. Valencia*

SUPERVISIÓN

J. V. Amaya Valero

Médico Adjunto

CASO CLÍNICO

Anamnesis

Varón de 20 años que fue trasladado al Servicio de Urgencias tras un accidente de tráfico (salida del vehículo de la vía y caída de 10 m).

Exploración física

Presentaba pérdida del relieve normal de la cadera derecha, y miembro inferior derecho acortado, en flexión, aducción y rotación interna (posición del bañista sorprendido). Los pulsos estaban conservados y el paciente era capaz de extender de forma activa el pie y el tobillo.

Pruebas complementarias

La radiografía anteroposterior de la pelvis mostró la falta de congruencia entre la cabeza femoral con el techo del acetábulo y una posible fractura de la pared posterior del acetábulo (fig. 1).

Diagnóstico

Luxación posterior de la cadera derecha.

Tratamiento

En Urgencias, y bajo sedación, se realizaron varios intentos de reducción cerrada sin éxito, por lo que se decidió reducción abierta por una posible interposición de partes blandas. El estado general del paciente hizo que no se demorara la intervención, motivo por el cual no se solicitó tomografía computarizada preoperatoria.

Por vía lateral se accedió a la articulación coxofemoral y se observó una luxación posterior de la cabeza femoral, con fractura parcelar de la zona inferomedial de la misma, con afectación de una importante superficie osteocondral (lesión Pipkin tipo I); dicha fractura era la responsable de la imposibilidad de reducción y no era reconocible en las pruebas de imagen realizadas. Se revisó el acetábulo, comprobando la ausencia de fractura en la pared y la integridad del cartílago acetabular.

Se realizó a continuación la fijación de la fractura de la cabeza con dos tornillos de pequeños fragmentos, reducción de la luxación y sutura capsular (fig. 2).

En el postoperatorio, la radiografía confirmó la correcta reducción del fragmen-

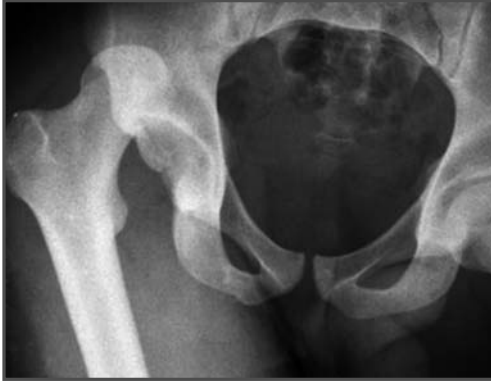

Fig. 1. Luxación posterior de la cadera con posible fractura de la pared posterior del acetábulo.

to y la congruencia articular. La exploración neurovascular mostró una correcta función del nervio ciático mayor y pulsos conservados. La tomografía computarizada confirmó la ausencia de fragmentos libres intraarticulares.

Evolución

El paciente se mantuvo en descarga hasta que se observaron signos clínicos y radiológicos de consolidación fracturaria (ocho semanas). En el momento actual no se han evidenciado signos de pseudoartrosis ni de necrosis avascular.

DISCUSIÓN

Ante una luxación posterior de la cadera irreductible debemos sospechar la presencia de un fragmento óseo interpuesto por fractura de la cabeza femoral, entre otras causas (fragmento de la pared posterior del acetábulo, ojal en la cápsula posterior o interposición de partes blandas). En caso de sospecha de fractura asociada se debe realizar previamente una tomografía computarizada para visualizar los fragmentos óseos y planificar su fijación¹.

En presencia de luxación irreductible está indicada la reducción abierta y la fijación interna, ya que la reducción cerrada no suele ser posible^{1,2}.

En cuanto a la vía de abordaje que se debe utilizar, el abordaje posterior a través de la cápsula ya dañada no permite la correcta visualización de la zona antero-medial de la cabeza (zona fracturada en las lesiones tipo Pipkin), por lo que en estos casos está indicado el abordaje anterior de Smith-Petersen, que permite una mejor visualización y una reducción más sencilla¹. Swionkowski *et al.* en su estudio comparan ambas vías de abordaje, sin observar un mayor riesgo de necrosis avascular en los pacientes en los que se utilizó la vía anterior³. Tannard *et al.* refieren un riesgo tres veces superior de necrosis avascular en la reducción por vía posterior⁴. En el caso que se presenta, la vía lateral fue de elección por la amplia experiencia que existe en su uso en nuestro Servicio.

La fijación del fragmento de la cabeza se debe realizar siempre que no se mantenga la reducción tras reducir la luxación, teniendo en cuenta que los tornillos no

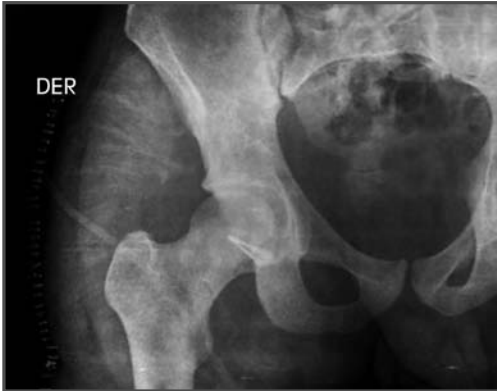

Fig. 2. Luxación posterior reducida y fractura parcelar osteosintetizada mediante dos tornillos de pequeños fragmentos.

deben sobresalir de la superficie articular². La reducción de la luxación en las seis primeras horas, la reducción anató-

mica de la fractura y la fijación estable son la clave para obtener un buen resultado en este tipo de lesiones⁴.

BIBLIOGRAFÍA

1. Tornetta P. Luxaciones de cadera y fracturas de la cabeza femoral. En: Rockwood & Green. Fracturas en el adulto. 5.ª ed. Madrid: Marban; 2003. p. 1547.
2. Mehta S, Routt ML. Irreducible fracture-dislocations of the femoral head without posterior wall acetabular fractures. J Orthop Trauma. 2008; 22: 686-92.
3. Swiontkowski MF, Thorpe M, Seller JG. Operative management of displaced femoral head fractures, case match comparison of anterior versus posterior approaches from Pipkin I and Pipkin II fractures. Orthop Trauma. 1992; 6: 437-42.
4. Stannard JP, Harris HW, Volgas DA, Alonso JE. Functional outcome of patients with femoral head fractures associated with hip dislocations. Clinical Orthopaedics and Related Research. 2000; 377: 44-56.



DOLOR INTENSO EN LA CADERA ASOCIADO A SÍNDROME FEBRIL

**C. Puig Romero, Á. Buján de Gonzalo,
F. Rivas Tobío, F. J. Santiáñez Mosquera**

*Servicio de Cirugía Ortopédica y Traumatología A
Complejo Hospitalario. Pontevedra*

SUPERVISIÓN

E. Marescot Rodríguez

Médico Adjunto

CASO CLÍNICO

Anamnesis

Varón de 75 años, ex fumador y ex bebedor, con antecedentes de hipertensión arterial, hiperuricemia y accidente cerebrovascular. Deambulaba con bastón desde hacía dos años por coxartrosis bilateral.

Acudió al Servicio de Urgencias por un dolor intenso en la cadera izquierda y síndrome febril acompañado de escalofríos, que no cedía con tratamiento analgésico y antitérmico.

Exploración física

Mal estado general. Consciente, orientado, colaborador. Sequedad de mucosas. Miembro inferior izquierdo en actitud de abducción de cadera y flexión de rodilla, con tumor, rubor, calor y dolor a la palpación a nivel de la cadera, con respecto al miembro contralateral. Incapacidad de movilización activa de la cadera izquierda, con dolor a la movilización pasiva de la misma en todos sus movimientos. Movilización indolora, tanto activa como pasiva, del resto de las articulaciones del miembro inferior izquierdo.

Pruebas complementarias

- Analítica general: 21.000 leucocitos, con 83% de polimorfonucleares; 507.000 plaquetas; urea 209 mg/dl; creatinina 2,64 mg/dl; velocidad de sedimentación glomerular 92 mm/h.
- Antígeno de *Legionella*: negativo.
- Serología *Coxiella* y *Brucella*: negativo.
- Coprocultivo: flora normal.
- Urocultivo: negativo.
- Hemocultivo: *Streptococcus intermedius*.
- Radiografía simple de caderas: destrucción de la cabeza femoral/acetábulo con subluxación articular (fig. 1).
- Se decidió realizar una tomografía computarizada (TC) para la valoración ósea (en caso de duda se completaría con una resonancia magnética para una mejor valoración de las partes blandas).
- Tomografía computarizada (TC): se observaron numerosas colecciones en

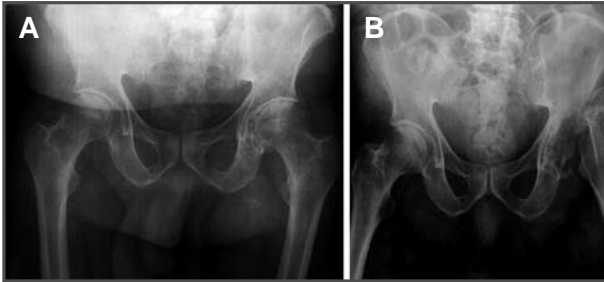


Fig. 1. A. Se observan cambios degenerativos en ambas articulaciones coxofemorales, más marcados en la cadera izquierda. B. Meses después llama la atención el estado de la cadera izquierda, que ha sufrido una importantísima degeneración, con luxación de la cabeza femoral, mientras la cadera derecha permanece sin cambios significativos.

los músculos pélvicos izquierdos. Irregularidad de los márgenes articulares del acetábulo izquierdo, que se asoció a destrucción de la cabeza femoral.

Diagnóstico

Artritis séptica de la cadera izquierda, con destrucción de la cabeza femoral y cavidad acetabular (fig. 2).

Tratamiento

Tras estabilizar al paciente, se comenzó con antibioterapia intravenosa con levofloxacino (500 mg cada 24 horas) y cefotaxima (2 g cada 6 horas).

Debido a la persistencia del cuadro infeccioso con progresión de la patología articular, se realizó una artrocentesis de cadera izquierda, de la que se extrajo abundante líquido de aspecto purulento. Igualmente, se puncionaron las colecciones existentes en el muslo izquierdo, con resultado similar. Los cultivos de estas muestras no fueron clarificadores, por lo que se continuó con la misma pauta de antibioterapia hasta completar seis semanas.

Una vez completado el tratamiento antibiótico, y dado el empeoramiento progresivo del estado general del paciente, se indicó una actitud quirúrgica agresiva, de modo que tras las pruebas preoperatorias pertinentes se realizó una artroplastia de

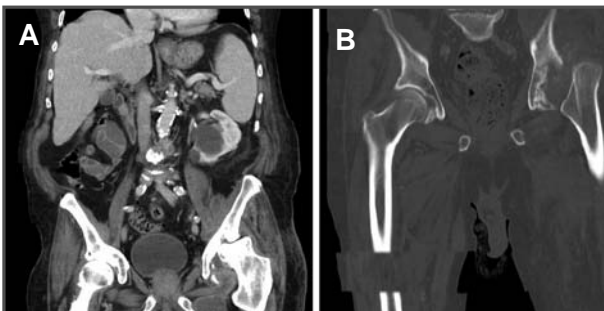

Fig. 2. A. Se aprecia la existencia de una subluxación de la cabeza femoral izquierda, que se encuentra parcialmente destrozada y aplanada. B. Se aprecia una importante irregularidad en los márgenes del acetábulo izquierdo. Ambas imágenes son compatibles con artritis séptica.

Girdlestone en la cadera izquierda, con desbridamiento exhaustivo de tejidos blandos. Los cultivos de estas piezas fueron positivos para *Streptococcus intermedius*, por lo que se inició tratamiento antibiótico intravenoso con levofloxacino (500 mg/12 horas) y ceftriaxona (1 g/12 horas) durante 6 semanas.

Evolución

A partir de la intervención quirúrgica, el estado general mejoró progresivamente, y al término del tratamiento antibiótico intravenoso el paciente se encontraba sin dolor y sin signos de infección en la cadera afectada, por lo que fue dado de alta.

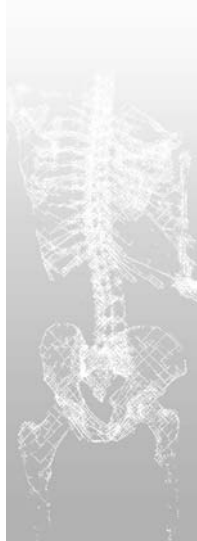En la actualidad todavía hace vida en silla de ruedas, y está siendo tratado por el Servicio de Rehabilitación para conseguir volver a caminar.

DISCUSIÓN

La artritis séptica aguda se debe a una invasión bacteriana por vía hematógena, inoculación directa o bien extensión contigua, cuyo agente causal más frecuente

en adultos mayores es el *Staphylococcus aureus*, seguido de los estreptococos y los bacilos gramnegativos. El diagnóstico definitivo nos lo dará una artrocentesis, que se deberá realizar antes de comenzar el tratamiento antibiótico. En muchas ocasiones precisa un tratamiento quirúrgico precoz.

Ante la presencia de una lesión destructiva articular, tenemos que plantearnos si se trata de una patología monoarticular o poliarticular. En este último caso, pensaremos en algún tipo de artropatía inflamatoria tipo artritis reumatoide, o bien alguna variante reumatoidea. En el diagnóstico diferencial de patología monoarticular podríamos incluir necrosis avascular muy evolucionada, artropatía metabólica (por depósito de amiloide, ácido úrico, cristales de pirofosfato cálcico, etc.), síndrome de Gorham, patologías tumorales articulares (sinoviosarcoma, etc.) y, por supuesto, la artritis infecciosa. Para llegar a un diagnóstico definitivo de la enfermedad es importante conocer la historia clínica del paciente y hacer una valoración clínica y radiográfica adecuada.



DOLOR E IMPOTENCIA FUNCIONAL PRECOZ TRAS UNA ARTROPLASTIA TOTAL DE CADERA

**N. Sánchez Hernández, E. Cebrián Rodríguez,
F. J. Tavares Sánchez-Monge, R. Escudero Marcos**

*Servicio de Cirugía Ortopédica y Traumatología
Hospital Río Hortega. Valladolid*

SUPERVISIÓN

M. F. García Alonso

Jefe de Servicio y Tutor de Residentes

CASO CLÍNICO

Anamnesis

Paciente de 63 años, sin alergias medicamentosas conocidas ni antecedentes de interés, intervenido en noviembre del año 2007 de forma programada por coxartrosis derecha. Se procedió a la artroplastia total de dicha cadera modelo Medapta®, con un par de fricción cerámica cerámica, mediante un abordaje anterior mínimamente invasivo (fig. 1).

A los dos meses de la cirugía, y sin antecedente traumático conocido, el paciente refirió dolor e impotencia funcional de comienzo insidioso.

Exploración física

Dolor en la región inguinal derecha irradiado al muslo, con limitación para los movimientos de flexión y rotación de la cadera. Sensación de “clic”.

Pruebas complementarias

- Se solicitó de forma urgente una radiografía anteroposterior y axial de la cadera, donde se objetivaba una imagen

de excentricidad a nivel de la cúpula acetabular. No había fracturas añadidas (fig. 2).

Diagnóstico

Fractura de inserto de cerámica acetabular (*ceramic liner*) sin traumatismo previo dos meses después de una artroplastia total de cadera.

El paciente ingresó para una intervención quirúrgica programada, previo estudio preoperatorio.

Tratamiento

En diciembre de 2008, durante la cirugía de revisión, se observó la rotura del componente de la cúpula acetabular de cerámica en tres grandes fragmentos y multitud de fragmentos más pequeños (fig. 2). No había signos de metalosis. Se comprobó la estabilidad de los componentes femoral y acetabular, y se sustituyó la cabeza femoral por otra de cerámica de 32 mm de diámetro y la *ceramic liner* por un componente de polietileno. Se realizó lavado exhaustivo con suero fisiológico con el fin de extraer la máxima cantidad de los pequeños fragmentos.

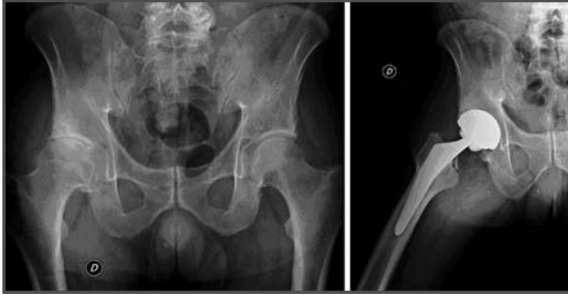

Fig. 1. Coxartrosis derecha y control postquirúrgico.

Evolución

La evolución fue satisfactoria, puesto que el paciente se encuentra asintomático, con un buen rango de movimiento de la cadera y deambula sin dificultad a los cuatro meses de la intervención. Radiográficamente aún es posible observar algún pequeño fragmento de la cerámica acetabular.

DISCUSIÓN

El par cerámica-cerámica en la artroplastia de cadera es ampliamente utilizado en toda Europa desde la década de 1970. Muchos autores han publicado casos de una fractura de la cabeza de cerámica,

pero pocos acerca de una fractura del inserto de cerámica acetabular (*ceramic liner*)¹.

La alúmina cerámica-cerámica en la artroplastia total de cadera se ha utilizado ampliamente debido a sus ventajas, como mínimo desgaste¹, resistencia al rayado, buena adaptación a la superficie articular y relativamente baja reactividad biológica de las partículas de desgaste¹. Sin embargo, el daño de los componentes de cerámica alúmina debidos bien a la naturaleza más frágil de la misma, o bien a un fallo en el diseño del implante, está siendo documentado últimamente y con un tiempo de seguimiento variable.

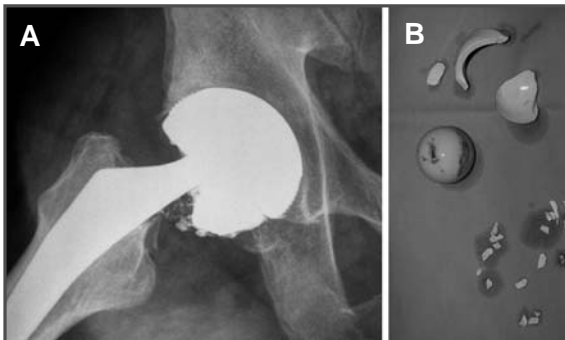


Fig. 2A. Excentricidad en el componente acetabular.
B. Pieza intraoperatoria: rotura del inserto de cerámica del acetábulo. Obsérvese la zona ennegrecida de la cabeza de cerámica.

En la bibliografía está registrado un caso similar al expuesto, a los cuatro meses de la cirugía²; en nuestro caso, el fallo fue todavía más precoz, a los dos meses. De acuerdo con la literatura médica revisada, en la que se realiza además del estudio radiográfico habitual, un análisis con microscopía electrónica de las superficies dañadas, concluye que la causa más probable es que la colisión entre el inserto

cerámico del acetábulo y el cuello del componente femoral dé lugar a la fractura del borde del componente, y que la zona más ennegrecida que se observa tanto en la cabeza cerámica como en el inserto acetabular, es consecuencia de la subluxación repetida de la cabeza femoral y su recolocación en la cúpula acetabular después de la fractura de la cerámica *liner*^{2,3}.

BIBLIOGRAFÍA

1. Popescu D, Gallart X, García S, Bori G, Tomas X, Riba J. Fracture of a ceramic liner in a total hip arthroplasty with a sandwich cup. Arch Orthop Trauma Surg. 2008; 128: 783-5.
2. Hwang SK, Oh JR, Her MS, Shim YJ, Cho TY, Kwon SM. Fracture-dissociation of ceramic liner. Orthopedics. 2008; 31: 804.
3. Park YS, Hwang SK, Choy WS, Kim YS, Moon YW, Lim SJ. Ceramic failure after total hip arthroplasty with an alumina-on-alumina bearing. J Bone Joint Surg (Am). 2006; 88-A: 780- 7.



DOLOR ESCROTAL TRAS UNA ARTROSCOPIA DE CADERA

**V. J. López Pérez, L. Casanova Mora,
N. Pons Diviu, I. Robert Calvet**

*Servicio de Cirugía Ortopédica y Traumatología
Hospital Clínic Universitari. Barcelona*

SUPERVISIÓN
S. Sastre Solsona
Médico Adjunto

CASO CLÍNICO

Anamnesis

Paciente varón de 28 años, atendido en el Servicio de Urgencias tras sufrir un accidente de tráfico de alta energía moto-coche. En la exploración inicial se objetivó una contusión pulmonar izquierda, fractura de la clavícula y fractura del escafoides. Ante la sospecha de una luxación coxofemoral derecha con reducción espontánea *in situ*, se realizó una tomografía computarizada, que informó de la presencia de cuatro fragmentos óseos libres intraarticulares coxofemorales (fig. 1). A los 16 días de la lesión se realizó una artroscopia de cadera estándar, en tracción en decúbito supino, para la extracción de los mismos. Se visualizó un arrancamiento completo del ligamento redondo y se procedió a la extracción de los fragmentos óseos (fig. 1). Durante la exploración se objetivó una lesión evidente de la cápsula articular. A las seis horas de la intervención el paciente inició un cuadro de dolor y tumefacción escrotal de progresiva intensidad.

Exploración física

Paciente afebril, eupnéico, estable hemodinámicamente. Destacaba dolor intenso y tumefacción testicular a tensión progresiva (fig. 2). Orina clara sin productos patológicos.

Pruebas complementarias

- La ecografía testicular doppler de urgencia informó de un edema sin compromiso vascular testicular.
- La ecografía abdominal no mostró presencia de líquido en la cavidad abdominal ni retroperitoneal.
- No se apreciaron déficits neurosensitivos ni vasculares asociados.
- Sin evidencias de patología en el sedimento de orina.

Diagnóstico

Edema escrotal agudo por extravasación de líquido de irrigación.

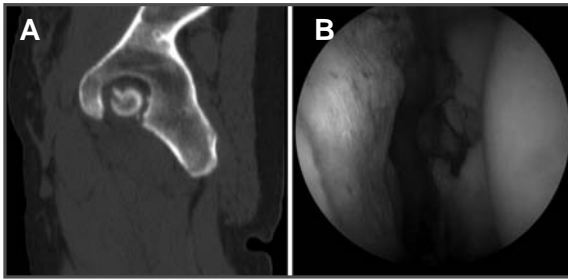


Fig. 1. A. Tomografía computarizada de la pelvis que indica la presencia de cuatro fragmentos óseos libres intraarticulares coxofemorales, el mayor (17×7 mm) localizado adyacente al ligamento redondo y otros tres localizados en posición intraarticular posterior (provinientes del rodete acetabular póstero-inferior). B. Imagen peroperatoria que objetiva el arrancamiento del ligamento redondo con visualización de un fragmento óseo libre y la lesión de la cápsula superior.

Tratamiento

Desbridamiento y liberación del edema escrotal a las 48 horas de la artroscopia.

Evolución

El paciente siguió una evolución satisfactoria, y tras un año de seguimiento no presentó dolor coxofemoral ni secuelas derivadas de la complicación urológica ni de la patología traumática coxofemoral.

DISCUSIÓN

La artroscopia de cadera se ha convertido en un procedimiento cada vez más popular y atractivo entre los cirujanos artroscopistas y especialistas en patología de cadera de todo el mundo, ampliándose las indicaciones quirúrgicas de forma exponencial¹⁻².

Las tasas de complicaciones asociadas a este procedimiento varían según los autores entre el 0,5% y el 6,4%. La mayoría de las mismas hacen referencia al efecto que ocasiona la distracción articular. La

neuroapraxia del nervio pudendo, del nervio ciático y de los nervios peroneos son las lesiones más comunes³.

La retirada de cuerpos libres intraarticulares constituye una indicación clara de artroscopia de cadera. Los beneficios de esta técnica están bien documentados en la literatura médica y ofrece una alternativa menos invasiva que las técnicas tradicionales abiertas⁴. No hemos encontrado referencias en la literatura especializada al edema escrotal agudo como complicación de una artroscopia de cadera. Tampoco se hace referencia a esta complicación en las series que incluyen pacientes que han sufrido una luxación coxofemoral traumática⁵. La rotura de la cápsula articular ocasionaría hipotéticamente la extravasación masiva de fluido a través de la solución de continuidad creada y el subsiguiente acúmulo en la región perineal y escrotal. Un dato que se debe tener en cuenta es el tiempo transcurrido desde la lesión inicial y la realización de la artroscopia, que en el caso presentado fue de 16 días. No existe con-

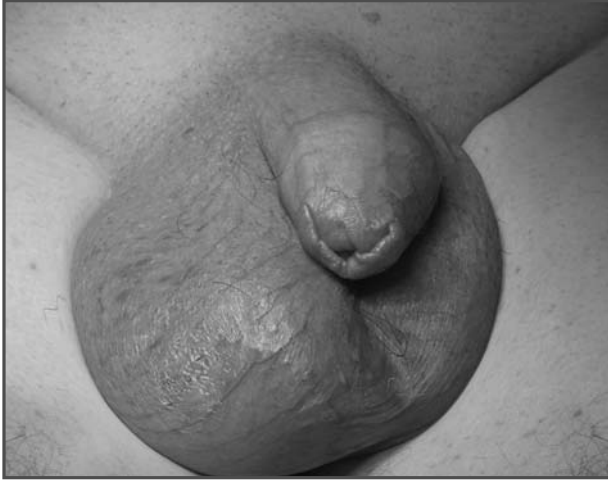

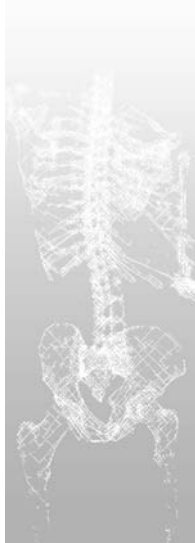Fig. 2. Edema escrotal a tensión por la extravasación del líquido de irrigación.

senso entre los diferentes autores en relación con el intervalo de tiempo que debe tener lugar entre ambos procesos. Una atención cuidadosa a la posición del paciente, la correcta colocación de los

portales y una adecuada técnica, incluyendo un manejo juicioso del fluido utilizado, contribuirían a la reducción de la tasa de complicaciones asociada a esta técnica al mínimo posible.

BIBLIOGRAFÍA

1. Smart LR, Oetgen M, Noonan B, Medvecky M. Beginning hip arthroscopy: indications, positioning, portals, basic techniques, and complications. *Arthroscopy*. 2007; 23: 1348-53.
2. McCarthy JC, Lee JA. Hip arthroscopy: Indications, outcomes, and complications. *Instr Course Lect*. 2006; 55: 301-8.
3. Sampson TG. Complications of hip arthroscopy. *Clin Sports Med*. 2001; 20: 831-6.
4. Byrd JW. Hip arthroscopy: surgical indications. *Arthroscopy*. 2006; 12: 1260-2.
5. Clarke MT, Arora A, Villar RN. Hip arthroscopy: Complications in 1054 cases. *Clin Orthop Rel Res*. 2003; 10: 84-8.



FIEBRE Y COXALGIA EN UN PACIENTE INMUNODEPRIMIDO CON OSTEONECROSIS DE LA CABEZA FEMORAL

**M. Bravo Pérez, A. Sánchez Parada,
S. Pena Paz, A. Codesal Norniella**

*Servicio de Cirugía Ortopédica y Traumatología
Complejo Hospitalario Xeral-Calde. Lugo*

SUPERVISIÓN

A. López-Pardo Pardo

Médico Adjunto

CASO CLÍNICO

Anamnesis

Varón de 49 años de edad, que presentaba un cuadro clínico de astenia, sensación distérmica y coxalgia derecha que le impedía la deambulación, de 48 horas de evolución. Como antecedentes personales destacaba: diabetes mellitus tipo 2 (en tratamiento con insulina), hepatopatía crónica por virus de la hepatitis C, serología positiva para el virus de inmunodeficiencia humana (VIH) y osteonecrosis de ambas cabezas femorales (grado IV de Ficat en la derecha y grado II de Ficat en la izquierda). El paciente ya había sufrido un episodio similar un año antes, por el cual había ingresado en el Servicio de Infecciosos, siendo diagnosticado de bacteriemia por *Streptococcus salivarius* (sin confirmarse la afectación de la cadera por medio de cultivo de líquido articular obtenido mediante artrocentesis).

Exploración física

A la exploración en el momento del ingreso, el paciente presenta: temperatura 39,7 °C. Auscultación cardiaca: rítmico,

sin soplos. Auscultación pulmonar: murmullo vesicular conservado. Abdomen: blando, depresible, no doloroso a la palpación profunda. No signos de irritación peritoneal. Ruidos positivos.

Cadera derecha: balance articular limitado en todos los planos, con imposibilidad para la deambulación. Dolor a la palpación en la región inguinal derecha y a la movilización en todos los planos.

Pruebas complementarias

- Hematología: hemoglobina 12,5 g/dl; hematocrito 35%; glóbulos blancos 3.800 mil/m.c. (49% polimorfonucleares; linfocitos CD4 246/m.c.); velocidad de sedimentación globular 48 mm/hora.
- Bioquímica: albúmina 2,4 g/dl; bilirrubina total 1,6 mg/l; bilirrubina directa 0,6 mg/dl; fosfatasa alcalina 144 UI/l; gamma-glutamilttransferasa 144 UI/l; proteína C reactiva 41 mg/l.
- Coagulación: tiempo de protrombina 67%; tiempo de tromboplastina parcial 30/33; fibrinógeno 329 mg/dl.

- Radiografía de tórax: sin alteraciones significativas.
- Radiografía de pelvis: cambios degenerativos a nivel de ambas cabezas femorales compatibles con osteonecrosis a ese nivel (fig. 1).
- Ecografía abdominal: alteración muy importante de la ecoestructura hepática, sin evidencia de lesiones ocupantes de espacio (LOES) y con signos de hipertensión portal, con porta de 15 mm de diámetro y bazo de 18 × 8 cm. No ascitis.
- Resonancia magnética de cadera derecha: distensión de la cápsula articular, con infiltración infecciosa en el acetábulo y el cuello femoral. Erosiones en la cabeza femoral y el acetábulo, y aumento de la señal en el glúteo menor, el mediano y la región abductora.
- Hemocultivos: se aísla *Escherichia coli* (6/6).
- Cultivo de líquido articular: se aísla *Escherichia coli*.

Diagnóstico

Artritis séptica por *Escherichia coli* sobre osteonecrosis de la cabeza femoral grado IV de Ficat en un paciente VIH positivo.

Tratamiento

Se instauró tratamiento mediante antibioterapia intravenosa (ciprofloxacino: 400 mg cada 12 horas durante 25 días), seguido durante un mes más de antibioterapia oral (ciprofloxacino: 750 mg cada 12 horas). Tras la confirmación de la recuperación total de la infección de la cadera derecha se decidió completar el tratamiento, a los diez meses del diagnóstico, mediante la sustitución de la cadera afectada por una artroplastia total de cadera con vástago cementado.

Evolución

La recuperación, tanto de la infección como de la intervención quirúrgica, fue satisfactoria, desapareciendo el dolor a nivel de la cadera derecha. Tras dos años de seguimiento no se observan datos de

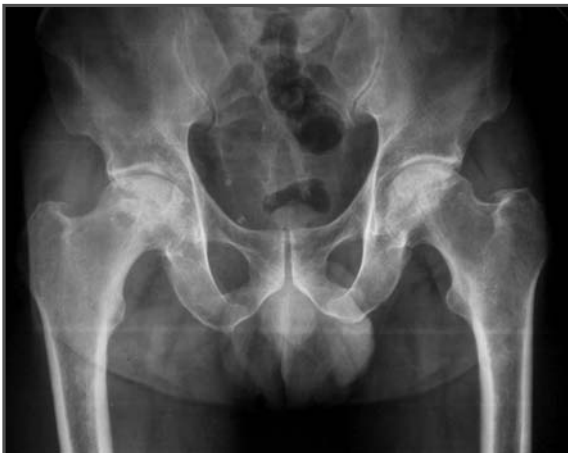

Fig. 1. Radiografía de pelvis al ingreso.

aflojamiento de ninguno de los componentes protésicos, ni tampoco signos de infección a ese nivel.

Se observó, sin embargo, una rápida progresión de la osteonecrosis de la cabeza femoral izquierda (fig. 2), siendo necesaria una sustitución de la misma por otra artroplastia total de cadera, también con vástago cementado.

DISCUSIÓN

La cabeza femoral es la principal localización de la osteonecrosis. Ésta cursa fundamentalmente con dolor, tras un periodo totalmente asintomático, que puede durar varios meses¹. Existen varios factores de riesgo relacionados con esta patología, entre los que cabe destacar: la fractura previa del cuello femoral, el alcohol, los corticoides, el sexo femenino, la dislipemia, la anemia de células

falciformes, etc., aunque en los últimos años la infección por VIH ha supuesto un condicionante importante para el desarrollo de esta entidad². A su vez, la osteonecrosis de la cabeza femoral favorece el desarrollo de una artritis séptica a ese nivel³.

Por todo ello, el tratamiento de este tipo de pacientes supone todo un reto para los cirujanos ortopédicos llegado el momento de la cirugía (y siempre después de haberse subsanado el problema infeccioso a modo de artritis séptica, como ocurría en nuestro caso). Así, en la cirugía, el problema surge a la hora de decidir si se deben cementar los componentes protésicos. Actualmente, lo indicado es cementar siempre el componente femoral⁴, mientras que el componente acetabular debe estudiarse de forma individualizada en cada caso⁵.

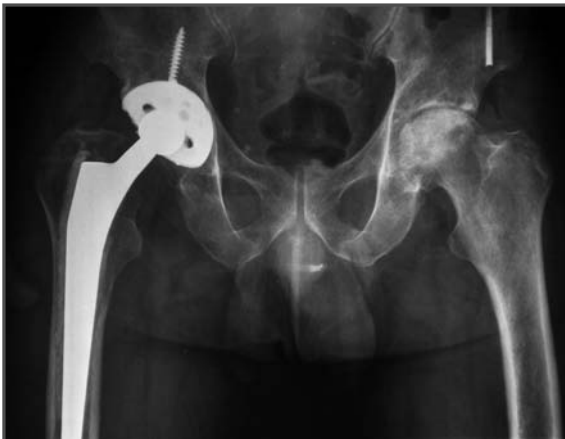

Fig. 2. Radiografía de pelvis a los dos años de la intervención quirúrgica.

BIBLIOGRAFÍA

1. Lafforgue P. Osteonecrosis of the femoral head. *Rev Prat.* 2002; 52: 616-20.
2. Moreno-Cuerda VJ, Morales M, Tamargo L, Rubio R, Pulido F. Avascular necrosis of the bone in patients with HIV infection: an emergent problem. *Rev Clin Esp.* 2006; 206: 392-6.
3. Habermann ET, Friedenthal RB. Septic arthritis associated with avascular necrosis of the femoral head. *Clin Orthop Rel Res.* 1978; 134: 325-31.
4. Garino JP, Steinberg ME. Total hip arthroplasty in patients with avascular necrosis of the femoral head: a 2- to 10-year follow-up. *Clin Orthop Rel Res.* 1997; 334: 108-15.
5. Taylor AH, Shannon M, Whitehouse SL, Lee MB, Learmonth ID. Harris Galante cementless acetabular replacement in avascular necrosis. *J Bone Joint Surg (Br).* 2001; 83: 177-82.



BURSITIS TROCANTÉRICA DOLOROSA EN UN PACIENTE DE 34 AÑOS SIN ANTECEDENTE TRAUMÁTICO

**N. Muñoz García, S. Alonso Domínguez,
C. Martínez González**

*Servicio de Cirugía Ortopédica y Traumatología
Hospital Virgen de la Salud. Toledo*

SUPERVISIÓN

Á. F. Hermida Alberti

Médico Adjunto

CASO CLÍNICO

Anamnesis

Paciente varón caucásico de 34 años, sin antecedentes personales de interés, que presentaba dolor y tumefacción en la región trocantérica del fémur izquierdo de ocho meses de evolución sin antecedente traumático. El tratamiento con antiinflamatorios orales no resolvía el episodio.

Pruebas complementarias

- Los parámetros analíticos y bioquímicos básicos y sistemático de orina se encontraban dentro de la normalidad, así como la velocidad de sedimentación y la proteína C reactiva, lo cual descartaba la infección activa.
- En la radiología simple se observaba un aumento de las partes blandas adyacentes al trocánter mayor izquierdo.
- Se efectuó una resonancia magnética de ambas caderas, observándose una masa quística entre los músculos glúteo mediano, glúteo mayor y la fascia lata,

que por su localización y morfología sugería una bursitis trocantérica.

- La lesión en secuencias potenciadas en T2 presentaba pequeñas zonas puntiformes hipointensas en su interior. Se observaba normalidad y ausencia de erosión del espacio articular o alteraciones de la señal en el hueso esponjoso (fig. 1).

Diagnóstico

Dadas las características radiológicas de la lesión y la falta de diagnóstico definitivo, se decidió su tratamiento quirúrgico para estudio, llevándose a cabo una bursectomía total bajo anestesia intrarraquídea. El análisis anatomopatológico de la muestra de tejido sinovial mandada intraoperatoriamente descartó malignidad. El paciente evolucionó favorablemente tras la cirugía.

La muestra de tejido sinovial con aspecto de membrana de coloración blanquecina con múltiples pequeños fragmentos quísticos en su interior, con aspecto de granos de arroz, fue informada definitivamente

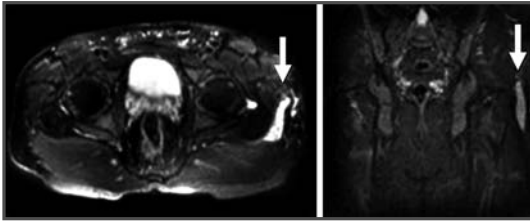


Fig. 1. Resonancia magnética potenciada en T2 en la que se observa la lesión con pequeñas zonas puntiformes hipointensas en su interior con aspecto de granos de arroz.

por el Servicio de Anatomía Patológica como reacción granulomatosa epiteliocelular caseificante con células gigantes de tipo Langhans, de patrón altamente sugestivo de tuberculosis (fig. 2).

Se realizó seguimiento por los Servicios de Traumatología y Medicina Interna en busca del diagnóstico de certeza. Se volvió a confirmar la normalidad de los parámetros analíticos y el sistemático de orina. Se amplió el estudio con pruebas reumáticas, proteinograma en suero y serología para *Brucella* y VIH negativos. La radiografía de tórax descartó patología pulmonar. El paciente presentó prueba de Mantoux positiva, con 14 mm de diámetro de induración (lo que confirmaba el contacto), siendo la tinción de Ziehl y el cultivo de micobacterias en medio Lowenstein tras ocho semanas de incubación negativo en orina (tres tomas), pero

se obtuvo un resultado positivo de la tinción de Ziehl-Neelsen en la muestra de biopsia.

Debido al resultado de la anatomía patológica y Ziehl-Neelsen positivos, se consideró el diagnóstico de bursitis tuberculosa, descartándose otras enfermedades como artritis reumatoide, brucelosis, sarcoidosis, enfermedad inflamatoria intestinal, etc.^{1,2}.

Tratamiento

Además de haberse realizado la bursectomía quirúrgica, se comenzó tratamiento con rifampicina, isoniazida y pirazinamida.

Evolución

Tras meses de buena evolución y estudio, el paciente volvió a presentar nuevamen-

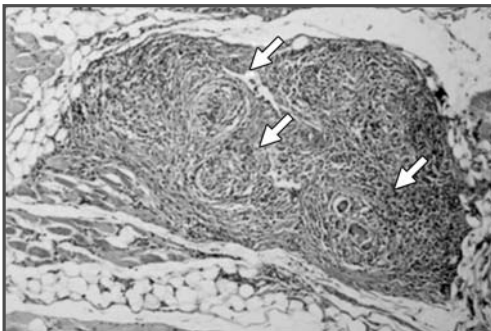


Fig. 2. Células gigantes multinucleadas (flechas) rodeadas de reacción granulomatosa caseificante y células epitelioides.

te dolor en el trocánter mayor del fémur izquierdo, sin otras características clínicas. En la resonancia magnética se observaba una imagen quística adyacente al trocánter mayor que impresionaba de bursitis trocantérica, con pared irregular, y edema de grasa subcutánea suprayacente, sin otras alteraciones en las articulaciones ni partes blandas.

Se realizó de nuevo una bursectomía trocantérica. Los cultivos habituales y cultivos para micobacterias de la muestra resultaron negativos. Esta vez no se visualizan bacilos ácido-alcohol resistentes (BAAR) en la muestra. De nuevo, la batería de pruebas clínicas resultó negativa.

El estudio de Anatomía Patológica informó de lesión quística con pared fibrosa en cuyo espesor presentaba granulomas epitelioides con necrosis central, de probable origen tuberculoso. En base al diagnóstico de probable recidiva de bursitis tuberculosa, se decidió su tratamiento quirúrgico mediante bursectomía.

Tras la cirugía, el paciente evolucionó favorablemente y fue dado de alta siguiendo el tratamiento oral con rifampicina, isoniazida y pirazinamida hasta completar el año. Actualmente, el paciente continúa con revisiones ambulatorias espaciadas, encontrándose asintomático tras cinco años de evolución.

DISCUSIÓN

En el caso expuesto, el diagnóstico de enfermedad tuberculosa osteomuscular (bursitis tuberculosa en el trocánter mayor) se debe los siguientes criterios:

- Presencia de granulomas caseificantes en la anatomía patológica sin otra causa que lo justifique.
- Visualización de bacilos ácido-alcohol resistentes en la biopsia.

Este criterio es válido para el diagnóstico, y es apoyado por la buena respuesta terapéutica y la exclusión de otras causas^{3,4}.

Gracias a la mejora de los mecanismos de identificación, búsqueda y tratamiento, la tuberculosis ha disminuido de forma espectacular. No obstante, debido a las cifras crecientes de inmigración en nuestro país, las distintas formas de tuberculosis están presentes entre la población. Es importante tener en cuenta en todos los grupos poblacionales el posible diagnóstico de tuberculosis diseminada o localizada, así como descartar otros focos de enfermedad. También se debe determinar su estado de actividad y buscar casos de patología latente. A pesar de no ser la causa más prevalente, esta etiología se debe incluir dentro del diagnóstico diferencial de algunos casos de enfermedad osteomuscular localizada.

BIBLIOGRAFÍA

1. Mousa HA. Tuberculosis of bones and joints: diagnostic approaches. *Int Orthop*. 1998; 22: 245.
2. Watts HG, Lifeso RM. Tuberculosis of bones and joints. *J Bone Joint Surg (Am)*. 1996; 78: 288-98.
3. Crespo M, Pigrau C. Tuberculous trochanteric bursitis: report or 5 cases and literature review. *Scand J Infect Dis*. 2004; 36 (8): 552-8.
4. Campbell W, et al. Cirugía ortopédica. Capítulo 18: Tuberculosis y otras infecciones infrecuentes. 2005; 1: 713-23.



DOLOR INESPECÍFICO EN LA CADERA TRAS CONSOLIDACIÓN DE UNA FRACTURA DE FÉMUR TRATADA CON ENCLAVADO ENDOMEDULAR

**I. Llamas Merino, R. Serna Berna,
S. González Parreño, C. López García**

*Servicio de Cirugía Ortopédica y Traumatología
Hospital General de Elda. Elda*

SUPERVISIÓN

J. Sanz Reig

Médico Adjunto

CASO CLÍNICO

Anamnesis

Paciente mujer de 15 años de edad atendida en el Servicio de Urgencias por un traumatismo en el muslo izquierdo tras sufrir un accidente de tráfico. Sin antecedentes personales de interés.

Exploración física

Dolor y deformidad en el muslo izquierdo. No presentaba heridas cutáneas. No alteración vasculo-nerviosa. No mostraba lesiones asociadas en el aparato locomotor.

Pruebas complementarias

Radiografía simple: fractura diafisaria transversa tipo II de Winquist del fémur izquierdo.

Diagnóstico

Fractura diafisaria transversa del tercio medio del fémur izquierdo.

Tratamiento

Fue intervenida a las 72 horas, estabilizando la fractura mediante enclavado endomedular tipo Küntcher no bloqueado de 38 cm de longitud y 11 mm de diámetro, con fresado hasta 11 mm.

Evolución

El perioperatorio cursó sin complicaciones. Se le dio el alta hospitalaria a los tres días de la cirugía. Inició la carga parcial progresiva con muletas en el postoperatorio inmediato. Los controles ambulatorios mostraron una evolución satisfactoria, con ausencia de sintomatología dolorosa, movilidad de la cadera y la rodilla completa, fuerza muscular 5/5 en el miembro inferior, marcha independiente, no dismetría ni alteraciones angulares de los miembros inferiores, y consolidación radiológica de la fractura a las 14 semanas postoperatorias.

A los 21 meses de la cirugía, la paciente acudió a consultas por presentar dolor en

el trocánter mayor y discapacidad a nivel de la cadera, hasta entonces ausente. En el control radiológico se observó rotura del clavo endomedular a nivel del orificio de bloqueo proximal estático, que abarcaba la hemicircunferencia externa, quedando con integridad la parte interna y sin cambios a nivel de la fractura consolidada (fig.1). La paciente fue intervenida para la extracción del clavo endomedular, pero durante el procedimiento quirúrgico se produjo la rotura completa del clavo, quedando el resto del clavo intramedularmente (fig. 2). A los 12 meses de la extracción del fragmento proximal del clavo endomedular las molestias en el trocánter mayor habían desaparecido totalmente y la recuperación funcional de la cadera era completa.

DISCUSIÓN

La unión de la zona hendida con la cilíndrica del clavo es donde con mayor fre-

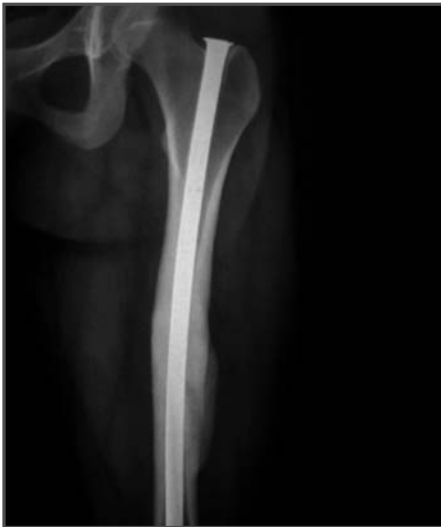

Fig. 1. Rotura del clavo a nivel del bloqueo proximal.

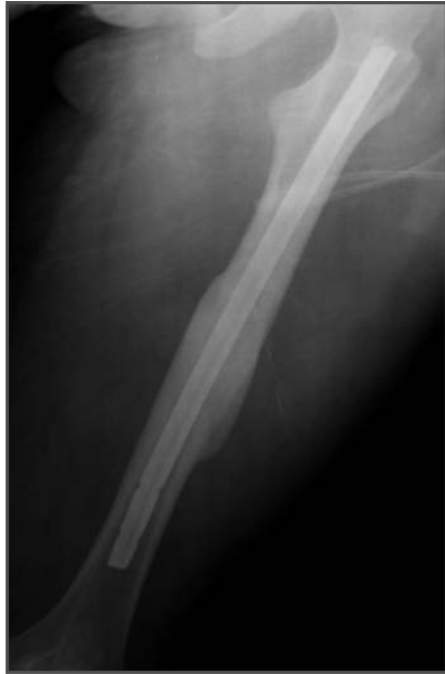

Fig. 2. Durante el procedimiento quirúrgico se produjo la rotura completa del clavo, quedando éste intramedularmente.

cuencia se producen las roturas, por acumulo de sobrecarga tanto torsionales como laterales, incluso con la fractura ya consolidada, pudiendo deberse a tensiones anormales sobre el clavo en los movimientos fisiológicos del fémur intacto^{1,2}. Otra zona de debilidad referida en los clavos en cerrojo es el orificio más proximal de los dos cerrojos distales, sobre todo en clavos con diámetros pequeños y en casos con abrasión del clavo por dificultad técnica en su colocación^{3,4}.

Los factores que aumentan el riesgo de rotura del clavo son un punto de entrada incorrecto del clavo, el sobrepeso del paciente, la colocación de un clavo con el mismo diámetro fresado en el canal medular que pudiera fragilizar el clavo

por introducción a mayor presión, el tamaño del clavo dado que el orificio de cerrojo es constante y el menor diámetro del clavo conlleva una menor fragilidad, y la localización distal de la fractura⁵.

En nuestro caso, el punto de entrada demasiado medial y la colocación de un

clavo del mismo diámetro fresado en el canal medular se argumentan como las principales causas de la sobrecarga, tanto durante la consolidación de la fractura como una vez ya consolidada, lo cual asociado a un clavo de diámetro pequeño llevaron a la rotura del mismo por fatiga del material.

BIBLIOGRAFÍA

1. Jover Carrillo A, Pons Soriano A. Enclavados endomedulares. Aspectos generales. En: Cano L. Enclavados endomedulares. Monografías SECOT 7. Barcelona: Masson; 2005. p. 19-29.
2. Ricci WM. Fémur: traumatismos. En: Vaccaro Ar. OKU 8. Barcelona; 2006. p. 45-8.
3. Albareda Albareda J, Latorre Sahun A, Seral Íñigo S. Rotura a dos niveles de clavo centromedular en cerrojo femoral. Presentación de un caso. Rev Ortop Traumatol. 1995; 39: 179-82.
4. Escalera J, Llanos LF, Caicoya E, Sanz J, Cano JM, Coello A. Rotura del clavo intramedular en la osteosíntesis de fracturas diafisarias femorales. Biomecánica. 1992; 1: 49-51.
5. Franklin JL, Winqvist RA, Bernirschke SK, Hansen ST. Broken intramedullary nails. J Bone Joint Surg (Am). 1988; 70: 1463-71.



Sección IV

Rodilla



HEMARTROSIS RECURRENTE TRAS UNA ARTROPLASTIA TOTAL DE RODILLA

N. Franco Ferrando

*Servicio de Cirugía Ortopédica y Traumatología
Hospital Universitario La Fe. Valencia*

SUPERVISIÓN

A. González Della Valle

Médico Adjunto

CASO CLÍNICO

Anamnesis

Mujer de 67 años con un reemplazo de rodilla izquierdo que acudió a la consulta tras cinco episodios de hemartrosis espontánea de la misma rodilla. Estos episodios se caracterizaron por la aparición de un dolor y tumefacción agudos e impotencia funcional. La paciente no presentó fiebre o traumatismo previo.

El primer episodio de hemartrosis ocurrió a los ocho años de evolución tras el implante de una artroplastia total de rodilla bilateral por gonartrosis tricompartmental, en donde se utilizaron prótesis posteroestabilizadas constreñidas. La evolución postoperatoria de sus dos reemplazos había sido satisfactoria. Los cinco episodios de hemartrosis ocurrieron durante los últimos cuatro meses y requirieron artrocentesis evacuadora y vendaje compresivo. En dos ocasiones la artrocentesis fue seguida de inyección intraarticular de metilprednisolona.

Entre estos episodios, la paciente refirió dolor severo de la rodilla con la deambu-

lación y al subir y bajar escaleras. En reposo, su dolor era moderado y no presentaba episodios de inestabilidad o bloqueo. El dolor había empeorado durante los últimos tres meses, limitando sus actividades. La paciente consideraba su situación actual inaceptable.

Se trataba de una paciente hipotiroidea, no consumidora habitual de antiagregantes o anticoagulantes. No refería otros episodios de hemorragia o trombosis en otras partes de su cuerpo. No tenía una historia personal o familiar de trastornos de la coagulación. Era portadora de una artroplastia de cadera derecha cuya evolución postoperatoria había sido satisfactoria hasta el momento.

Exploración física

La paciente presentaba una marcha gonálgica moderada del miembro inferior izquierdo. En la rodilla izquierda se observaba una abundante tumefacción y aumento del calor local en comparación con la rodilla contralateral. El peloteo rotuliano era positivo. No se evidenciaron alteraciones vasculares cutáneas que sugirieran coagulopatía o fragilidad capilar.

La movilidad de la rodilla era dolorosa, con una flexión de 120° y un déficit de extensión de 5°. El recorrido de la rótula era adecuado y no existían signos de subluxación o atrapamiento rotuliano. No presentaba inestabilidad en el plano anteroposterior o frontal, en extensión y flexión de 90°. Su Knee Society Score era de 30 (funcional) y 38 (objetivo). El examen neurovascular y la exploración de la rodilla contralateral fueron normales.

Pruebas complementarias

- Las radiografías simples en posición anteroposterior, lateral y axial de la rótula mostraron una buena fijación, tamaño y alineación de los componentes protésicos (fig. 1). No se evidenciaron signos de osteolisis o inestabilidad protésica.
- Análisis del líquido sinovial: el líquido sinovial obtenido en la última artrocentesis

tenía un aspecto hemático, y su cultivo para microorganismos aerobios y anaerobios fue negativo.

- En la resonancia magnética se observaba la presencia de abundante tejido sinovial hipertrófico con depósitos de hemosiderina (fig. 1). Alrededor de la rótula se evidenciaba una mayor concentración de tejido cicatricial. No se observaron signos sugerentes de osteolisis o aflojamiento de los componentes.

Tratamiento

Debido al fracaso del tratamiento conservador y al cuadro clínico incapacitante que presentaba la paciente, se realizó una sinovectomía artroscópica bajo anestesia raquídea e isquemia preventiva en la raíz del muslo. Durante la artroscopia se evidenció la presencia de abundante tejido sinovial pigmentado hiperplásico (sinovitis hemorrágica) en las goteras lateral y

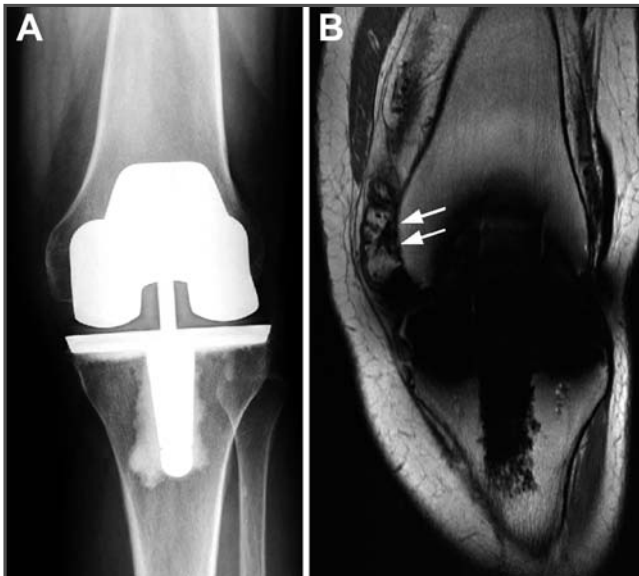


Fig. 1. A. Radiografía anteroposterior de la rodilla en la que se evidencia una buena alineación y fijación de los implantes en ausencia de osteolisis. B. Resonancia magnética de la rodilla en proyección frontal donde se observa abundante proliferación sinovial y depósitos de hemosiderina.

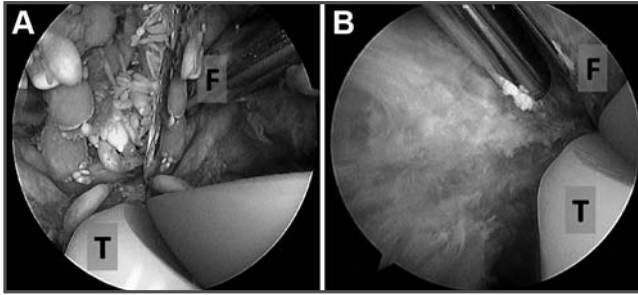


Fig. 2. A. Imagen artroscópica del receso medial. Se observa una hipertrofia sinovial con abundantes vellosidades pigmentadas. B. Imagen artroscópica de la misma zona tras la sinovectomía realizada con el condrotomo (F, componente femoral; T, inserto plástico).

medial de la rodilla izquierda. Además, se observó la existencia de tejido fibroso cicatricial a nivel perirrotuliano, predominantemente en la unión de la cara posterior del tendón rotuliano y el polo distal de la rótula, hallazgo compatible con un síndrome de *clunk* rotuliano subclínico.

Durante la movilización de la rodilla se pudo observar la presencia de un pinzamiento moderado fémoro-patelar entre el tejido fibroso y los componentes. También se evidenció un pinzamiento leve a nivel fémoro-tibial entre el tejido sinovial hiperplásico y los componentes (fig. 2). Se comprobó el buen estado del inserto de polietileno y se extrajeron muestras de tejido sinovial para su estudio anatómopatológico.

El tratamiento consistió en una extensa sinovectomía artroscópica acompañada de la extirpación del tejido cicatricial perirrotuliano y sinovial proliferativo responsables del pinzamiento fémoro-tibial y fémoro-patelar (fig. 2). Posteriormente, se realizó la termocoagulación eléctrica de la zona tratada y se comprobó la adecuada hemostasia de la zona tras la retirada de la

isquemia del miembro. No se utilizó drenaje aspirativo, se colocó un vendaje compresivo y la paciente fue dada de alta el mismo día de la cirugía. Se le recomendó el uso de un bastón durante las primeras dos semanas postquirúrgicas.

Diagnóstico

El estudio anatómopatológico informó de la presencia de una sinovitis proliferativa papilar crónica con abundantes depósitos de hemosiderina y células gigantes con inclusiones de cemento y polietileno. Se trataba de un caso de hemartrosis recurrente tras una artroplastia total de rodilla producida por el pinzamiento del tejido sinovial proliferativo y los componentes protésicos.

Evolución

Tras tres meses de evolución, la paciente se encuentra asintomática. No presenta gonalgia, cojera ni tumefacción de la rodilla. Los episodios de hemorragia no han recurrido y la paciente se encuentra satisfecha con el resultado de la cirugía.

DISCUSIÓN

En ausencia de una coagulopatía¹⁻², la hemartrosis recurrente tras un reemplazo articular es una complicación rara (0,5-1,6%)³⁻⁴. Su etiología es poco conocida y entre sus posibles causas destacan la existencia de una sinovitis proliferativa con vellosidades que pueden ser atrapadas entre los componentes protésicos, o la presencia de anomalías vasculares (pseudaneurismas, fístulas arteriovenosas, etc.). Es importante descartar el aflojamiento, la inestabilidad y el malalineamiento protésicos³, debido a que estas condiciones pueden producir derrames articulares y un cuadro clínico similar.

La sinovectomía artroscópica se recomienda como primer gesto quirúrgico por ser menos agresiva y tener una recuperación más rápida. Su efectividad aumenta si se realiza la coagulación eléctrica del lecho sangrante⁴. Si la sinovectomía artroscópica no es exitosa, el cirujano debe realizar una sinovectomía abierta, en la que el retiro del inserto de polietileno permitirá acceder a la región posterior de la rodilla para realizar una sinovectomía más extensa. Finalmente, si la sinovectomía también fracasa deberá realizarse un estudio angiográfico para descartar la presencia de anomalías vasculares que precisen de embolización⁵.

BIBLIOGRAFÍA

1. González Della Valle A, Salonia-Ruzo P, Salvati EA. Warfarin-associated intracapsular hemorraghe causing an acutely painful total hip arthroplasty. *J Arthroplasty*. 2000; 15: 668-70.
2. Small M, Steven MM, Freeman PA, Lowe GD, Belch JJ, Forbes CD, et al. Total knee arthroplasty in haemophilic arthritis. *J Bone Joint Surg (Br)*. 1983; 65: 163-5.
3. Worland RL, Jessup DE. Recurrent hemarthrosis after total knee arthroplasty. *J Arthroplasty*. 1996; 11: 977-8.
4. Ohdera T, Tokunaga M, Hiroshima S, Yoshimoto E, Shusaku M. Recurrent hemarthrosis after knee joint arthroplasty. Etiology and treatment. *J Arthroplasty*. 2004; 19: 157-61.
5. Karataglis D, Marlow D, Learmonth DJ. Atraumatic haemarthrosis following total knee replacement treated with selectiv embolisation. *Acta Orthop Belg*. 2006; 72: 375-7.



DESTRUCCIÓN ARTICULAR TRAS EL TRATAMIENTO DE UNA FRACTURA DE LA MESETA TIBIAL

**P. Martínez de Albornoz Torrente, R. Sánchez Hidalgo,
P. Sánchez del Cura Sánchez**

*Servicio de Cirugía Ortopédica y Traumatología
Hospital Fremap. Centro de Prevención y Rehabilitación.
Majadahonda (Madrid)*

SUPERVISIÓN

M. Leyes Vence

Jefe de la Unidad de Rodilla

CASO CLÍNICO

Anamnesis

Varón de 36 años que sufrió una fractura de la meseta tibial externa tipo II de Schatzker y fue tratado mediante reducción abierta y fijación externa con placa en palo de golf y tornillos. Durante el ingreso sufrió una infección de la herida quirúrgica por *Pseudomonas*, que fue tratada con imipenem intravenoso. A los seis meses se realizó la retirada del material de osteosíntesis y la movilización bajo anestesia de la articulación. A los diez meses del accidente fue remitido a nuestro centro para la valoración de la rodilla.

Exploración física

Inestabilidad en valgo en la marcha y en la carga monopodal, bostezo medial y laxitud del ligamento colateral interno (LCI). Movilidad de la rodilla: 0°/100°, dolor en el compartimento externo y deambulación con dos muletas. Buen aspecto de las heridas quirúrgicas.

Pruebas complementarias

Se realizó una tomografía computarizada (TC) para valorar el grado de secuelas: colapso-hundimiento de la meseta tibial externa de 3 cm, con destrucción total del cartílago articular (fig. 1).

Diagnóstico

Secuela con hundimiento de 3 cm del platillo tibial externo e inestabilidad en valgo de la articulación, tras una fractura tipo II de Schatzker tratada quirúrgicamente.

Tratamiento

Debido a la edad joven del paciente y a su alta demanda funcional, se decidió la reconstrucción con aloinjerto de la meseta tibial externa. En la cirugía se conservó la cortical posterior de la tibia y el menisco. El defecto se rellenó con el injerto tallado hasta la metafisis proximal, y se fijó con una placa de osteosíntesis LC-DCP (fig. 2).

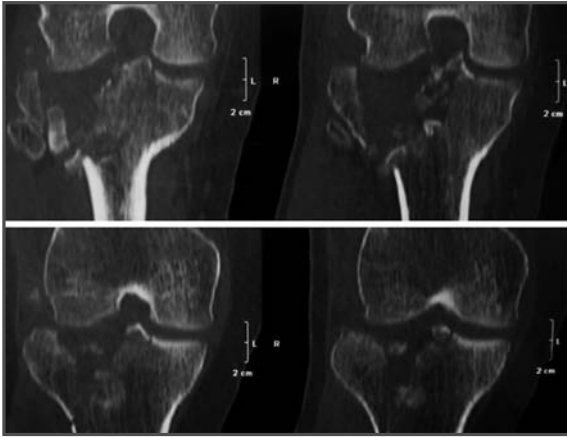


Fig. 1. Imagen de la tomografía computarizada: secuelas de la fractura-hundimiento de la meseta tibial externa.

Evolución

Tras la cirugía inició tratamiento rehabilitador. A los tres meses se realizó una artroscopia de la rodilla, evidenciándose la ausencia de menisco externo. Ocho meses después: BAA 0°/100°, caminaba sin muletas, la rodilla estaba estable y sin dolor. En las radiografías, el injerto se había incorporado y presentaba buena alineación de los miembros.

DISCUSIÓN

El objetivo del tratamiento de las fracturas de la meseta tibial es restaurar la superficie articular y mantener la alineación de la pierna¹. En fracturas de alta energía de la meseta tibial pueden quedar secuelas locales con hundimiento, que nos ofrecen pocas alternativas al tratamiento, especialmente en pacientes jóvenes. La mosaico-plastia y el trasplante autólogo de condro-

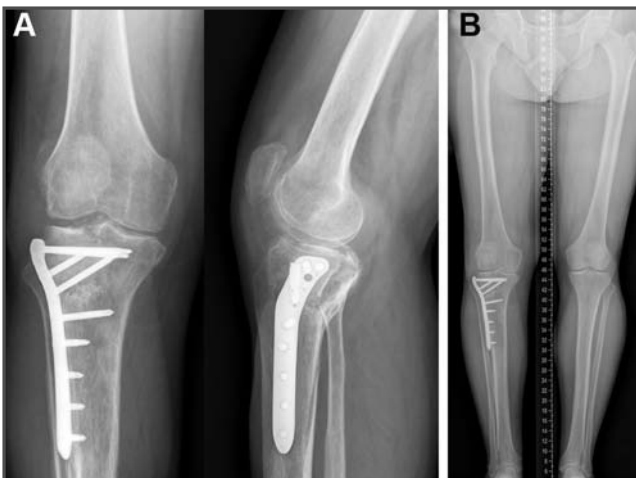

Fig. 2. Aspecto final radiológico tras la reconstrucción mediante aloinjerto y osteosíntesis (A) y correcta distribución de los ejes en la telerradiografía (B).

citados no han sido eficaces en pacientes con lesiones del platillo tibial, a diferencia del cóndilo femoral.

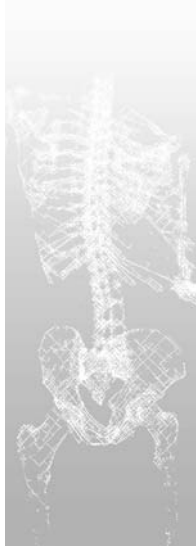La utilidad del trasplante de aloinjerto fresco en el tratamiento de grandes defectos osteocondrales está bien estudiado y establecido². El aloinjerto de hueso disminuye la morbilidad de la zona donante y permite el uso de grandes injertos estructu-

rales que proporcionan una congruente superficie articular que se incorpora en el receptor mediante un proceso de sustitución progresiva.

En nuestra experiencia y según la literatura especializada, creemos que este procedimiento proporciona con éxito y durabilidad una rodilla estable y funcional en pacientes jóvenes y con alta demanda³.

BIBLIOGRAFÍA

1. Schatzker J, McBroom R, Bruce D. The tibial plateau fracture: The Toronto experience 1968-1975. *Clin Orthop Rel Res.* 1979; 138: 94-104.
2. Agnidis Z, Stimec J, Krajbich J, Hutchison CR, Gross AE. Health-related quality-of-life following fresh osteochondral allograft of the knee: a minimum five-year follow-up. *J Bone Joint Surg (Br).* 1999; 81-B (Suppl I): 106-9.
3. Shasha N, Krywulak S, Backstein D, Pressman A, Gross AE. Long-term follow-up of fresh tibial osteochondral allografts for failed tibial plateau fractures. *J Bone Joint Surg (Am).* 2003; 85-A: 33-9.



DOLOR E IMPOTENCIA FUNCIONAL DE LA RODILLA TRAS UNA CAÍDA CASUAL. TRATAMIENTO DOS EN UNO

M. A. Casaccia Destéfano, M. L. Stitzman Wenzgeowigs

*Servicio de Traumatología
Hospital Universitario Vall D'Hebrón. Barcelona*

SUPERVISIÓN

D. Pacha Vicente

Médico Adjunto

CASO CLÍNICO

Anamnesis

Mujer de 78 años, que fue trasladada al Servicio de Urgencias en ambulancia tras haber sufrido una caída casual. Como antecedentes personales podemos destacar diabetes, hipertensión, insuficiencia venosa crónica, osteonecrosis del platillo tibial externo que obligaba a la paciente a deambular con ayuda de un andador en espera de una prótesis de rodilla.

Exploración física

La paciente presentaba dolor intenso, deformidad en valgo, y tumefacción e impotencia funcional de la rodilla derecha. A la palpación se notaba una crepitación en la tibia proximal y en la cabeza del peroné. Sensibilidad y movilidad distal conservadas. Pulsos distales palpables.

Pruebas complementarias

- Se realizó un estudio radiográfico, que mostró fractura metafisaria de la tibia, fractura del cuello del peroné y osteonecrosis del platillo tibial externo (fig. 1).

- Hemograma y bioquímica: dentro de los rangos normales.

Diagnóstico

Fractura metafisaria de la tibia derecha asociada a osteonecrosis del platillo tibial externo y fractura del cuello del peroné.

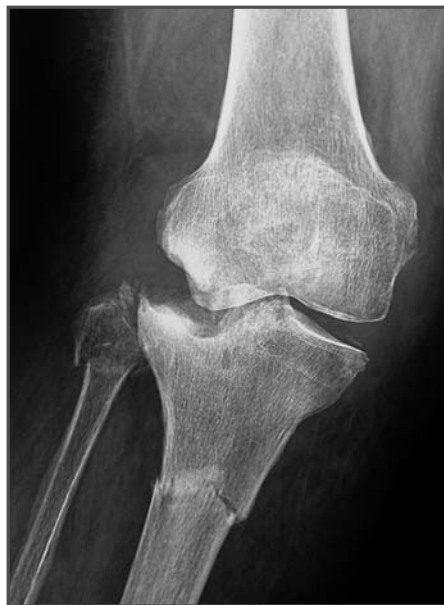

Fig. 1. Fractura metafisaria de la tibia y osteonecrosis del platillo tibial externo.

Tratamiento y evolución

Dado el antecedente de osteonecrosis tibial sintomática, se decidió realizar el tratamiento de las dos lesiones concomitantes con prótesis total de rodilla con bisagra rotacional, con vástagos de osteointegración. El vástago tiene una sección con aristas que controla la rotación del fragmento distal.

La paciente comenzó la rehabilitación a las 48 horas de la cirugía, iniciando carga parcial precoz para favorecer la compresión y consolidación a nivel del foco de la fractura. Posteriormente fue trasladada a un centro de rehabilitación para seguir su recuperación. En los controles siguientes la paciente presentó una buena evolución (fig. 2). Actualmente, al año de la intervención, la paciente se encuentra deambulando sin ayuda, asintomática de la rodilla intervenida, con un balance articular de 0-100°, y consolidación radiológica de la fractura.

DISCUSIÓN

En nuestro caso, solucionar de forma aislada la fractura probablemente hubiese hecho que la evolución de la paciente no hubiese sido satisfactoria, debido a la sintomatología de la osteonecrosis. Por otra parte, una prótesis para tratar la osteonecrosis tras una osteosíntesis de tibia proximal tiene una mayor tasa de complicaciones. Diferentes autores han descrito previamente que realizar una prótesis total de rodilla (PTR) de forma diferida, después de una fractura previa de la meseta y la tibia proximal, conlleva un mayor riesgo de complicaciones^{1,2}. En un estudio, Saleh *et al.* comunicaron una alta tasa de complicaciones y fallo del implante, aunque los resultados son difíciles de extrapolar dado el bajo número de pacientes (15 pacientes). Asimismo, Weiss *et al.* informaron de una tasa de complicaciones del 26% de necesidad de reintervención en pacientes intervenidos de PTR que tuvieron una fractura anterior.

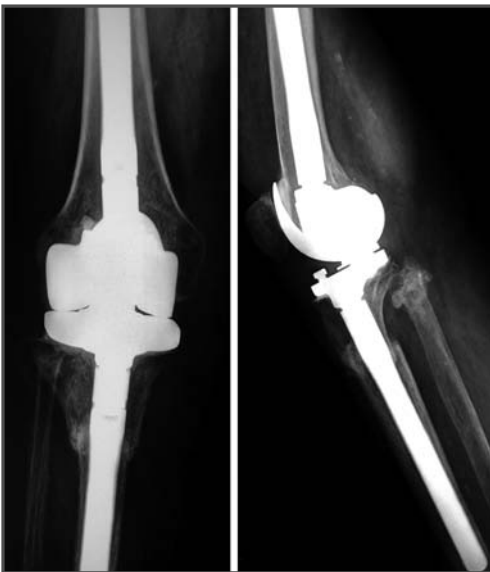

Fig. 2. Control a los tres meses postoperatorio en donde se observa consolidación de la fractura y buena alineación de los componentes protésicos.

Teniendo en cuenta que se ha descrito el uso de prótesis con vástago y osteotomía simultánea de tibia para tratar grandes deformidades con éxito^{3,4}, creemos que es una opción válida para nuestra paciente.

Por esta razón decidimos tratar con un solo gesto quirúrgico ambas lesiones, la osteonecrosis y la fractura tibial, con los vástagos largos de osteointegración.

BIBLIOGRAFÍA

1. Saleh KJ, Sherman P, Katkin P, Windsor R, Haas S, Laskin R, Sculco T. Total knee arthroplasty after open reduction and internal fixation of fractures of the tibial plateau: a minimum five-year follow-up study. *J Bone Joint Surg (Am)*. 2001; 83: 1144-8.
2. Weiss N, Parvizi J, Trousdale R, Bryce R, Lewallen D. Total knee arthroplasty in patients with a prior fracture of the tibial plateau. *J Bone Joint Surg (Am)*. 2003; 85-A: 218-21.
3. Yoshino N, Takai S, Watanabe Y, Nakamura S, Kubo T. Total knee arthroplasty with long stem for treatment of non-union after high tibial osteotomy. *J Arthroplasty*. 2004; 19: 528-31.
4. Scott RD, Schai PA. Tibial osteotomy coincident with long stem total knee arthroplasty: a surgical technique. *Am J Knee Surg*. 2000; 13: 127-31.



ROTURA ESPONTÁNEA DEL TENDÓN CUADRICIPITAL

**V. González Sastre, M. Fernández Villán,
A. I. Torres Pérez, P. López Cuello**

*Servicio de Traumatología
Hospital de Cabueñes (Gijón)*

SUPERVISIÓN
F. Palacio González

Médico Adjunto

CASO CLÍNICO

Anamnesis

Paciente mujer de 54 años de edad que acudió al Servicio de Urgencias de nuestra área remitida desde otra comunidad autónoma donde estaba pasando las vacaciones. La paciente refería dolor brusco e impotencia funcional a nivel de la rodilla izquierda, tras levantarse del asiento del autobús, sin otro antecedente traumático previo. Como antecedentes personales la paciente presentaba lupus eritematoso sistémico, con gran afectación articular, con toma habitual de corticoides, metotrexate y ácido fólico.

Exploración física

En la exploración física, tras retirar la férula que aportaba, descubrimos tumefacción y derrame articular de la rodilla, con signo del hachazo a unos 2 cm por debajo del borde inferior de la rótula, con imposibilidad para la extensión activa y contra-resistencia de la rodilla, no encontrándose ninguna fibra anterior que mantuviera la continuidad a dicho nivel.

Pruebas complementarias

La paciente aportaba una radiografía de la rodilla izquierda, donde se observaba una rótula centrada pero ascendida, con afectación de tejidos blandos en la cara anterior de la rodilla y el tercio distal del muslo (fig. 1).

Diagnóstico

Rotura completa del tendón rotuliano de la rodilla izquierda.

Tratamiento

Con los estudios preoperatorios oportunos en orden y continuando la profilaxis anti-trombótica, la paciente fue intervenida bajo anestesia raquídea y colocación en decúbito supino. Se realizó un abordaje longitudinal anterior de la rodilla, procediéndose a drenar el hemartros. Se localizó la zona de rotura del tendón rotuliano con aspecto degenerativo, que se acompañaba de la rotura de los alerones lateral y medial de la rótula. El tendón presentaba signos de degeneración grasa y desflecamiento. Se procedió a la re inserción del

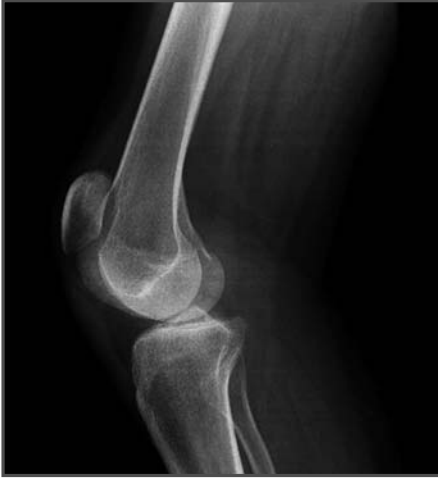

Fig. 1. Radiografía lateral de la rodilla izquierda con r6tula alta.

tend6n con dos arpones y sutura t6rmino-terminal y refuerzo de la sutura con puntos sueltos; se alivi6 la tensi6n de la sutura con un cerclaje de alambre 6seo a trav6s de tornillos canulados desde la r6tula a la tuberosidad tibial anterior, que nos permiti6 tambi6n descender la r6tula. Posteriormente, se procedi6 a la sutura de los alerones rotulianos y tras la comprobaci6n de la resistencia de la sutura se realiz6 el cierre

por planos de la incisi6n. Se inmoviliz6 la rodilla con una f6rula de yeso inguino-maleolar (fig. 2).

Evoluci6n

Tras una inmovilizaci6n de seis semanas, la paciente comenz6 con tratamiento fisioter6pico, con evoluci6n satisfactoria y reincorporaci6n a las actividades previas a la lesi6n.

DISCUSI6N

La rotura del tend6n rotuliano se produce frecuentemente en pacientes j6venes por traumatismos directos sobre el tend6n, en deportistas con tendinitis previa o, de manera espont6nea, ante una contracci6n violenta e incoordinada del m6sculo cu6driceps en personas que padecen insuficiencia renal cr6nica, artritis reumatoide, hiperparatiroidismo, gota, lupus eritematoso sist6mico o tratamiento prolongado con corticoides por v6a general^{1,2} (como en el caso que se presenta).

Los pacientes con lupus eritematoso sist6mico y que toman de forma cr6nica corticoides, presentan frecuentemente signos

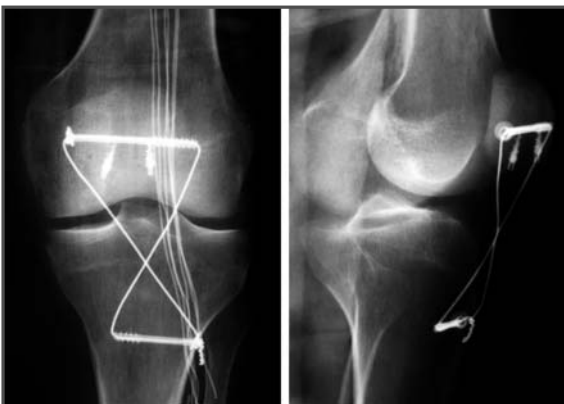

Fig. 2. Radiograf6as anteroposterior y lateral de la rodilla con reparaci6n del tend6n rotuliano.

de degeneración grasa del tendón y de osteoporosis; por lo que en este caso se ha utilizado un cerclaje de alambre, más propio del tratamiento de las roturas inverteradas, para reducir así la tensión de la

sutura término-terminal y al tunelizarlo a través de tornillos canulados aumentar la resistencia de dicho cerclaje, al evitar el apoyo del alambre sobre un hueso osteoporótico³.

BIBLIOGRAFÍA

1. Chozas Candanedo N, García Pérez S. Reumatismos de partes blandas. La rodilla. Monografía médico quirúrgica del aparato locomotor. Barcelona: Masson; 2000. p. 66.
2. Crespo Romero E, Silvestre Muñoz A, Gomar Sancho F. Roturas espontáneas del tendón cuadricipital. Rev Esp Cir Osteoart. 1998; 33: 181-7.
3. Gomar F. Lesiones del aparato extensor de la rodilla. Traumatología. Valencia: Saber; 1980. p. 686-728.



GONALGIA Y BLOQUEOS DE LA RODILLA TRAS UNA ARTROPLASTIA

**L. Castán Bellido, L. Malo Finestra,
C. Velázquez Acón, C. García Gutiérrez**

*Servicio de Traumatología y Cirugía Ortopédica
Hospital Clínico Universitario Lozano Blesa. Zaragoza*

SUPERVISIÓN

B. Seral García

Facultativo Especialista de Área

CASO CLÍNICO

Anamnesis

Paciente de 77 años de edad, mujer, con antecedentes personales de hipertensión arterial, portadora de sendas prótesis de rodilla por genu varo artrósico (artroplastia Natural knee II cementado híbrido, con preparación de la rótula y polietileno ultracongruente).

Acudió a nuestras consultas tras ocho años de buena evolución por dolor franco e importante sensación de inestabilidad en la rodilla, acompañándose de crujidos groseros y brusca sensación de interposición.

Exploración física

La paciente presentaba incapacidad para la deambulación sin asistencia externa debido al dolor difuso que presentaba a la movilización de la rodilla izquierda. Se podían apreciar signos de bloqueo a la manipulación. La alineación de la extremidad era correcta, presentando inestabilidad medial en flexión. Actitud del *flexum* de 5°, con un recorrido articular en flexión de 95°. La inspección de la rodilla

fue normal, sin signos inflamatorios agudos; la paciente se mantuvo en todo momento afebril. El índice clínico de la sociedad americana (AKS) era de 20 y el funcional de 10.

Pruebas complementarias

- Se solicitó un estudio radiológico completo con radiografías anteroposterior y lateral, así como una proyección axial (Merchant) para el estudio de la congruencia rotuliana, donde se objetivó la desaparición de la interlínea articular con una pendiente posterior tibial aumentada (20°, fig. 1), y signos de subluxación tibial anterior.
- Se practicó un estudio isotópico, mediante Tc 99, que reveló un aumento de captación a nivel de la rodilla izquierda.

Diagnóstico

Inestabilidad anteroposterior asociada a rotura o movilización del polietileno.

Tratamiento

Se optó por una cirugía de revisión. Al efectuar el abordaje parapatelar medial

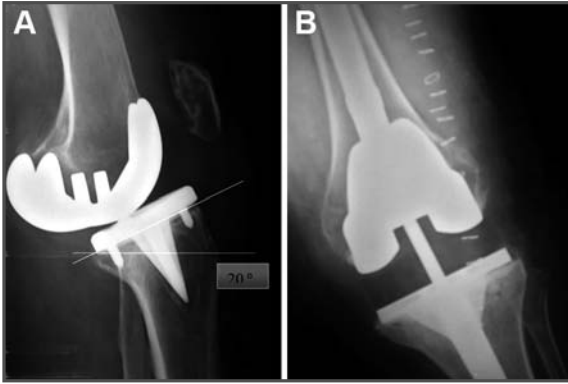


Fig. 1. A. Imagen radiológica de la artroplastia primaria de rodilla en la que se aprecia la subluxación anterior y el exceso de pendiente tibial. B. Postoperatorio inmediato del recambio protésico.

articular apareció el polietileno tibial libre y suelto (fig. 2). Se observaban abundantes signos de intensa metalosis. Se realizó la extracción del implante femoral no cementado, que se encontraba osteointegrado, así como del implante tibial cementado, que estaba aflojado (fig. 2). Se conservó el polietileno rotuliano, que se encontraba en buen estado. Se aplicó una prótesis constreñida no articulada (PFC TC3) (fig. 1), permitiendo la deambulación asistida de la paciente al tercer día.

Evolución

La evolución de la paciente ha sido satisfactoria, no presentando dolor a la movilización, y asociando un balance articular correcto (95° flexión y 0° extensión) que le ha permitido incorporarse a las actividades de su vida diaria. El índice clínico AKS es de 75 y el funcional de 50.

DISCUSIÓN

La inestabilidad femorotibial (representa entre el 10-22%¹ de los motivos de revi-

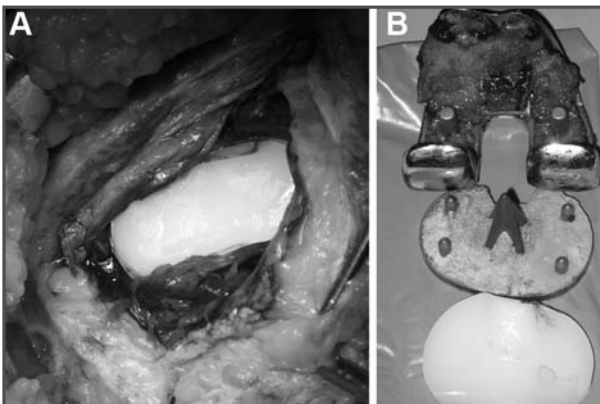


Fig. 2. A. Imagen intraoperatoria donde se aprecia la luxación de la bandeja de polietileno. B. Detalle de los componentes donde se aprecia la osteointegración del componente femoral; integridad del componente tibial.

sión protésica) es causa frecuente de fallo precoz y tardío en las prótesis totales de rodilla, estando relacionada con el desequilibrio ligamentoso², diseño y sutura de los componentes, así como mala alineación de los mismos³. La clave pasaría por mantener iguales espacios tanto en flexión como en extensión.

El paciente con prótesis de rodilla inestable puede presentar dolor, fallos articulares y otros síntomas de tipo mecánico. La inestabilidad puede ser inaparente o conducir a la luxación completa de la articulación femorotibial.

La estabilidad anterior depende de la cinta iliotibial, los músculos isquiotibioperoneos y del constreñimiento de los componentes. Sin ligamento cruzado anterior no existen estabilizadores estáticos que protejan contra la subluxación tibial anterior.

La excesiva pendiente hacia atrás de la bandeja tibial (en una artroplastia con ligamento cruzado posterior pueden ser necesarios de 6-9°; en una artroplastia que sacrifique el ligamento cruzado posterior 3° o menos), puede acentuar el problema. La mayoría de los actuales diseños han incorporado un labio o reborde posterior que impide la subluxación anterior. No obstante, una causa frecuente de subluxación⁴, o a veces de luxación anterior junto a un espacio laxo de flexión, es el desgaste excesivo del reborde postero-medial.

El tratamiento de la inestabilidad puede ser quirúrgico⁵ o no. Los objetivos quirúrgicos se pueden conseguir actuando sobre las partes blandas; o actuando sobre la alineación de los componentes, haciendo uso siempre de la menor prótesis constreñida posible.

BIBLIOGRAFÍA

1. Parratte S, Pagnano MW. Instability after total knee arthroplasty. *J Bone Joint Surg (Am)*. 2008; 90 A: 184-94.
2. Unitt L, Sambatakakis A, Johnstone D, Briggs TW, Balancer Study Group. Short-term outcome in total knee replacement after soft-tissue release and balancing. *J Bone Joint Surg (Br)*. 2008; 90B: 159-65.
3. Vince KG, Abdeen A, Sugimori T. The unstable total knee arthroplasty: causes and cures. *J Arthroplasty*. 2006; 21: 44-9.
4. Schwab JH, Haidukewych GJ, Hanssen AD, Jacofsky DJ, Pagnano MW. Flexion instability without dislocation after posterior stabilized total knees. *Clin Orthop Rel Res*. 2005; 440: 96-100.
5. Firestone TP, Eberle RW. Surgical management of symptomatic instability following failed primary total knee replacement. *J Bone Joint Surg (Am)*. 2006; 88-A: 80-4.



DOLOR DE RODILLA EN UN PACIENTE JOVEN TRAS UN TRAUMATISMO POR UN ACCIDENTE DE TRÁFICO

**D. Gallo Padilla, D. Donaire Hoyas,
J. de Dios Navarrete, M. L. Galadí Fernández**

*Servicio de Cirugía Ortopédica y Traumatología
Hospital Universitario Virgen de las Nieves. Granada*

SUPERVISIÓN

J. I. Eugenio Díaz

Médico Adjunto

CASO CLÍNICO

Anamnesis

Paciente de 26 años de edad, sin antecedentes de interés, que sufrió un accidente de tráfico en el año 2004, con traumatismo en la rodilla derecha. Acudió al Servicio de Urgencias de nuestro hospital, desde donde se derivó a las consultas externas por una contusión en la rodilla y un esguince cervical.

Una vez en la consulta, se quejaba de dolor en la rodilla derecha, siendo la exploración ligamentaria normal, salvo dolor en la región femoral externa y discreto choque rotuliano por derrame articular moderado. Se solicitó una resonancia magnética (RM), que fue informada como: amplia lesión osteocondral en la zona posterior del cóndilo femoral externo. Importante derrame articular (fig. 1).

En la revisión en consultas externas el paciente seguía con dolor, de modo que valorando la clínica y las imágenes de la RM se le propuso la valoración artroscópica de la lesión y, si fuese preciso, practicar microfracturas subcondrales.

Tratamiento y evolución

En la primera artroscopia que tuvo lugar en abril de 2005, se objetivó una gran lesión osteocondral en el cóndilo externo que no pudo tratarse sólo con perforaciones subcondrales debido a su tamaño. Al terminar la intervención se habló con el paciente y se le explicaron las alternativas terapéuticas, decidiéndose sustituir el cóndilo afecto por un injerto óseo heterólogo.

Dos meses después se realizó la sustitución del cóndilo femoral afecto por un injerto de cóndilo del banco de huesos¹. El injerto se fijó con tornillos de compresión subcondrales. La intervención cursó sin complicaciones y se le dio el alta con normalidad.

En las siguientes revisiones en consulta, el paciente mejoró clínicamente de su dolor, realizando su vida habitual con normalidad, pero a los doce meses comenzó con molestias y dolor en la rodilla, en la zona del injerto. Las pruebas complementarias realizadas revelaron una alteración en el cóndilo femoral externo.

Debido a la persistencia del dolor y a la sospecha de rechazo del injerto se planteó

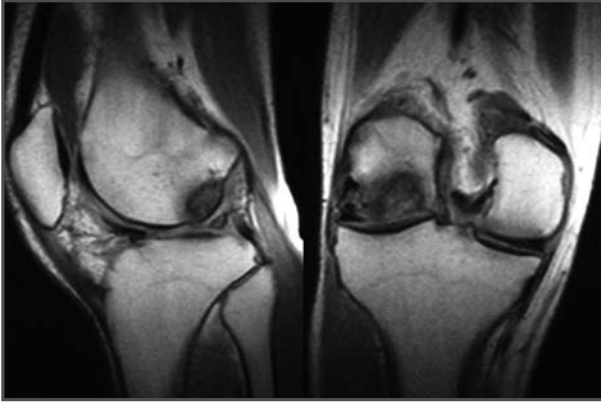


Fig. 1. Resonancia magnética de la rodilla derecha. Se observa la lesión osteocondral en el cóndilo femoral externo.

una artroscopia diagnóstico-terapéutica. Durante la intervención se apreció que el injerto no se había integrado y se despegaba de su lecho óseo con facilidad; se decidió intraoperatoriamente proceder a la limpieza del lecho quirúrgico y programar en un segundo tiempo otro injerto osteocondral u otra técnica que permitiera la curación de dicha lesión.

Unos meses más tarde se procedió al segundo tiempo quirúrgico utilizando múltiples tapones de injerto poroso sintéti-

co y reabsorbible para cubrir el defecto osteocondral. Al ser una lesión de gran tamaño no se pudo realizar mediante artroscopia y fue necesario cirugía abierta de rodilla. La cirugía cursó sin imprevistos ni complicaciones intraoperatorias (fig. 2).

En la actualidad el paciente está en proceso de rehabilitación, el dolor ha disminuido significativamente y realiza su vida habitual sin problemas. Realiza una flexoextensión completa y se ha incorporado a su actividad laboral.

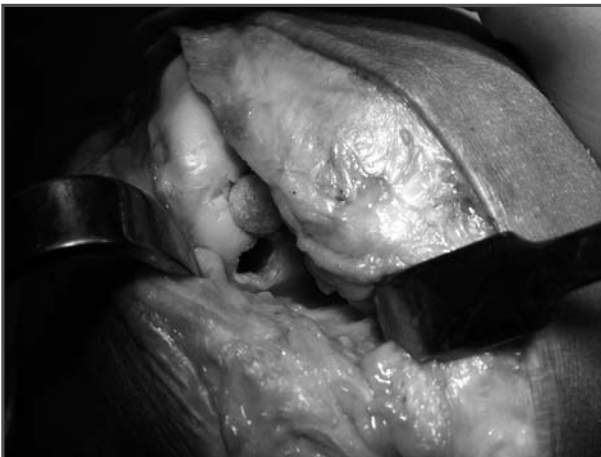


Fig. 2. Aspecto intraoperatorio de la gran lesión osteocondral, con un tapón de injerto poroso reabsorbible sintético y el agujero para insertar otro.

Diagnóstico

Lesión osteocondral masiva postraumática.

DISCUSIÓN

Las lesiones osteocondrales en general, y las que afectan a los cóndilos femorales en particular, son lesiones relativamente frecuentes en personas mayores en el contexto de un proceso degenerativo artrósico, y en personas jóvenes² en el contexto de accidentes de tráfico y traumatismos durante la práctica deportiva.

Al revisar la bibliografía nos encontramos múltiples clasificaciones cuyo principal parámetro de medición suele ser el tamaño de la lesión. En lesiones de pequeño diámetro, existe concordancia en cuanto a su manejo terapéutico, siendo el tratamiento conservador el punto de partida en la mayoría de los casos. A

medida que aumenta el tamaño del defecto condral, hay más variedad de opiniones recogidas en la literatura médica. Desde técnicas artroscópicas³ hasta procedimientos de cirugía a cielo abierto, desde microfracturas o microperforaciones hasta implantes de injerto o sustitutos protésicos.

La ingeniería tisular va cobrando cada vez más interés en este campo, teniendo a la cabeza el cultivo de condrocitos autólogos para su posterior implante.

En el caso que presentamos se realizaron varios procesos y se barajaron otros tantos. Dadas las características de la lesión y del propio paciente, y de la evolución que ha ido teniendo, se optó por el implante de sustitutos condrales sintéticos, con un resultado inicial a corto plazo bueno, con una recuperación funcional completa y a la espera de valorar la evolución futura.

BIBLIOGRAFÍA

1. Williams RJ, Ranawat AS, Potter HG, Carter T, Warren RF. Fresh stored allografts for the treatment of osteochondral defects of the knee. *J Bone Joint Surg (Am)*. 2007; 89-A: 718-26.
2. Anderson AF, Anderson CN. Management of osteochondritis dissecans of the knee. *Techniques in Knee Surgery*. 2005; 4: 23-5.
3. Steadman R, Rodkey W, Singleton S. Microfracture technique for full thickness chondral defects: technique and clinical results. *Operative techniques in Orthopaedics*. 1997; 4: 300-4.



DOLOR Y LIMITACIÓN DE LA MOVILIDAD EN LA RODILLA DE UN PACIENTE JOVEN SIN TRAUMATISMO

T. Vivanco Jódar, L. Díez Berrio, S. Calvo Calvo

*Servicio de Cirugía Ortopédica y Traumatología I
Hospital Universitario 12 de Octubre. Madrid*

SUPERVISIÓN

M. T. Menéndez Crespo

Médico Adjunto

CASO CLÍNICO

Anamnesis

Mujer de 28 años de edad que acudió a consultas externas del Servicio de Traumatología por dolor en la rodilla izquierda y limitación de la movilidad de la misma, de varios meses de evolución, sin traumatismo previo.

Como antecedentes personales destacaba una alergia a beta-lactámicos. A los 19 años de edad, a consecuencia de una gonalgia izquierda de larga evolución se realizó una resonancia magnética, observándose una importante hipertrofia sinovial de dicha rodilla. Mediante artroscopia se visualizaron varios cuerpos intraarticulares tanto libres como adheridos, que se extrajeron mediante artrotomía, y cuyo estudio anatomopatológico diagnosticó como condromatosis sinovial. Tras la rehabilitación, permaneció sin dolor ni limitación de la movilidad, haciendo una vida normal.

Exploración física

La paciente se encontraba afebril. Padeía dolor en la rodilla izquierda, localiza-

do especialmente en el hueso poplíteo. No presentaba derrame articular ni signos inflamatorios. Cepillo negativo. La extensión estaba limitada a 15° y la flexión a 45°. Exploración neurovascular normal.

Pruebas complementarias

- Estudios analíticos sin alteraciones.
- Radiografías anteroposterior y lateral de la rodilla izquierda: calcificaciones de predominio sinovial posterior. No signos artrósicos.
- Resonancia magnética: masa de partes blandas de localización predominantemente intraarticular, con afectación tanto del compartimento anterior como del posterior, con claro predominio de este último que provocaba una pequeña erosión en el margen medial del cóndilo femoral externo. Estructuras meniscales y ligamentosas sin alteraciones. Mínima cantidad de líquido intraarticular. Se trataba, por tanto, de una lesión sinovial heterogénea y con osificaciones, a valorar osteocondromatosis sinovial como primera opción diagnóstica (fig. 1).

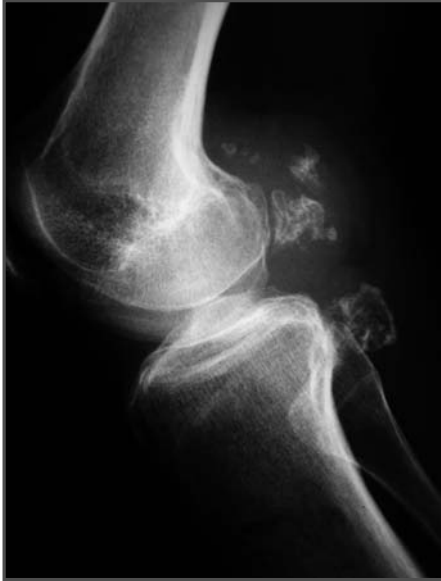

Fig. 1. Radiografía lateral de la rodilla en la que se aprecian calcificaciones irregulares en la cara posterior.

Diagnóstico

Recidiva de condromatosis sinovial en la rodilla izquierda.

Tratamiento

La paciente fue intervenida quirúrgicamente, realizándose una sinovectomía anterior de la rodilla mediante artroscopia, así como la extracción de un cuerpo libre. En el mismo acto, a través de un abordaje posterior de rodilla tipo Trickey, se realizó la extracción del resto de cuerpos libres. Se enviaron muestras a Anatomía Patológica, confirmándose el diagnóstico de condromatosis sinovial (fig. 2).

Evolución

La paciente presentó buena evolución en planta, iniciando la deambulaci3n desde

el segundo día postoperatorio. Se dio el alta a su domicilio a los cuatro días de la intervenci3n.

Al retirar los puntos presentaba una dehiscencia de la herida quirúrgica, precisando curas por parte del Servicio de Cirugía Plástica hasta el completo cierre de la misma.

Desde el alta comenzó con rehabilitaci3n precoz, consiguiendo una extensi3n de la rodilla de 0° y 90° de flexi3n al mes de la cirugía.

A los ocho meses ya alcanzaba los 100° de flexi3n y comenzó a desempeñar su trabajo habitual.

Se revisa a la paciente anualmente con resonancia magnética de la rodilla, no apreciándose cambios significativos.

En la última revisi3n realizada, tres años después de la intervenci3n, la paciente presenta una flexi3n de rodilla de 120°, no presenta dolor ni precisa ningún tratamiento farmacológico. Realiza su trabajo como camarera durante ocho horas al día de pie, sin presentar molestias ni limitaci3n alguna.

DISCUSI3N

La condromatosis sinovial es una lesi3n benigna que se caracteriza por la formaci3n metaplásica de múltiples n3dulos cartilaginosos en la membrana sinovial de las articulaciones, bursas o vainas tendinosas. Los n3dulos pueden ser pediculados o bien desprenderse como cuerpos libres en el interior de las articulaciones¹.

La calcificaci3n y la osificaci3n endral no siempre existen, pudiendo ser o no visibles en la radiografía simple.

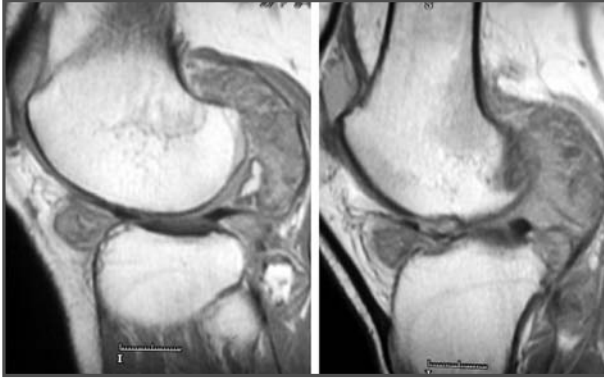


Fig. 2. Resonancia magnética: se visualiza una masa de partes blandas en los compartimentos anterior y posterior, de aspecto heterogéneo, con áreas de hipointensidad e hiperintensidad, dependientes de la membrana sinovial.

Esta enfermedad suele ser monoarticular, siendo la articulación más frecuentemente afectada la rodilla, seguida de la cadera, el tobillo, el hombro y el codo. Afecta más frecuentemente a varones (2:1) en torno a los 20-40 años de edad¹. De etiología desconocida, se ha estudiado su posible asociación a alteraciones en el cromosoma 6².

Las manifestaciones clínicas son inespecíficas y muy variables. Los síntomas más habituales suelen ser el dolor articular intermitente de larga evolución de características mecánicas, la tumefacción y la limitación de la movilidad.

El diagnóstico suele realizarse mediante radiografía simple, tomografía computarizada o resonancia magnética. A veces es necesaria la artroscopia diagnóstica con toma de muestras para anatomía patológica.

El tratamiento consiste en la extracción de los cuerpos libres con o sin sinovectomía asociada, mediante técnicas artroscópicas o bien mediante artrotomía³⁻⁴.

La recidiva tras la intervención es poco frecuente (7-23%)¹. Hay descritos casos de transformación a condrosarcoma sinovial, en general de bajo grado⁵.

BIBLIOGRAFÍA

1. Krebs VE. The role of hip arthroscopy in the treatment of synovial disorders and loose bodies. *Clinic Orthop Rel Res.* 2003; 406: 48-59.
2. Buddingh EP, Krallman P, Neff JR, Nelson M, Liu J, Bridge JA. Chromosome 6 abnormalities are recurrent in synovial chondromatosis. *Cancer Genet Cytogenet.* 2003; 140: 18-22.
3. Dorfmann H, De Bie B, Bonvarlet JP, Boyer T. Arthroscopic treatment of synovial chondromatosis of the knee. *Arthroscopy.* 1989; 5: 48-51.
4. Ogilvie-Harris DJ, Salek K. Generalized synovial chondromatosis of the knee: a comparison of removal of the loose bodies alone with arthroscopic synovectomy. *Arthroscopy.* 1994; 10: 166-70.
5. Hallman P, Ashwood N, Cobb J, Fazal A, Heatley W. Malignant transformation in synovial chondromatosis of the knee? *Knee.* 2001; 8: 239-42.



PRESENTACIÓN INUSUAL DE INESTABILIDAD CRÓNICA POSTEROLATERAL ASOCIADA A ROTURA DEL LIGAMENTO CRUZADO ANTERIOR DE LA RODILLA

**R. Antón Mateo, R. Martín García,
J. Bustillo Badajoz, M. Galán Gómez-Obregón**

*Servicio de Cirugía Ortopédica y Traumatología
Hospital Universitario La Princesa. Madrid*

SUPERVISIÓN

J. Fernández González

Médico Adjunto

CASO CLÍNICO

Anamnesis

Paciente mujer de 40 años, sin antecedentes de interés, que fue atendida en el Servicio de Urgencias tras sufrir un accidente de tráfico. Tras su valoración en el Servicio de Urgencias, se realizaron radiografías simples y una tomografía computarizada (TC) tóraco-abdomino-pélvica, que mostraron una fractura de pelvis (tipo B de Tyle), por lo que fue tratada de urgencias mediante un fijador externo.

La paciente, asimismo, refería dolor en la rodilla derecha, por lo que se realizó una radiografía simple, observándose una fractura-arrancamiento de la espina tibial anterior y una fractura-arrancamiento en el margen articular externo, por lo que fue diagnosticada de fractura-arrancamiento del ligamento cruzado anterior (LCA), que se asociaba a la presencia de una fractura de Segond.

Exploración física

Una vez la fractura de pelvis consolidó y la paciente evolucionó clínicamente de

dicha lesión de forma favorable, fue remitida a la Unidad de Artroscopia a los seis meses del accidente, para la valoración y el tratamiento de la lesión en la rodilla derecha. La paciente refería dolor y sensación de fallo en dicha rodilla.

En la consulta se realizó la exploración física de la paciente, mostrando un rango completo de movilidad, dolor en la región posteroexterna al realizar las maniobras de flexión forzada, rotación externa y valgo, test de Lachman ++, maniobra de cajón posterior a 90° de flexión negativa; pero era especialmente llamativa la existencia de un claro bostezo articular con la maniobra de varo forzado con la rodilla en flexión de 30° y en menor medida en extensión completa, y finalmente un incremento de la rotación externa con la rodilla en 30° de flexión.

Pruebas complementarias

- La paciente acudió con un nuevo estudio radiológico simple, que mostraba los mismos hallazgos previos: arrancamiento de la espina tibial anterior y arrancamiento en el margen articular externo que se clasificó inicialmente como fractura de Segond. En este

aspecto, conviene recordar que la fractura de Segond es un arrancamiento capsular, de forma lineal, en el margen externo articular, y el caso que nos ocupa la forma del fragmento óseo es más consistente y con forma triangular (fig. 1).

- Apoyados en la exploración física, se decidió realizar una resonancia magnética (RM), que informó de la existencia de una fractura-arrancamiento de la espina tibial anterior asociada a una rotura intrasustancia del LCA, y de la existencia de una fractura-arrancamiento de la cabeza del peroné. La RM no logró identificar ni al ligamento colateral externo (LCE) ni al tendón del poplíteo (TP).

Diagnóstico

La exploración física, la radiología simple y la RM realizadas confirmaron la existencia de una inestabilidad crónica posteroexterna asociada a una rotura crónica del LCA de la rodilla derecha.

Tratamiento

Una vez realizado el diagnóstico, se optó por realizar un tratamiento quirúrgico de las lesiones. En primer lugar se planificó la reparación de la lesión posteroexterna de la rodilla, informándose a la paciente de que la reconstrucción del LCA se llevaría a cabo en una segunda intervención.

Se realizó un abordaje en “J” en el lado externo de la rodilla. En primer lugar, se identificó y aisló el nervio ciático-poplíteo externo (CPE), en el borde posterior del músculo bíceps. A continuación se identificó el fragmento óseo, confirmándose que procedía de la cabeza del peroné. Insertado al fragmento se observaba el tendón del bíceps y previa apertura longitudinal de la banda iliotibial, se identificó también insertado en el mismo el LCE, el cual se hallaba preservado tanto en su inserción femoral como en su trayecto hacia el fragmento aislado. Se continuó la exploración de dicha área, intentando localizar el tendón del poplíteo, pero no se logró identificarlo ni aislarlo.

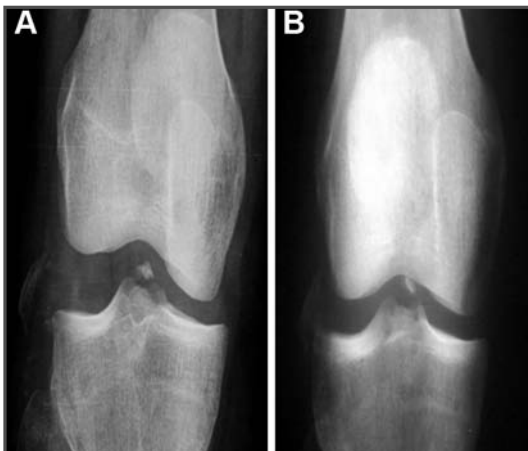

Fig. 1. A. Radiografía anteroposterior de la rodilla realizada en el Servicio de Urgencias, donde se aprecian avulsiones óseas a nivel lateral y de la espina tibial anterior. B. Radiografía anteroposterior de la rodilla tras seis meses, donde se confirman los hallazgos previos.

El fragmento óseo identificado era de pequeño tamaño y de mala calidad ósea, debido al tiempo transcurrido desde la lesión. Ello obligó a la reinserción del fragmento de forma indirecta con una sutura ósea mediante un anclaje óseo en la cabeza del peroné y con suturas no reabsorbibles que atravesaran las partes blandas proximales del fragmento, descartándose en ese momento una fijación con tornillo de esponjosa, tal y como debería realizarse si la lesión fuera aguda. La fijación del fragmento se realizó con una flexión de la rodilla de 30°, y se reforzó su reinserción con suturas a las partes blandas adyacentes. Tras la reinserción, se objetivó intraoperatoriamente una adecuada tensión tanto del tendón del bíceps como del LCE.

Se mantuvo la inmovilización de la rodilla a 30° de flexión durante seis semanas mediante un vendaje enyesado, con posterior inicio de la movilización activa en

descarga, y se retrasó el apoyo parcial hasta las diez semanas de la cirugía.

En la última revisión, tres años después de la cirugía, la paciente se encuentra asintomática, y realiza el mismo trabajo que antes del accidente (empleada de hogar). La maniobra de varo forzado muestra la existencia de un leve bostezo articular con tope con la rodilla en flexión de 30° (en la rodilla contralateral también muestra un leve bostezo con tope). La rotación externa en flexión de 30° de la rodilla ha desaparecido. Persiste la maniobra de Lachmann menos llamativa (+).

La radiografía en carga realizada muestra buena alineación de dicha extremidad inferior, y el fragmento de la cabeza del peroné permanece en la misma posición en que se fijó (ligeramente despegado de la cabeza del peroné, pero por debajo de la interlínea articular) (fig. 2).

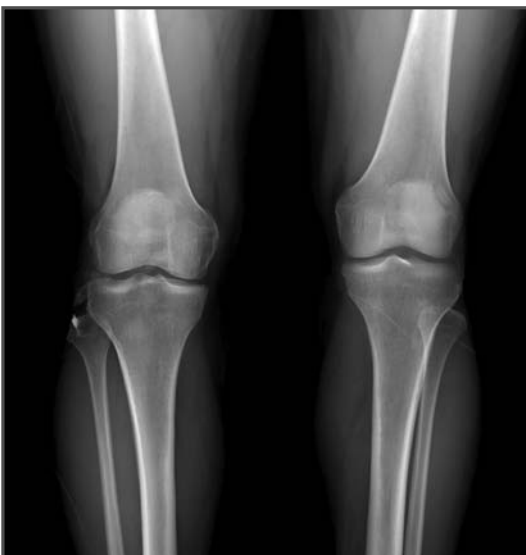

Fig. 2. Radiografías anteroposteriores de ambas rodillas en carga donde se aprecia el anclaje de la avulsión de la cabeza del peroné.

En la actualidad, la paciente no desea someterse a una reconstrucción de la rotura crónica del LCA al encontrarse asintomática (no tiene dolor ni sensación de fallo en sus actividades de la vida diaria).

DISCUSIÓN

Las inestabilidades posterolaterales de rodilla pueden ser lesiones producidas de forma aislada, pero generalmente se asocian a lesión del ligamento cruzado posterior (LCP)^{1,2} y con menor frecuencia a rotura del LCA. En ocasiones, dicha asociación se descubre sólo cuando se analiza el fracaso de determinadas reparaciones del LCA³.

Este caso muestra una rara presentación de inestabilidad combinada posteroexterna y de una fractura-arrancamiento de la espina tibial anterior con rotura intrasustancia del LCA⁴. La errónea presunción de que la radiografía simple mostraba una

fractura de Segond ayudó a retrasar el diagnóstico y el tratamiento definitivo.

Ante la existencia de una inestabilidad posteroexterna y la observación de un fragmento óseo en el margen externo articular, deben sospecharse tres tipos de lesiones: una fractura de Segond, una fractura-arrancamiento de la cabeza del peroné o bien una fractura-avulsión del tubérculo de Gerdy⁴.

Finalmente, debemos recordar que el ligamento colateral externo (LCE) es el principal oponente a las fuerzas varizantes, y el tendón poplíteo se opone a la rotación externa forzada de la rodilla (sin olvidar la importancia de la acción del tendón del bíceps y del ligamento poplíteo-fibular⁵). En este caso, la restauración de la tensión del LCE y del tendón del bíceps pudo ser suficiente para restaurar la estabilidad de esta región.

BIBLIOGRAFÍA

1. DeLee JC, Riley MB, Rockwood Jr CA. Acute posterolateral rotatory instability of the knee. *Am J Sports Med.* 1983; 11: 199-207.
2. Fanelli GC, Edson CJ. Combined posterior cruciate ligament – posterolateral reconstructions with Achilles Tendon allograft and biceps femoris tenodesis: 2- to 10-year follow-up. *Arthroscopy.* 2004; 20: 339-45.
3. O'Brien SJ, Warren RF, Pavlov H, Panariello R, Wickiewicz TL. Reconstruction of the cronically insufficient anterior cruciate ligament with the central third of the patellar ligament. *J Bone Joint Surg (Am).* 1991; 73A: 278-86.
4. Math KR, Schneider R, Pavlov H, Ghelman B. Imaging of the knee. En: Insall JN, Scott WN (eds.). *Surgery of the knee.* Philadelphia: Churchill Livingstone; 2001. p. 95-160.
5. Maynard MJ, Deng X, Wickiewicz TL, Warren RF. The popliteo-fibular ligament. Rediscovery of a key element in posterolateral stability. *Am J Sports Med.* 1996; 24: 311-6.



DOLOR Y TUMEFACCIÓN EN LA REGIÓN POPLÍTEA TRAS EL RECAMBIO ARTICULAR DE LA RODILLA

A. M. Royo Naranjo, L. Parra Ruiz, A. Á. Rodríguez León

*Servicio de Cirugía Ortopédica y Traumatología
Hospital Regional Universitario Carlos Haya. Málaga*

SUPERVISIÓN

D. Montes Molinero

Médico Adjunto

CASO CLÍNICO

Anamnesis

Mujer de 69 años de edad, con vida previa activa y antecedentes de hipertensión arterial y diabetes no insulino-dependiente.

Fue intervenida en el Servicio de Cirugía Ortopédica y Traumatología por gonartrosis derecha severa en genu valgo grado III, disponiéndose una prótesis total de rodilla modelo Natural-Knee-II, con componente tibial cementado, debutando en el postoperatorio tardío con dolor referido al hueso poplíteo y sensación de masa en el miembro inferior ipsilateral. La paciente negó traumatismo previo, ni síndrome febril termometrado. Refería igualmente dolor y disestesias en la región plantar, que habían ido en aumento en los últimos días.

Exploración física

En la inspección se objetivó una ligera actitud en flexo de la rodilla intervenida, con buen aspecto de la cicatriz quirúrgica, habiéndose retirado ya los puntos al haber transcurrido más de diez días desde la intervención. A la palpación se puso de

manifiesto un aumento de la temperatura con respecto a la rodilla contralateral, así como tumefacción en la región poplíteo, con palpación de masa de partes blandas. Signo de Homman dudosamente positivo para diagnóstico de trombosis venosa profunda. La movilidad pasiva y la contra-resistencia estaban limitadas por el dolor, siendo el estado neurovascular distal del miembro adecuado.

La exploración del pie y del tobillo ipsilaterales no reveló hallazgos significativos.

Pruebas complementarias

- Radiografías: control radiográfico de la artroplastia de rodilla normal, sin evidenciarse signos de movilización de los componentes ni fracturas o reacción perióstica.
- Analítica: ligera leucocitosis sin neutrofilia ni desviación a la izquierda de la fórmula leucocitaria. Resto de los parámetros en el orden de la normalidad.
- Eco-doppler del miembro inferior derecho: informó de la presencia de una masa pulsátil, compatible con pseudoaneurisma de la arteria poplíteo derecha.

- Arteriografía (figs. 1 y 2), donde se pone de manifiesto el pseudoaneurisma, tanto en fase arterial como venosa.

Diagnóstico

Pseudoaneurisma de la arteria poplítea secundario a artroplastia total de rodilla.

Tratamiento

De manera conjunta con el Servicio de Cirugía Cardiovascular, se procedió a la intervención quirúrgica, con abordaje posterior de la rodilla, evacuación de un gran hematoma organizado, resección del pseudoaneurisma y reparación del defecto así creado, con parche de vena safena.

Evolución

La paciente evolucionó de manera satisfactoria en el postoperatorio inmediato, con un adecuado control analgésico. Tras un periodo de inmovilización, determinado por el Servicio de Cirugía Cardiovascular,

se inició la rehabilitación en carga, que fue tolerado adecuadamente.

Actualmente, tras más de dos años de seguimiento, la paciente permanece asintomática, con balance articular de 110° de flexión y extensión de 0°, y las revisiones a las que se le somete por parte del Servicio de Cirugía Cardiovascular, con realización periódica de eco-doppler del miembro inferior derecho, son también normales.

DISCUSIÓN

La presencia de un pseudoneurisma de la arteria poplítea o de alguna de sus ramas es una complicación extremadamente rara tras la cirugía de rodilla, tanto en la reparación artroscópica como la artroplastia de sustitución u otros procedimientos^{1,2}.

La arteria poplítea es la continuación de la arteria femoral en el compartimento anterior del muslo y aparece en la fosa

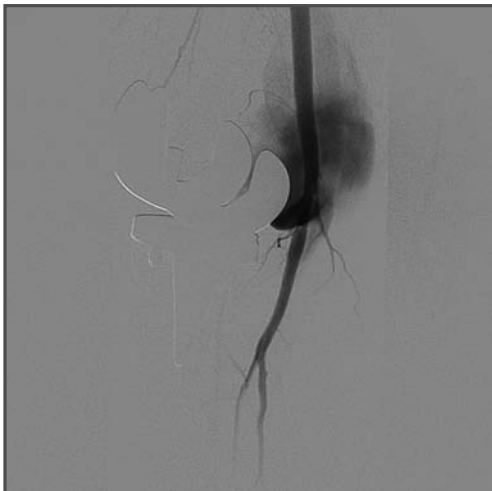


Fig. 1. Arteriografía del miembro inferior, donde se identifica el punto de la arteria poplítea por donde fuga al espacio del pseudoaneurisma (lesión de la pared arterial).

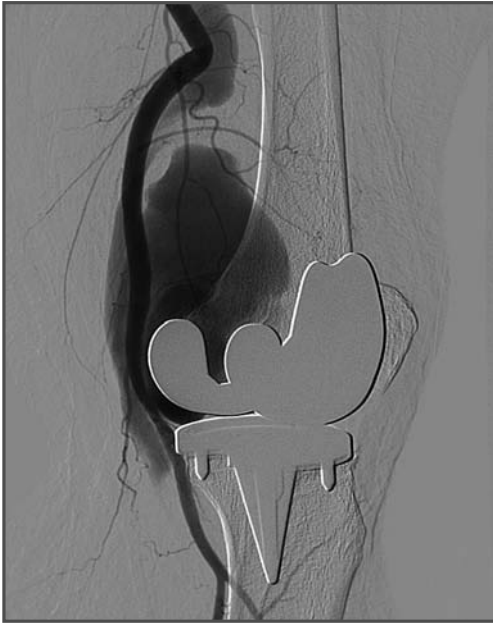


Fig. 2. Arteriografía del miembro inferior, donde se aprecian el flujo arterial (mayor cantidad de contraste) y el retorno venoso (más tortuoso y menos denso) junto a la extravasación de contraste que forma una cavidad en el hueso poplíteo (pseudoaneurisma).

poplíteo en la cara medial y superior, entre los músculos gastrocnemio y poplíteo, proporcionando el principal aporte sanguíneo de la pierna y el pie. Es posible dañarla durante la realización del corte tibial con sierra, al estar separada únicamente por el espesor del músculo poplíteo, pudiendo lesionarse de manera parcial, dando lugar a un hematoma que diseca la adventicia y posteriormente, tras organizarse, una cavidad encapsulada y comunicada con la arteria dañada que da lugar al pseudoaneurisma.

La manera de evitar su aparición es siendo cuidadoso con la técnica quirúrgica, así como liberar el manguito de isquemia antes del cierre, para poder así hacer hemostasia de los vasos lesionados³.

El método diagnóstico de elección es la realización de una arteriografía del miembro inferior⁴, y el método de tratamiento estándar es la exéresis y reconstrucción de la pared arterial.

BIBLIOGRAFÍA

1. Sandoval E, Ortega FJ, García-Rayó MR, Resines C. Popliteal pseudoaneurysm after total knee arthroplasty secondary to intraoperative arterial injury with a surgical pin. Review of the literature. *J Arthroplasty*. 2008; 23: 1239-48.
2. Mounasamy V, Dawson C, Cui Q, Mihalko WM, Saleh KJ, Brown T. Popliteal artery pseudoaneurysm following total knee arthroplasty: A case report. *Eur J Orthop Surg Trauma*. 2007; 17: 313-5.
3. Ortiz-Carellán F, Mesa-Mateo A, Martínez-Torres A. Pseudoaneurisma de la arteria geniculada inferolateral secundario a artroplastia total de rodilla. *Rev Ortop Traum*. 2003; 47: 417-8.
4. Guemes FG, Mínguito FJ, Álvarez M, Mateos FJ. Faux anévrysme de l'artère fémorale superficielle compliquant une fracture de la diaphyse fémorale. *Rev Chir Orthop*. 1991; 77: 575-6.



MUJER CANDIDATA A PRÓTESIS TOTAL DE RODILLA POR GONALGIA BILATERAL DE LARGA EVOLUCIÓN

**P. Aparicio García, J. Castro Ruiz,
A. Atilio Covaro, G. Casellas García**

*Servicio de Traumatología y Cirugía Ortopédica
Hospital Universitari Germans Trias i Pujol, Badalona (Barcelona)*

SUPERVISIÓN

J. Asencio Santotomás

Médico Adjunto

CASO CLÍNICO

Anamnesis

Mujer de 66 años que acudió a las consultas externas de nuestro centro derivada desde Atención Primaria por gonartrosis bilateral de predominio derecho de larga evolución para valorar colocación de una prótesis total de rodilla (PTR).

Como antecedentes destacaban: hipertensión arterial, cardiomegalia y artrodesis de cadera bilateral practicada a los 18 años de causa desconocida.

La paciente deambulaba de forma autónoma con muletas por el domicilio, pero usaba una silla de ruedas para desplazarse por la calle. Era autónoma para las actividades de la vida diaria, pero necesitaba ayudas técnicas para vestirse.

Exploración física

Los balances articulares (BA) iniciales eran: en la cadera derecha abducción fija de 20° y un flexo de 25°, en cadera izquierda: una aducción fija de 30° y un flexo de 20°.

- Rodilla derecha: flexo-extensión 50°/-25°. Rodilla izquierda: flexo-extensión 70°/-10°.

Además, la paciente presentaba una dismetría de 6 cm.

Pruebas complementarias

- Las radiografías iniciales de cadera presentaban una artrodesis de cadera bilateral (fig. 1), y las de las rodillas una artrosis muy evolucionada (fig. 2), con un valgo muy marcado, sobre todo en la rodilla izquierda.
- Se practicó una electromiografía (EMG) preoperatoria, que descartó la denervación iatrógena de los glúteos.

Diagnóstico

Gonartrosis grave bilateral en el contexto de una artrodesis bilateral de cadera previa.

Tratamiento

Se planificó la siguiente secuencia quirúrgica:

- Prótesis total de cadera (PTC) derecha (abril del año 2005): se implantó una pró-

tesis cementada tipo Charnley; mediante abordaje clásico anterolateral, se realizó osteotomía de cuello y trocánter (fig. 1).

- PTR derecha (marzo de 2007), se implantó una prótesis tipo CCK con vástagos; para el abordaje se realizó una plastia cuadricepsal (fig. 2).
- PTC izquierda (abril de 2008), se implantó una prótesis cementada tipo Charnley, por el mismo procedimiento.
- PTR izquierda (septiembre de 2008), se implantó por último otra prótesis tipo CCK con vástagos (fig. 1).

Evolución

Durante los intervalos entre las intervenciones la paciente realizó tratamiento rehabilitador intensivo y prolongado. No hubo complicaciones durante la evolución, a excepción de un episodio aislado de luxación de la prótesis de cadera derecha, lo que retrasó el intervalo entre la primera y la segunda cirugía.

En la actualidad, la paciente presenta el siguiente balance articular:

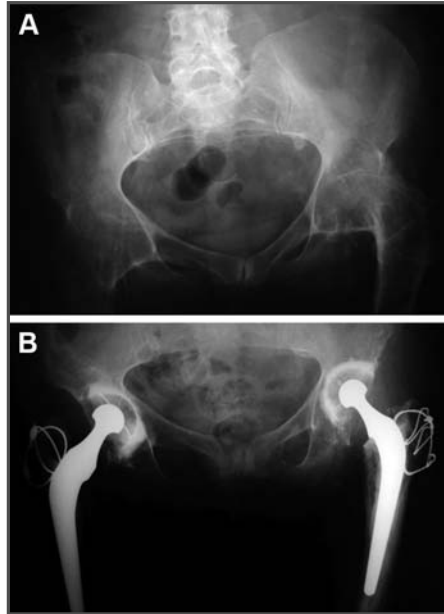


Fig. 1. A. Radiografía inicial de la pelvis, donde se observa la artrodesis bilateral de cadera. B. Radiografía anteroposterior de la pelvis: se observa la artroplastia bilateral de cadera como rescate de la artrodesis.

- Cadera derecha: flexo-extensión 80°/0°, abducción-aducción 20°/30°, rotación interna-rotación externa 0°/20°. Cadera

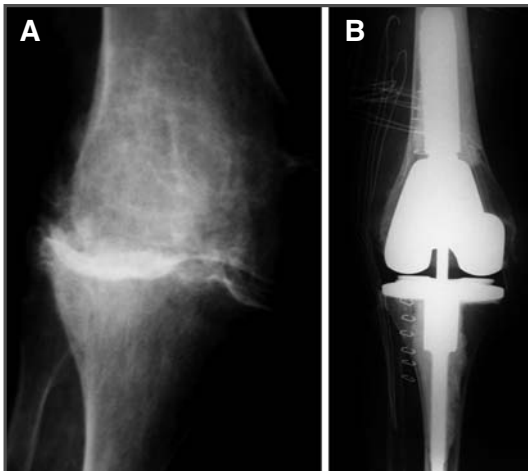


Fig. 2. A. Radiografía anteroposterior de la rodilla derecha: se observa una artrosis importante y la desviación en valgo. B. Radiografía postoperatoria anteroposterior de la rodilla derecha: se observa la corrección del valgo con la colocación de la PTR.

izquierda: flexo-extensión 70°/0°, abducción-aducción 20°/20°, rotación interna-rotación externa: 10°/20°.

- Rodilla derecha: flexo-extensión: 80°/0°.
Rodilla izquierda: flexo-extensión 80°/0°.

Actualmente, la paciente deambula sin necesidad de muletas en la calle ni en su domicilio.

DISCUSIÓN

El motivo inicial de consulta de la paciente fue la gonalgia, pero es la malposición de las artrodesis coxofemorales la causa fundamental que desencadenó la gonartrosis. Planteamos por ello el rescate inicial de las caderas para evitar el fracaso precoz de una PTR en unas rodillas sometidas a la sobrecarga mecánica que causa la fijación de la articulación de la cadera.

La artrodesis de cadera es causa de dolor en las articulaciones vecinas (espalda, rodilla ipsilateral y cadera contralateral), siendo ésta la principal causa de rescate de la misma¹.

Es recomendable la realización preoperatoria de alguna prueba complementaria que nos permita comprobar el estado de

los glúteos, bien EMG² o tomografía computarizada, aunque algunos autores abogan por la exploración clínica³.

El rescate de la artrodesis de cadera es técnicamente difícil³, y aún más si la artrodesis es bilateral, porque la posición de la cadera contralateral condiciona la posición del cótilo, que puede quedar en demasiada anteversión dando lugar a más posibilidades de luxación¹.

El rango de movilidad postoperatorio es peor que en las artroplastias primarias, aunque la funcionalidad del paciente es buena³; además, este acto lleva asociado un alto índice de complicaciones (luxaciones, infecciones, paresias de troncos nerviosos¹, aflojamientos¹, fracturas periprotésicas).

En algunos trabajos encontramos que los resultados son peores en artrodesis quirúrgicas que no en anquilosis⁴.

A pesar de que no existe demasiada bibliografía en cuanto al orden a seguir en la protetización de las rodillas en una artrodesis bilateral de cadera, algunos autores recomiendan el rescate de la artrodesis unilateral de cadera previo a la PTR^{4,5}.

BIBLIOGRAFÍA

1. Kim YL, Shin SI, Nam KW, Yoo JJ, Kim HJ. Total hip arthroplasty for bilaterally ankylosed hips. *J Arthroplasty*. 2007; 22; 1037-4.
2. Rittmeister M, Starker M, Zichner L. Hip and knee replacement after longstanding hip arthrodesis. *Clin Orthop Rel Res*. 2000; 371; 136-45.
3. Amstutz HC, Sakai DN. Total joint replacement for ankylosed hips. Indications, technique and preliminary results. *J Bone Joint Surg (Am)*. 1975; 57; 619-25.
4. Romness DW, Morrey BF. Total knee arthroplasty in patients with prior ipsilateral hip fusion. *J Arthroplasty*. 1992; 7; 63-70.
5. Garvin KL, Pellici PM, Windsor RE, Conrad EU, Install JN, Salvati EA. Contralateral total hip arthroplasty or ipsilateral total knee arthroplasty in patients who have a long-standing fusion of the hip. *J Bone Joint Surg (Am)*. 1989; 71-A; 1355-62.



GONALGIA NO TRAUMÁTICA EN UNA PACIENTE DE MEDIANA EDAD

**A. Á. León Andrino, M. González Salvador,
R. Hernández Ramajo, M. Plata García**

*Servicio de Traumatología y Cirugía Ortopédica
Hospital Clínico Universitario. Valladolid*

SUPERVISIÓN

L. García Flórez

Médico Adjunto

CASO CLÍNICO

Anamnesis

Paciente mujer, de 58 años de edad, intervenida por varices en ambas extremidades inferiores, que acudió a la consulta refiriendo gonalgia irradiada por la cara posterior de la pierna izquierda, de unos cinco meses de evolución, sin antecedente traumático y sin mejoría con la toma de antiinflamatorios no esteroideos. La paciente refería aumento del diámetro de la rodilla y de la pierna izquierda.

Exploración física

Ambas extremidades inferiores presentaban trastornos tróficos cutáneos por alteración del retorno venoso. Atrofia leve-moderada del cuádriceps izquierdo. La rodilla izquierda presentaba un derrame intraarticular moderado, con una flexión de 110° y un déficit de extensión de 20°. Maniobras meniscales positivas para menisco interno, sin laxitud en varo/valgo ni en cajón anterior/posterior. Dolor a la palpación de la interlínea articular interna, en el hueco poplíteo y en la cara posterior de la pierna, donde se palpaba una tumoración elástica compatible con

quiste de Baker. El perímetro era 1 cm mayor en la rodilla y 2 cm más en la pierna izquierda respecto a la derecha.

No hallamos alteraciones de la fuerza ni de la sensibilidad en las piernas.

Pruebas complementarias

- La radiografía simple de la rodilla izquierda no mostraba patología ósea, por lo que se decidió realizar una resonancia magnética.
- Resonancia magnética (RM): evidenció una rotura del asta posterior del menisco interno, junto con un quiste de Baker de 11 cm de eje mayor, al cual estaba asociada en su polo inferior una imagen quística ovalada de bordes bien definidos, de unos 9 cm en su eje cráneo-caudal, de señal heterogénea, con zonas hiperintensas en T1 situado en el hueco poplíteo y el tercio proximal de pantorrilla.
- Con el objeto de estudiar la imagen quística heterogénea se solicitó una resonancia magnética con contraste, en la que se objetivó un severo engrosamiento sinovial articular, así como tres tumoraciones lobuladas, bien definidas,

de pared engrosada, que descartaban condromatosis sinovial o sinovitis vellosonodular, y que sugerían una enfermedad reumatológica o una enfermedad inflamatoria/infecciosa de la sinovial articular (fig. 1).

- Se realizó una interconsulta con el reumatólogo, que descartó patología reumática.
- Se solicitó un análisis sistemático de sangre, sin hallar alteraciones ni en el hemograma ni en la bioquímica.
- En la artrocentesis de la rodilla izquierda obtuvimos 15 ml de líquido de aspecto inflamatorio y que en la bioquímica presentó características del grupo II, inflamatorias, próximas al grupo III: ph 7; ácido úrico 3,91 mg/dl; factor reumatoide 7,96 UI/ml; glucosa 48 mg/dl (83 mg/dl en suero sanguíneo); proteínas 5,4 g/dl; leucocitos 70.000/mm³, con un 70% de polimorfonucleares. El cultivo resultó ser negativo, no observándose bacilos resistentes al alcohol ácido ni positividad al cultivo Lowenstein.
- Tras los estudios realizados, se decidió llevar a cabo una artroscopia de la rodilla izquierda con el objetivo de tomar

muestras de la sinovial para biopsia, así como realizar una meniscectomía interna parcial.

Diagnóstico

La anatomía patológica de las muestras tomadas artroscópicamente diagnosticó de sinovitis granulomatosa epitelioides y caseificante de etiología tuberculosa. Según la clasificación radiológica de las artritis tuberculosas de Martini¹, es un estadio I pues sólo hay una afectación sinovial pura.

Tratamiento

El tratamiento antituberculoso fue prescrito por el internista, quien pautó tratamiento inicial con rifampicina (720 mg/día), isoniazida (300 mg/día) y pirazinamida (1.800 mg/día), prolongándose la antibioterapia durante nueve meses.

La paciente recibió 40 sesiones de tratamiento rehabilitador tras la cirugía, hasta lograr un arco de movilidad completo en la rodilla y una mejora parcial de la masa muscular del cuádriceps. La analgesia oral recibida disminuyó gradualmente durante dos meses tras la artroscopia, llegando a no precisarla.

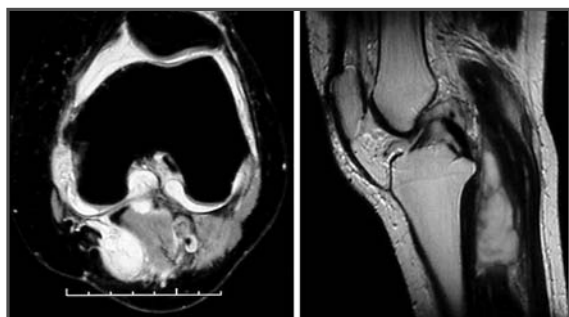


Fig. 1. Resonancia magnética: corte sagital y transversal previo de la rodilla izquierda, previa al tratamiento. Engrosamiento sinovial y tumoración heterogénea en el hueso poplíteo y el tercio proximal de la pierna izquierda.

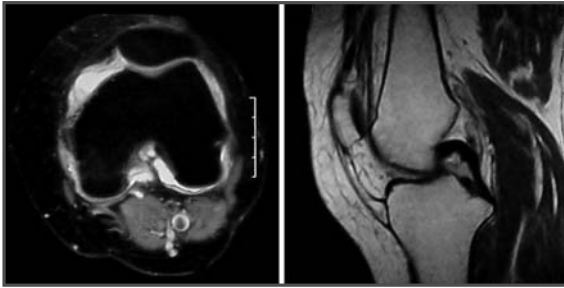


Fig. 2. Resonancia magnética: corte sagital y transverso previo de la rodilla izquierda, 18 meses después de recibir el tratamiento antituberculoso. Engrosamiento sinovial.

Evolución

Tras la artroscopia e inicio con antibioterapia, la paciente mejoró de forma progresiva tanto del dolor como en el arco de movilidad. Se le realizaron analíticas sanguíneas periódicas, sin hallazgos significativos, así como resonancias magnéticas a los 3, 6, 12 y 18 meses de iniciar el tratamiento antituberculoso, en las que se observaba un mantenimiento del engrosamiento sinovial existente (fig. 2).

Actualmente, la paciente refiere ausencia de dolor, con un arco de movilidad completo y persistiendo el aumento del perímetro tanto en la rodilla como en el tercio proximal de la pierna izquierda.

DISCUSIÓN

La tuberculosis osteoarticular es una entidad poco frecuente (2-5%) de las tuberculosis, localizándose en la rodilla en un

10% de las tuberculosis osteoarticulares². El caso de esta paciente es extraordinario, pues no se halló afectación pulmonar ni factores de inmunodepresión asociados. Queremos destacar que es un proceso paucibacilar, por lo que no es infrecuente la ausencia de visualización de bacilos y un cultivo negativos, haciendo del examen anatomopatológico un elemento esencial para el diagnóstico³.

Sobre la indicación de tratamiento quirúrgico que incluya el desbridamiento y la sinovectomía, los estudios rechazan tal indicación en la rodilla en los estadios I y II⁴, por lo que el tratamiento oral antibiótico es suficiente para la curación si se mantiene entre 9 y 12 meses. Por la clínica y los controles radiográficos creemos que la paciente está curada, aunque somos conscientes de que existe una tasa de recidiva del 2-5% en los 20 años posteriores al tratamiento⁵.

BIBLIOGRAFÍA

1. . Martíni M. La tuberculose ostéo-articulaire. Berlin: Springer-Verlag; 1988.
2. Watts HG, Lifeso RM. Tuberculosis of bone and joints. *J Bone Joint Surg (Am)*. 1996; 78: 288-98.
3. Evanchick CC, Davis DE, Harrington TM. Tuberculosis of peripheral joints: an often missed diagnosis. *J Rheumatol*. 1986; 13: 187-9.
4. Hoffman EB, Allin J, Campbell JA, Leisegang FM. Extraspinal tuberculosis: tuberculosis of the knee. *Clin Orthop Rel Res*. 2002; 398: 100-6.
5. Tuli SM. General principles of osteoarticular tuberculosis. *Clin Orthop Rel Res*. 2002; 398: 11-9.



INESTABILIDAD ROTULIANA COMPLEJA EN UNA MUJER DE 18 AÑOS

**V. López Soto, F. González Prieto,
R. Pérez Mañanes, Ó. Torre Pérez**

*Servicio de Cirugía Ortopédica y Traumatología
Hospital General Universitario Gregorio Marañón. Madrid*

SUPERVISIÓN

J. Vaquero Martín

Jefe de Servicio

CASO CLÍNICO

Anamnesis

Paciente mujer de 18 años de edad que consultó por un cuadro clínico de dolor femoropatelar y episodios repetidos de luxación rotuliana derecha.

Sin antecedentes médicos de interés. Como antecedentes quirúrgicos la paciente fue intervenida de ambas rodillas a la edad de 11 años (rodilla izquierda) y 15 años (rodilla derecha), realizándose un procedimiento de realineación distal sobre partes blandas (técnica de Roux-Goldthwait), con buena evolución posterior de la rodilla izquierda.

En el momento de la consulta la paciente refirió que continuaba con dolor de carácter mecánico en la rodilla derecha, especialmente al subir y bajar escaleras, y que la rótula derecha se le luxaba ante pequeños traumatismos, siendo ella misma capaz de luxársela y reducirla manualmente. Refirió haber seguido un programa de rehabilitación sin mejoría.

Exploración física

Marcado genu valgo bilateral, que alcanzaba los 20° en el lado derecho. Ángulo Q de 24°. Rotación interna de ambos miembros 45°; rótula derecha con subluxación e inclinación laterales en extensión y en flexión (fig. 1). Se palpaba un retináculo rotuliano externo tenso y doloroso. Signo de aprensión a 30° de flexión positivo. Rango articular activo 0-120°.

Pruebas complementarias

- Radiografías simples de rodilla:
 - Proyección anteroposterior: mostraba una rótula descentrada.
 - Proyección lateral: índice de Insall-Salvati 1,1. Se apreciaban signos radiológicos de displasia troclear (signos del cruce, de la giba y del doble contorno presentes).
 - Proyección axial a 30° (Merchant): ángulo del surco 180°, ángulo de congruencia femoropatelar +84°.

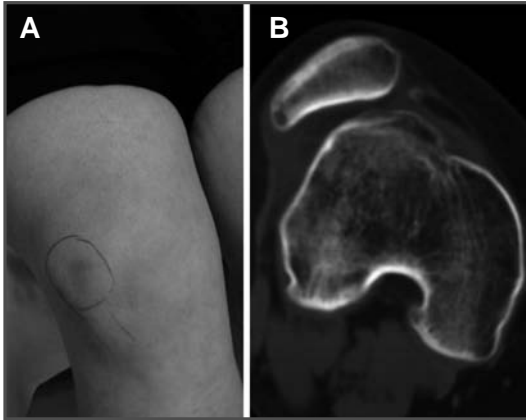


Fig. 1. A. Subluxación e inclinación rotulianas laterales. B. Tomografía computarizada: rótula Wiberg III-IV, displasia troclear, subluxación e inclinación rotulianas laterales.

- Telerradiografía: genu valgo bilateral de 13° en el lado derecho, con eje anatómico de 18° de valgo.
- Tomografía computarizada (fig. 1): importante aplanamiento del surco troclear femoral. Se observaba morfología rotuliana Wiberg tipo III-IV. Ángulo de inclinación lateral de 40° , abierto hacia el lado interno. Distancia TA-GT de 29,6 mm.

Diagnóstico

Luxación recidivante de rótula por displasia fémoro-patelar. Genu valgo asociado.

Tratamiento

Se propuso tratamiento quirúrgico, planificándose la realización de una osteotomía varizante femoral con cuña de sustracción medial fijada con placa AO de 90° , trocleoplastia según técnica de Dejour¹ fijada con dos tornillos de Herbert, y liberación del alerón rotuliano externo. Durante la intervención se comprobó la estabilidad del recorrido rotuliano, apreciándose aún un

componente importante de báscula rotuliana, por lo que se realizó un procedimiento de realineación proximal tipo Insall. Dada la tendencia a la subluxación rotuliana se practicó una transposición medial de la tuberosidad tibial anterior tipo Elmslie-Trillat.

Evolución

La paciente inició ejercicios de flexo-extensión articular mecánicamente asistidos, alcanzando en el momento del alta un rango articular de 0° - 110° . Tras la rehabilitación posterior, a los dos años de seguimiento, la paciente ha continuado con leves molestias fémoro-patelares al subir y bajar escaleras, y no ha presentado nuevos episodios de luxación fémoro-patelar; a la exploración física encontramos una rótula bien centrada en todo su recorrido, un ángulo Q de 14° , y un rango articular con un déficit de extensión de 5° y 115° de flexión. En la exploración radiológica simple se observa una rótula centrada en el surco troclear, con un ángulo del surco de 140° , ángulo de congruencia de -3° (fig. 2), eje mecánico con

3° de valgo (fig. 2) y eje anatómico de 7° de valgo.

DISCUSIÓN

La luxación rotuliana recidivante es la expresión final de un espectro de alteraciones anatómicas de la articulación fémoropatelar que cursan con dolor en la región anterior de la rodilla y alteraciones radiológicas en la morfología y relaciones de la rótula con el fémur que configuran la alineación del aparato extensor de la rodilla, asociados o no a síntomas y signos de inestabilidad de la articulación fémoropatelar. Afecta de manera predominante a mujeres jóvenes, y su característica principal identificatoria es la presencia de luxaciones rotulianas repetidas espontáneas o ante traumatismos banales².

El diagnóstico se basa en una historia clínica que incluye anamnesis y exploración física detalladas, empleando las pruebas complementarias (radiografías simples y tomografía computarizada, de primera elección) en la definición exacta de las alteraciones anatómicas, para una adecuada planificación terapéutica posterior³.

El tratamiento empieza en la mayoría de los casos por un periodo de rehabilitación⁴ tras los primeros episodios de luxación o cuando éstos son esporádicos. En casos rebeldes o con grandes alteraciones anátomo-radiológicas está indicado un tratamiento quirúrgico “a la carta”, empleando técnicas quirúrgicas específicas en combinación para corregir cada alteración anatómica y biomecánica⁵.

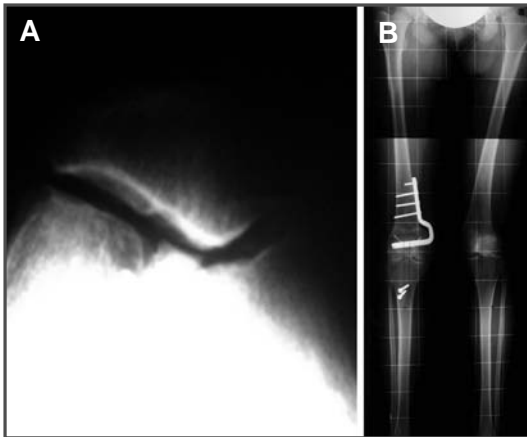
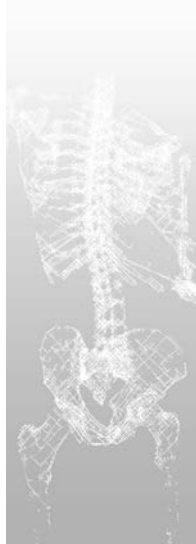

Fig. 2. A. Radiografía axial postquirúrgica. B. Telerradiografía postoperatoria, corrección de los ejes mecánico y anatómico.

BIBLIOGRAFÍA

1. Donell ST, Joseph G, Hing CB, Marshall TJ. Modified Dejour trochleoplasty for severe dysplasia: operative technique and early clinical results. *Knee*. 2006; 13: 266-73.
2. Post WR, Fulkerson JP. Cirugía de la articulación femorrotuliana, indicaciones, efectos, resultados y recomendaciones. En: Insall JN, Scott WN (eds.). *Cirugía de la Rodilla*. 4.^a ed. Madrid: Elsevier; 2007. p. 937-66.
3. Julie MK, William NL. Evaluation and imaging of the patellofemoral joint. *Oper Tech Orthop*. 2007; 17: 204-10.
4. Anil B, Erin B. Prescribing quality patellofemoral rehabilitation before advocating operative care. *Orthop Clin North Am*. 2008; 39: 275-85.
5. Colvin AC, West RV. Patellar instability. *J Bone Joint Surg (Am)*. 2008; 90: 2751-62.



FRACTURA DE LA MESETA TIBIAL TRATADA CON REDUCCIÓN Y OSTEOSÍNTESIS GUIADA POR ARTROSCOPIA

**J. Miquel i Noguera, A. Monegal Ávila,
S. Martínez Martos, E. Correa Vázquez**

*Institut Català de Traumatologia i Medicina de l'Esport
Institut Universitari Dexeus. Barcelona*

SUPERVISIÓN

M. Tey Pons

Tutor de Residentes

CASO CLÍNICO

Anamnesis

Paciente mujer de 48 años, sin alergias conocidas, ni enfermedades relevantes, que acudió al Servicio de Urgencias de nuestro centro por presentar dolor e impotencia funcional en la rodilla izquierda. Como antecedente refirió una caída casual en el contexto de la práctica de esquí. Inicialmente la paciente fue atendida en el servicio médico del complejo deportivo de origen, donde se le colocó una férula de inmovilización y fue remitida para estudio y orientación terapéutica.

Exploración física

Al examen físico destacaba edema articular, impotencia funcional a la flexoextensión de la rodilla, palpación de la tibia proximal dolorosa y patela dolorosa. No se objetivaron déficits sensitivos, ni motores. La exploración de los pulsos

distales en las extremidades inferiores fue simétrico y constante.

Pruebas complementarias

- Se procedió al examen radiológico simple, con proyecciones anteroposterior y perfil de la rodilla izquierda, además de las proyecciones oblicuas de la misma. Se objetivó una discontinuidad cortical en la meseta tibial externa, con un trazo articular anterior longitudinal subtuberositario.
- Con el fin de filiar el tipo de fractura y planificar el tratamiento se realizó una tomografía computarizada (TC), que mostró una fractura del platillo tibial externo y la presencia de un tercer fragmento articular central hundido (fig. 1).

Diagnóstico

Se clasificó la fractura como tipo AO 4.1. B.3 y tipo II de la clasificación de Schatzker. La lesión del platillo tibial externo

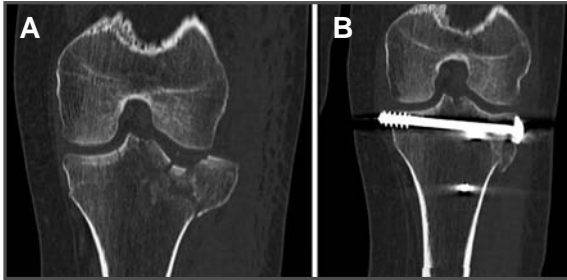


Fig. 1. A. Imagen de la tomografía computarizada preoperatoria, mostrando un fragmento central hundido. B. Imagen de la reducción en la imagen intraoperatoria.

presuponía afectación meniscal. No se objetivaron lesiones de partes blandas asociadas.

Tratamiento

Se realizó tratamiento quirúrgico mediante reducción de fragmentos fracturarios y osteosíntesis asistido por artroscopia.

En un primer tiempo se realizó la visualización artroscópica, observándose el hundimiento del tercer fragmento y la lesión meniscal por atrapamiento óseo, con desinserción parcial del cuerno posterior y medio. Se realizó una ventana ósea tibial externa distal a la fractura para obtener alineación del fragmento desplazado y posterior alineación de la superficie articular, con control artroscópico. No se requirió aporte óseo (fig. 2).

Una vez liberado el menisco externo y conseguida la reducción articular, se procedió a la osteosíntesis con tornillos canulados de esponjosa, guiados con aguja tipo Kirschner y con control por radioescopia. Dos de ellos fueron colocados lateromediales, englobando el fragmento previamente hundido, y otros dos tornillos se situaron en proyección anteroposterior, para englobar el fragmento extraarticular con trazo anterior subtuberositario (fig. 1).

Posteriormente se procedió a la reparación meniscal, con la ayuda de suturas con anclaje meniscal en la región posterior, y tres puntos de sutura sencillos en el cuerno medio. El procedimiento quirúrgico terminó con la excursión articular artroscópica habitual, descartándose otras lesiones.

Evolución

El curso postoperatorio fue correcto en referencia a las heridas quirúrgicas y el balance articular. A las dos semanas de la intervención quirúrgica, la paciente presentaba un balance articular pasivo de 100° de flexión y 0° de extensión, mostrando estabilidad en varo y valgo, siendo el balance de 130° de flexión y con extensión completa a los tres meses. Los controles radiográficos mostraban una buena reducción articular, con discreta protrusión del material de osteosíntesis a nivel medial.

Después de seguir el tratamiento rehabilitador y tras seis meses, la paciente refería dolor en el compartimento articular, probablemente debido a la protrusión del tornillo a nivel medial. La adaptación a la vida habitual era completa, a excepción de las molestias mediales. A los diez meses postoperatorios, se objetivó un

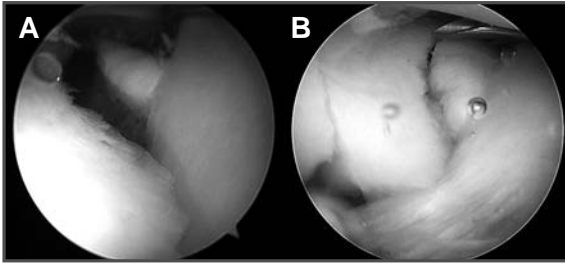


Fig. 2. A. Imagen artroscópica previa a la reducción, mostrando el fragmento central hundido. B. Imagen tras la reducción, osteosíntesis y liberación meniscal.

balance articular completo, consolidación de la fractura y persistencia de dolor en el compartimento medial de la rodilla izquierda. Se procedió a la retirada de material de osteosíntesis, motivo que se aprovechó para una revisión articular artroscópica.

A los once meses postoperatorios se realizó la retirada de material de osteosíntesis, sin incidencias. La revisión artroscópica sistemática mostró un cartílago de platillo externo en buen estado, quedando como secuela de la fractura una línea de defecto cartilaginosa, correspondiente a la línea de fractura, mostrando una correcta reducción articular. A los diez días de la segunda intervención quirúrgica, la paciente presentaba un balance articular completo, ausencia de dolor y buena evolución de las heridas quirúrgicas. Por este motivo, y a los once meses del accidente, la paciente fue dada de alta médica.

DISCUSIÓN

Las fracturas de platillo tibial suponen una urgencia quirúrgica habitual en la mayoría de los centros y suponen un reto

en constante revisión. El tratamiento habitual con cirugía abierta y colocación de placas de osteosíntesis tiene en la actualidad otras alternativas. Los tornillos canulados percutáneos guiados con agujas tipo Kischner suponen una ventaja en referencia a la agresividad quirúrgica, con el inconveniente de un menor control sobre la reducción articular. La reducción y osteosíntesis guiada por artroscopia (utilizando tornillos o placas de soporte) supone una guía fiable para controlar la reducción articular poco agresiva al conservar la cápsula articular. Es una herramienta diagnóstica y terapéutica para lesiones meniscales y ligamentosas, que se comunican en cerca de la mitad de los pacientes. Se trata de un procedimiento quirúrgico técnicamente demandante, pero permite un diagnóstico y tratamiento precisos en un solo tiempo quirúrgico.

El segundo procedimiento artroscópico permite examinar el estado articular. En la región de la línea de fractura original suele permanecer una lesión cartilaginosa bien delimitada, aún cuando la reducción original sea anatómica. En casos de reducciones no anatómicas, se observan lesiones cartilaginosas extensas mal toleradas.

BIBLIOGRAFÍA

1. Cassard X, Beaufils P, Blin JL, Hardy P. Osteosynthesis under arthroscopic control of separated tibial plateau fractures. 26 case reports. *Rev Chir Orthop.* 1999; 85: 257-66.
2. Cetik O, Cift H, Asik M. Second-look arthroscopy after arthroscopy-assisted treatment of tibial plateau fractures. *Knee Surg Sports Traumatol Arthrosc.* 2007; 15: 747-52.
3. Chan YS, Yuan LJ, Hung SS, Wang CJ, Yu SW, Chen CY, et al. Arthroscopic-assisted reduction with bilateral buttress plate fixation of complex tibial plateau fractures. *Arthroscopy.* 2003; 19: 974-84.
4. Duan XJ, Yang L, Guo L, Chen GX, Dai G. Arthroscopically assisted treatment for Schatzker type I-V tibial plateau fractures. *Chin J Traumatol.* 2008; 11: 288-92.
5. Xu B, Xu HG. Arthroscopy combined with minimally invasive internal fixation for the treatment of tibial plateau fractures *Zhongguo Gu Shang.* 2008; 21: 447-9.



DOLOR Y DEFORMIDAD ARTICULAR TRAS INFILTRACIÓN PREVIA CON VISCOSUPLEMENTADOR

A. Á. Rodríguez León,

A. M. Royo Naranjo, J. M. Sánchez Siles

*Servicio de Cirugía Ortopédica y Traumatología
Hospital Regional Universitario Carlos Haya. Málaga*

SUPERVISIÓN

M. Álvarez Blanco

Médico Adjunto

CASO CLÍNICO

Anamnesis

Presentamos el caso de una paciente mujer de 76 años de edad, con antecedentes de gonartrosis severa bilateral, que acudió al Servicio de Urgencias por referir dolor y tumefacción en la rodilla izquierda, así como febrícula de 37,5 °C, de una semana de evolución, que atribuyó a infiltración intraarticular con viscosuplementador (ácido hialurónico), el día antes de iniciarse el cuadro clínico.

Inicialmente fue diagnosticada de reacción pseudoséptica¹, pautándose frío local y antiinflamatorios, pero ante la persistencia de la clínica se realizó un estudio de imagen (resonancia magnética y serie radiológica), sin obtenerse hallazgos significativos, y se decidió iniciar pauta de tratamiento antibiótico de amplio espectro, cediendo el cuadro clínico.

Meses después acudió de nuevo al Servicio de Urgencias por un cuadro clínico de mal estado general, síndrome febril que no cedía con antitérmicos y gonalgia inflamatoria incapacitante con deformidad articular severa.

Exploración física

En el momento de la exploración, la paciente presentaba a la inspección un intenso eritema y deformidad articular evidente, con aumento de la temperatura a la palpación con respecto a la rodilla contralateral, siendo la movilización activa y pasiva imposible por dolor intenso.

Pruebas complementarias

- Radiografía (fig. 1): lesión destructiva de superficies articulares del fémur y la tibia, con pérdida de la congruencia.
- Analítica en Urgencias: hemograma con leucocitosis y neutrofilia, con desviación de la fórmula leucocitaria hacia elementos inmaduros. Los reactantes de fase aguda, tanto la proteína C reactiva, como la velocidad de sedimentación globular, estaban elevados.
- Se practicó una artrocentesis del líquido articular purulento, que se analizó de urgencia, objetivándose en la bioquímica una presencia de leucocitos de 65.000 por μ , con glucosa muy inferior a la glucemia del paciente. En el cultivo de Gram aparecieron cocos en racimo.

Diagnóstico

Artritis séptica en la rodilla izquierda.

Tratamiento

Se intervino de urgencias a la paciente, practicándose artrotomía pararrotoiana interna, toma de muestras para cultivo y lavado profuso con suero betadinado y gentamicina, así como desbridamiento de partes blandas. Dada la gran afectación ósea, se decidió artrodesar la articulación, empleándose para ello una fijación externa mediante fijador Orthofix. Antes del cierre definitivo, se dispuso un sistema de lavado continuo, que se retiró transcurridos siete días desde la intervención (fig. 2).

Durante la cirugía se tomaron cultivos de la articulación mediante hisopo, así como muestras de tejido (sinovial, músculo y hueso), que resultaron positivas para *Staphylococcus aureus* meticilín-resistente, iniciándose tratamiento antibiótico intravenoso inicialmente y después oral

con linezolid a dosis de 600 mg, dos veces al día, durante seis semanas.

Evolución

La evolución de la paciente fue satisfactoria, con mejoría clínica significativa y negativización progresiva de los reactantes de fase aguda. En el postoperatorio inmediato se inició la rehabilitación con ejercicios isométricos, que posteriormente continuó en su domicilio, reanudándose la bipedestación y la marcha al mes de la intervención.

En un segundo tiempo quirúrgico, cuando se constató la adecuada consolidación de la artrodesis, se procedió a la retirada del fijador externo.

En la actualidad deambula con ayuda de un bastón, permaneciendo sin dolor en el miembro afectado. Los controles analíticos (velocidad de sedimentación y proteína C reactiva) permanecen en el rango de la normalidad.

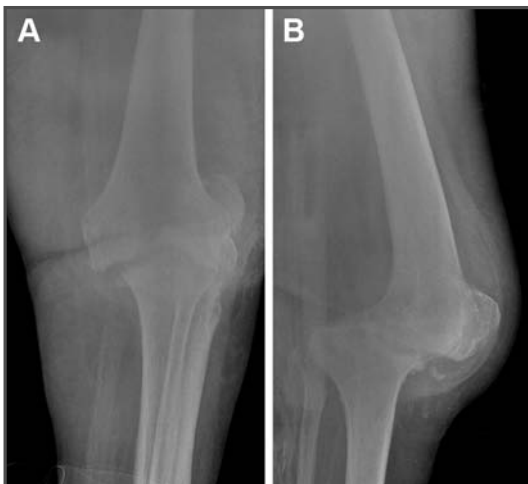

Fig. 1. A. Radiografía anteroposterior de la rodilla, donde se objetiva la gran destrucción articular, con disminución de la interlínea articular femorotibial. B. Proyección lateral: deformidad articular con subluxación posterior tibial.

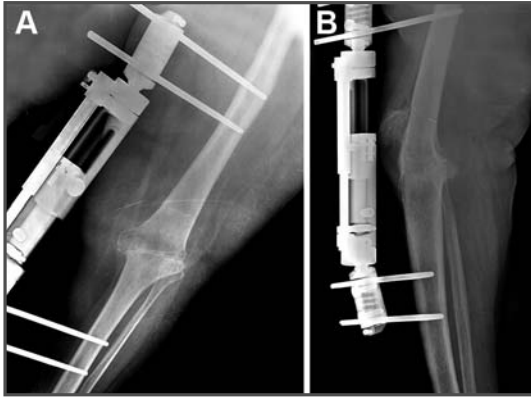


Fig. 2. A. Radiografía anteroposterior realizada a los seis meses de ser intervenida: fijador externo sin signos de movilización de pines y artrodesis de la articulación fémoro-tibial. B. Proyección lateral: corrección de la subluxación.

DISCUSIÓN

La infección articular es una de las patologías más graves de la rodilla por las importantes secuelas funcionales que deja y las posibilidades de una sepsis generalizada e incluso la muerte del paciente¹. La situación en la que quede la rodilla tras ésta depende principalmente de la demora en el diagnóstico y la instauración de un tratamiento agresivo, así como de la virulencia del agente patógeno. Por otro lado, las infiltraciones intraarticulares constituyen un pilar básico de tratamiento de la osteoartritis de rodilla, siendo los corticosteroides los más empleados, aunque recientemente la viscosuplementación con ácido hialurónico ha ganado popularidad².

El principio de la viscosuplementación está basado en los cambios observados en

el líquido sinovial de las rodillas artrósicas, como son la pérdida de elasticidad y viscosidad, fundamentales para un correcto funcionamiento de la articulación. Sin embargo, su uso no está exento de complicaciones, como son reacciones locales adversas como dolor e inflamación persistente (2-3% por inyección) e incluso lo que se ha denominado reacción pseudoséptica³, consistente en un cuadro de gonalgia inflamatoria incapacitante y síndrome febril de hasta 39 °C, sin hallazgos radiográficos ni en el líquido articular (no infección ni depósito de cristales).

Es importante recordar que la infiltración articular, así como la artrocentesis diagnóstica, han de hacerse siempre en condiciones de asepsia para evitar la inoculación directa de gérmenes⁴.

BIBLIOGRAFÍA

1. Goldberg V, Coutts R. Pseudo-septic reactions to hylan viscosupplementation. Diagnosis and treatment. *Clin Orthop Rel Res.* 2004; 419: 130-7.
2. Gomar F, Silvestre A. Infecciones de rodilla. En: Herrera A. *Patología de la rodilla. Curso básico de la Fundación SECOT.* Zaragoza; 2006. p. 153-60.
3. Khanuja H, Hungerford M, Manjoo A. Intraarticular injections for the treatment of osteoarthritis of the knee: basic science, results and indications. *Orthop.* 2003; 14: 62-8.
4. Ruiz-Arranz JL, Villalon-Ogayar J, Godino-Izquierdo M, Guerado-Parra E. Papel de la punción lavado en el tratamiento de la artritis séptica de rodilla en el adulto. *Rev Ortop Traumatol.* 2001; 6: 492-6.



Sección V

Tobillo y pie



TUMORACIÓN EN EL DORSO DEL ANTEPIÉ TRAS UN ESGUINCE

M. L. Merino Ruiz, J. Serrano Montilla, M. García Píriz

*Servicio de Traumatología y Cirugía Ortopédica
Hospital Clínico Universitario Virgen de la Victoria. Málaga*

SUPERVISIÓN

E. Montañez Heredia

Jefe de Sección

CASO CLÍNICO

Anamnesis

Acudió a nuestra consulta una adolescente de 14 años por mala evolución de un esguince en el antepié izquierdo que sufrió hacía dos meses. Tras haber estado inmovilizada en descarga con una férula suropédica durante tres semanas, el dolor había ido en aumento, hasta el punto de impedirle la deambulación.

Exploración física

A la exploración, el antepié presentaba una zona de tumefacción en el dorso, con intenso dolor a la palpación y a la movilización pasiva del pie. La movilidad del tobillo era completa e indolora. La piel no estaba sudorosa ni brillante. Tampoco existían equimosis.

Pruebas complementarias

- En las radiografías realizadas el día que sufrió el esguince, no se apreció ningún hallazgo de interés. Se solicitaron nuevas radiografías, observándose una ima-

gen de calcificación sobre el dorso de la base del segundo metatarsiano, sin aparente afectación estructural del mismo, junto con una pérdida de la densidad ósea de todo el esqueleto del pie. Ante estos hallazgos, se solicitó un estudio complementario de la lesión con tomografía computarizada (TC) y resonancia magnética (RM) (figs. 1 y 2).

- La TC mostró una masa intensamente calcificada con márgenes bien definidos, sin continuidad con el canal medular del metatarsiano subyacente, del cual parecía originarse.
- En la RM con y sin contraste, se observó una tumoración lobulada, de $29 \times 14 \times 17$ mm, localizada en el dorso de la región metafiso-epifisaria proximal del segundo metatarsiano, con patrón circundante de señal mal definida, que correspondía a un patrón edematoso que afectaba a las partes blandas del dorso del antepié. Dicha tumoración resultaba iso-intensa con el músculo en T1 e hiper-intensa en T2, presentando un halo periférico mal definido de hipointensidad de señal en todas las series y con mode-

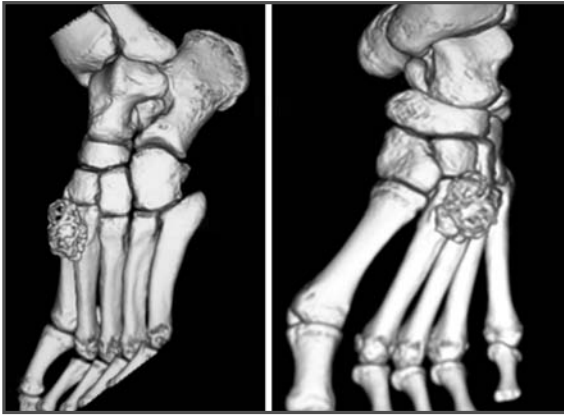


Fig. 1. Imágenes de la reconstrucción 3D de la tomografía computarizada.

rado realce homogéneo tras el contraste. En la cara dorsal de la base del segundo metatarsiano, situada justo por debajo de la tumoración, se podía observar una irregularidad en la cortical, así como una discreta alteración de señal con patrón edematoso en el hueso trabecular subcondral. También estaba presente una tenosinovitis del flexor largo del primer dedo.

Diagnóstico

Estos hallazgos radiológicos eran compatibles con procesos benignos con formación heterotópica de hueso, tales como la miositis osificante, la periostitis florida reactiva, la osteocondromatosis bizarra parostal o lesión de Nora, el pseudotumor fibro-óseo de los dedos y el osteocondroma, sin poder descartar de forma absoluta una tumoración de tipo sarcomatoso.

Se indicó tumorectomía y biopsia.

Tratamiento

Se realizó una escisión en bloque de la lesión a través de un abordaje longitudinal dorsal en el antepié. La tumoración

presentaba una forma ovoidea, bien delimitada, con superficie lobulada, coloración blanquecina y consistencia dura. Se encontraba en íntimo contacto con la cortical dorsal del segundo metatarsiano, provocando una muesca en ella por contigüidad, por lo que además de extirpar la masa se realizó una decorticación de dicha zona del metatarsiano para su estudio anatomopatológico.

Evolución

El estudio anatomopatológico de la pieza reveló la existencia de fibroblastos y miofibroblastos, junto con osteoide calcificado formando hueso maduro, concluyendo como diagnóstico definitivo el de “miositis osificante en estadio evolutivo avanzado”. No hubo complicaciones en el postoperatorio, manteniéndose la paciente asintomática y reincorporándose a su actividad deportiva habitual a los dos meses. Tras seis meses de seguimiento, no hay signos de recidiva.

DISCUSIÓN

La miositis osificante circunscrita (MOC) es un subtipo de miositis osificante en la

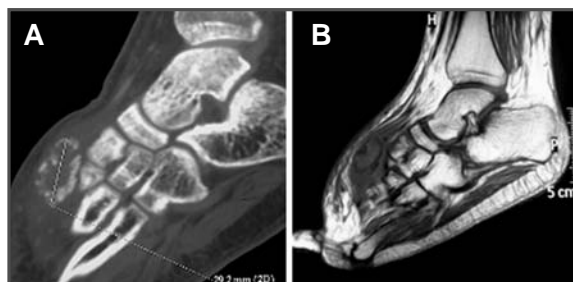

Fig. 2. Cortes sagitales de la tomografía computarizada (A) y de la resonancia magnética (B).

cual el depósito de hueso heterotópico no neoplásico ocurre en el sitio donde se ha producido un traumatismo previo. Su localización en el pie es infrecuente. Precedido de un proceso inflamatorio del músculo y de las partes blandas adyacentes, la MOC se hace evidente a medida que la inflamación va disminuyendo y se va formando hueso heterotópico.

Los síntomas iniciales se correlacionan pobremente con la radiografía convencional, y el diagnóstico puede ser difícil en el estadio agudo de la lesión. Las calcificaciones suelen ser visibles a las 2-4 semanas de instaurarse el dolor¹. La MOC debe ser diferenciada de otros pro-

cesos de partes blandas con formación de hueso, tanto benignos (periostitis florida reactiva, osteocondromatosis bizarra parostal o lesión de Nora, pseudotumor fibroso de los dedos, osteocondroma, etc.) como malignos (fundamentalmente el osteosarcoma parostal)².

La escisión quirúrgica es el tratamiento recomendado de las MOC sintomáticas. Hay autores que apoyan la realización previa de una biopsia, pero en nuestra opinión, ésta puede conducir a error diagnóstico en el examen anatomopatológico, no siendo recomendable salvo razonables dudas de diagnóstico diferencial con el osteosarcoma parostal³.

BIBLIOGRAFÍA

1. Allard MM, Thomas RL, Nicholas RW Jr. Myositis ossificans: an unusual presentation in the foot. *Foot Ankle Int.* 1997; 18: 39-42.
2. De Maeseneer M, Jaovisidha S, Lenchik L, Vaughan LM, Russack V, Sartoris DJ, et al. Myositis ossificans of the foot. *J Foot Ankle Surg.* 1997; 36: 290-3.
3. Herring KM, Levine BD. Myositis ossificans of traumatic origin in the foot. *J Foot Surg.* 1992; 31: 30-5.



COMPLICACIONES DE LA EPIFISIOLISIS TIPO IV DE TOBILLO

**M. Arjona Díaz, J. A. Ortega García,
L. Ramos González, T. Villalba Cortés**

*Servicio de Cirugía Ortopédica y Traumatología
Hospital Costa del Sol. Marbella (Málaga)*

SUPERVISIÓN

A. Galán Novella

Tutor de Residentes

CASO CLÍNICO

Anamnesis

Paciente mujer de 12 años. Como antecedente personal refiere que sufrió un atropello con traumatismo sobre el tobillo izquierdo, siendo diagnosticada de epifisiolisis tipo IV de tobillo según la clasificación de Salter y Harris, y realizándose reducción cerrada y osteosíntesis con tornillo de esponjosa de rosca completa de 36 mm con arandela de forma percutánea junto con aguja de Kirschner de 1,6 mm.

Exploración física

Tras 11 meses de seguimiento, la paciente presentó varo de talón, con una movilidad de tobillo completa. Presentaba una disimetría clínica de 5 mm, y refería molestias durante la marcha.

Pruebas complementarias

El estudio radiológico mediante proyecciones anteroposterior y lateral del tobillo mostraba el material de osteosíntesis, así como el cierre fisario a nivel de la tibia distal. Se evidenciaba una disimetría radiológica de 5 mm, apreciándose hipo-

metría del miembro inferior izquierdo respecto del derecho.

Evolución

Se intervino quirúrgicamente a la paciente a la edad de 15 años, realizándose la retirada del material de osteosíntesis (se extrajo parte del tornillo, que estaba roto, y la arandela) y la epifisiodesis del maléolo peroneo. Dos meses después, la paciente se encontraba asintomática, permitiéndose la carga total y la actividad deportiva.

Tras diez meses desde la segunda cirugía, presentó molestias a nivel de maléolo peroneo, con déficit a la flexión dorsal activa, conservando la flexión dorsal pasiva. Se permitió la carga progresiva y su evolución fue clínicamente favorable.

A los dos años de realizarse la epifisiodesis del maléolo peroneo, la paciente presentó dolor a nivel de dicho maléolo, con un balance articular del tobillo de 10 sobre 50. Clínicamente presentaba varo del retropié de 10°, y, radiológicamente se apreciaba una disimetría de 13 mm del miembro inferior izquierdo respecto del derecho.

Se solicitó una resonancia magnética del tobillo izquierdo, apreciándose fisitis distal de tibia totalmente cerrada. Tras valorar la clínica y el resultado de las pruebas complementarias se programó la cirugía.

Diagnóstico

Epifisiolisis del tobillo izquierdo tipo IV según la clasificación de Salter y Harris. Deformidad angular progresiva.

Tratamiento

Se intervino quirúrgicamente a la enferma, realizándose una osteotomía valguzante de adición a nivel de la tibia distal izquierda mediante aporte de injerto de cresta iliaca autólogo (corrección de 10°) y estabilización mediante placa LCP de tibia distal atornillada. Se inmovilizó mediante una férula suropédica y fue dada de alta con buena evolución postoperatoria (fig. 1).

Se permitió la carga de forma progresiva, siendo bien tolerada. La herida presentó una evolución tórpida, con exudado sero-

so persistente. Posteriormente, la paciente presentó un cuadro clínico de fiebre asociado a empeoramiento clínico de la herida quirúrgica, por lo cual se realizó limpieza y desbridamiento quirúrgico tras dos meses desde la última intervención. Se administró antibioterapia empírica y se mantuvieron las curas periódicas de la herida.

Posteriormente, la paciente presentó un cuadro de fiebre asociado a exudado serohemático persistente en la herida a nivel distal. Se solicitó una tomografía computarizada para valorar la consolidación de la osteotomía. Dada la consolidación radiológica y la ausencia de mejoría clínica a nivel de la herida quirúrgica mediante el tratamiento antibiótico y curas, se decidió la retirada del material de osteosíntesis, junto con nueva limpieza y desbridamiento quirúrgicos (fig. 2).

Tras 16 meses desde la última intervención, la paciente se encuentra asintomática, deambula sin dolor y sin ayudas y presenta movilidad completa a nivel del tobillo izquierdo. La herida quirúrgica ha

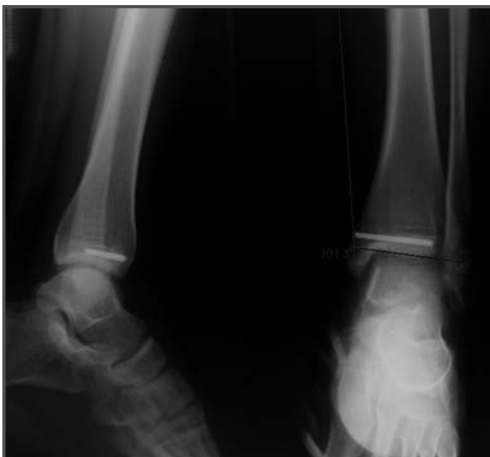

Fig. 1. Imagen preoperatoria. Se aprecia varo de 11° .

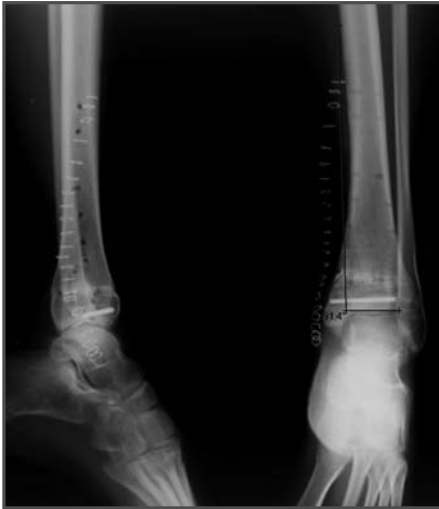

Fig. 2. Imagen postquirúrgica. Corrección de la deformidad angular.

evolucionado de forma correcta, con ausencia de exudado y cicatriz en buen estado. Fue dada de alta médica, realizando una vida normal.

DISCUSIÓN

Las epifisiolisis tipo IV de Salter y Harris son lesiones intraarticulares graves¹.

Requieren una reducción anatómica, y desplazamientos articulares mayores de 2 mm precisan una reducción abierta.

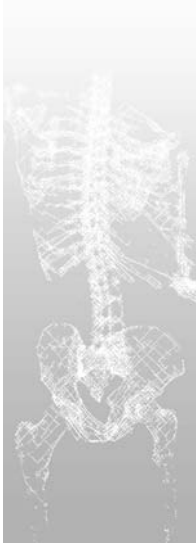La complicación más frecuente tras una epifisiolisis distal de tibia es la deformidad angular progresiva por epifisiodesis². Los factores que van a determinar esta complicación son la extensión de la afectación en la placa epifisaria y el crecimiento remanente de la placa fisaria afectada. Para prevenir esta complicación puede ser necesario acortar el hueso largo a la vez que se realiza un frenado de la epífisis en crecimiento para prevenir la recurrencia de la deformidad³.

No es raro que sean necesarias varias osteotomías en la evolución de estas lesiones, sobre todo cuando se producen en la infancia.

En este caso, y como tratamiento definitivo, se ha realizado una osteotomía de adición con el fin de ganar longitud de la extremidad, consiguiendo una articulación con una función completa.

BIBLIOGRAFÍA

1. Koval KJ, Zuckerman JD. Pediatric Ankle. En: Rockwood (coord.). Handbook of fractures. 3.^a ed. New York: Lippincott Williams & Wilkins; 2006. p. 621-8.
2. Rapariz JM, Martín S. Fracturas de Tobillo. En: Pablos J (coord.). Fracturas infantiles: conceptos y principios. 2.^a ed. Pamplona/La Coruña: MBA; 2005. p. 453-62.
3. Epeldegui Torre T, Alonso Hernández J. Epifisiolisis traumáticas. En: Manual SECOT de cirugía ortopédica y traumatología. 1.^a ed. Madrid: Panamericana; 2003. p. 322-31.



DÉFICIT DE EXTENSIÓN DEL PRIMER DEDO DEL PIE TRAS ENCLAVADO DE TIBIA

**J. Manso Pérez-Cosío, A. Alfonso Fernández,
C. Ortega Álvarez, M. Rupérez Vallejo**
*Servicio de Cirugía Ortopédica y Traumatología
Hospital Universitario Marqués de Valdecilla. Santander*

SUPERVISIÓN
M. Sánchez Crespo
Médico Adjunto

CASO CLÍNICO

Anamnesis

Mujer de 46 años, sin antecedentes personales de interés, de vida activa y alto requerimiento funcional por su intensa actividad deportiva

Tras sufrir un accidente de circulación, se produjo una fractura diafisaria del tercio distal de la tibia y el maléolo posterior, encontrándose previamente a la cirugía un estado vasculonervioso distal normal. Se trató mediante enclavado anterógrado bloqueado y tornillo canulado anteroposterior para maléolo. No se produjeron incidencias preoperatorias ni intraoperatorias (fig. 1).

Una semana después del alta hospitalaria, la paciente acudió a consultas refiriendo que “arrastraba el primer dedo del pie”.

Exploración física

Piel y heridas quirúrgicas de buen aspecto, con buenos pulsos y buenos rellenos capilares distales. Sensibilidad conservada en toda la extremidad inferior, incluyendo los dedos. La paciente presentaba

incapacidad para la extensión activa del primer dedo del pie, con conservación de la extensión activa del resto de los dedos del pie y del tobillo.

Pruebas complementarias

Ante la sospecha de lesión del músculo extensor largo del primer dedo se solicitó una ecografía, que se llevó a cabo en dos ocasiones y por dos exploradores, coincidiendo en el informe de “integridad de músculo, unión miotendinosa y tendón del extensor largo del primer dedo del pie”.

Diagnóstico

Parálisis selectiva del extensor largo del primer dedo del pie tras enclavado endomedular de tibia.

Tratamiento y evolución

Dada la edad de la paciente y su requerimiento funcional, se decidió intervenir realizando una tenodesis del extensor largo del primer dedo al extensor común de los dedos, distalmente al retináculo extensor y tras tres meses de evolución del cuadro clínico.

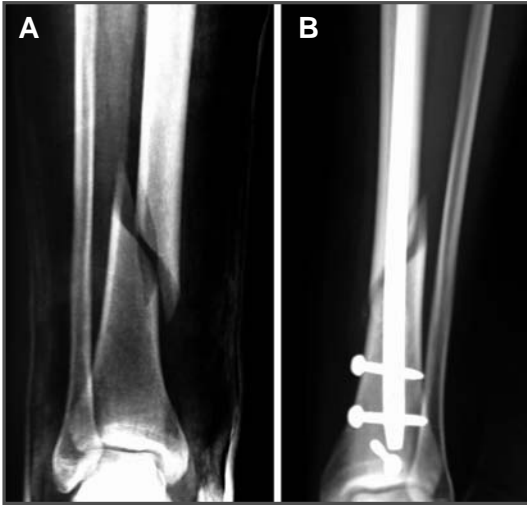


Fig. 1. A. Radiografía simple en proyección anteroposterior de la fractura al ingreso en Urgencias. B. Control postquirúrgico tras enclavado con doble bloqueo distal más tornillo anteroposterior.

En el acto quirúrgico se extrajo el tornillo de bloqueo distal y el tornillo canulado de maléolo posterior, objetivándose la integridad del extensor largo del primer dedo, así como la ausencia de roce o protrusión de los tornillos sobre el trayecto de éste (fig. 2).

Se consiguió una buena recuperación de la extensión activa del primer dedo del pie, alcanzando los 15° de extensión, con remisión de los síntomas de *discomfort*

en la marcha y vuelta a la actividad deportiva intensa. La fractura evolucionó favorablemente.

DISCUSIÓN

La disfunción del músculo extensor largo del primer dedo del pie es una complicación extraordinariamente infrecuente, pero descrita, tras el enclavado endomedular de tibia, y de la que apenas hemos encontrado referencias en la literatura médica.

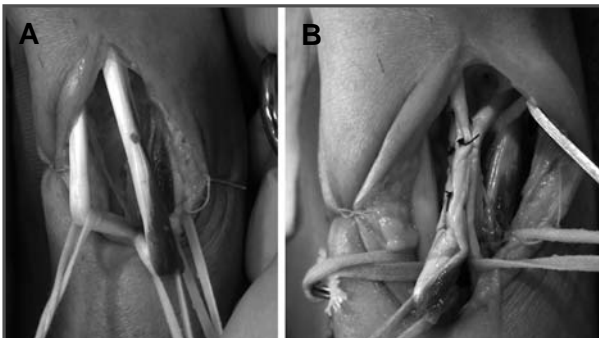


Fig. 2. Imágenes intraoperatorias. A) Se observa la integridad del tendón extensor largo del primer dedo del pie. B) Detalle de la tenodesis.

Debe sospecharse cuando el paciente, días después de la cirugía, refiere incapacidad para extender el dedo. El diagnóstico diferencial deberá descartar la lesión directa del tendón, bien por iatrogenia durante la cirugía o por la propia fractura, si bien esto es anatómicamente improbable. Una ecografía puede ser suficiente para comprobar la integridad del mismo.

Algunos autores abogan por el tratamiento conservador, mientras que otros reco-

miendan la cirugía que puede ser de tenodesis (como en este caso se llevó a cabo) o de transferencia del extensor del segundo al primero.

Consideramos que en pacientes jóvenes, la cirugía debe ser considerada el tratamiento esencial, ya que consigue óptimos resultados funcionales con mínimos riesgos quirúrgicos.



COMPLICACIÓN VASCULAR DE UNA FRACTURA DEL ASTRÁGALO

**S. Rodríguez Paz, N. Fernández Noguera,
A. Vañó Pujol, D. Noriega Muñoz**

*Servicio de Cirugía Ortopédica y Traumatología
Hospital Universitari Doctor Josep Trueta. Girona*

SUPERVISIÓN

F. Fonseca Mallol

Tutor de Residentes

CASO CLÍNICO

Anamnesis

Varón de 27 años que tras sufrir un accidente de tráfico, fue trasladado al Servicio de Urgencias con dolor, tumefacción y deformidad del tobillo derecho. Las radiografías y la tomografía computarizada (TC) ósea realizadas mostraron una fractura del cuello del astrágalo Hawkins tipo A con fractura asociada conminuta de la apófisis lateral del astrágalo y afectación de la articulación subastragalina posterior (fig. 1). El paciente fue intervenido quirúrgicamente, realizándose mediante un abordaje anterolateral, reducción abierta y fijación interna de la fractura del cuello con un tornillo de cortical retrógrado y de la apófisis lateral con una placa de cuatro agujeros y tornillos de minifragmentos (fig. 1).

Al cabo de tres semanas se realizó el primer control en consultas externas, donde el paciente refirió molestias en el tobillo operado.

Exploración física

Al retirarle la botina de yeso se observó una masa pulsátil y dolorosa en la región

retromaleolar interna (fig. 2). Se constató la presencia de pulsos pedios bilaterales y simétricos, con una correcta repleción distal. No presentaba signos de síndrome compartimental ni trombosis.

Pruebas complementarias

- Se consultó con el Servicio de Cirugía Vascular, que valoró el caso y recomendó la realización de una angio-resonancia.
- Debido a la presencia de material de osteosíntesis se decidió finalmente realizar una angio-TC para confirmar la sospecha diagnóstica. El radiólogo informó de la presencia de un falso aneurisma dependiente de la arteria tibial posterior de la pierna derecha (fig. 2).

Diagnóstico

Pseudoaneurisma postraumático de la arteria tibial posterior.

Tratamiento

El paciente ingresó en el Servicio de Cirugía Vascular para ser intervenido, realizándose la ligadura y resección del falso aneurisma.

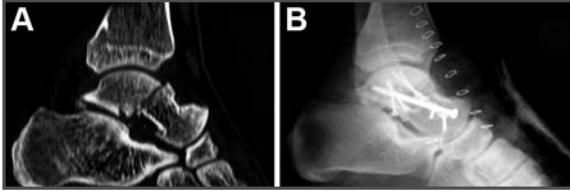


Fig. 1. A. Radiología simple de la fractura Hawkins tipo A del cuello del astrágalo. B. Control postoperatorio tras osteosíntesis de la fractura.

Evolución

El paciente fue dado de alta sin complicaciones. Siguió controles posteriormente por parte del Servicio de Traumatología y Cirugía Vascular, sin evidenciarse necrosis avascular del astrágalo ni complicaciones vasculares.

DISCUSIÓN

Los pseudoaneurismas se producen debido a procesos extravasculares que lesionan la pared de arterias periféricas de forma aguda o crónica. Una lesión traumática adyacente a la arteria (laceración por fragmentos óseos, lesiones penetrantes, por tracción o aplastamiento) puede producir

una rotura focal de la íntima, produciéndose así el pseudoaneurisma¹.

Las arterias más frecuentemente lesionadas son la poplítea (PTR, artroscopias de rodilla), la femoral superficial (cateterismos), la tibial anterior (artroscopias de tobillo), y la radial (punción)².

En la mayoría de los casos es asintomático o se presenta como una masa pulsátil en una región que previamente ha sufrido un traumatismo (hace días o meses). Los síntomas debido a las complicaciones sí se han de detectar precozmente (trombosis, obstrucción o ruptura del pseudoaneurisma), ya que se puede producir isquemia, hemorragia o un síndrome

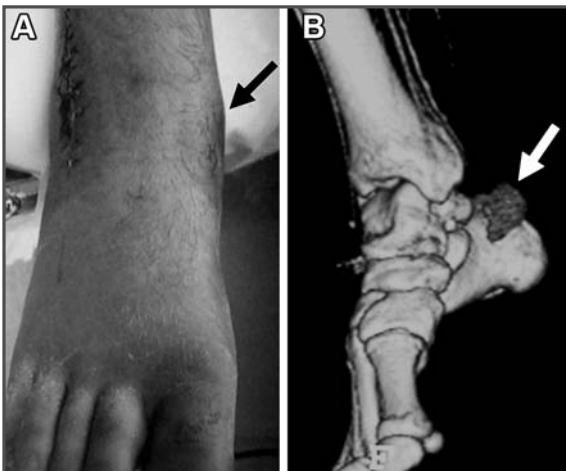


Fig. 2. A. Aspecto clínico de la masa a nivel retromaleolar interno. B. Imagen en 3D de la angio-TC, donde se observa el pseudoaneurisma de la arteria tibial posterior.

compartimental y peligrar así la viabilidad del miembro¹⁻³.

El diagnóstico se realiza mediante ecodoppler o mediante estudio angiográfico¹.

Existen tratamientos opcionales como la inyección percutánea de trombina guiada por ecografía² o la compresión guiada por ecografía⁴, pero la intervención quirúrgica continúa siendo el tratamiento de elección⁵:

- *Stent cobert* endovascular para excluir el aneurisma (en vasos grandes y con tratamiento antiagregante de por vida).
- Embolización.
- Ligadura de la arteria proximalmente y resección de la lesión (en lesiones arteriales distales y sin compromiso de la irrigación del territorio, como en nuestro caso).
- Resección del pseudoaneurisma con reparación primaria y/o *bypass*.

BIBLIOGRAFÍA

1. San Vicente B, Castañón M. Aneurisma postraumático de la arteria humeral. *Cir Pediatr*. 2000; 13: 84-6.
2. Marron CD, McKay D. Pseudo-aneurysm of the anterior tibial artery, a rare cause of ankle swelling following a sports injury. *BMC Emergency Medicine*. 2005; 5: 94.
3. Dhawan A, Doukas WC. Acute compartment syndrome of the foot following an inversion injury of the ankle with disruption of the anterior tibial artery: a case report. *J Bone Joint Surg (Am)*. 2003; 85: 528- 32.
4. Jang EC, Kook B, Song KS. Pseudoaneurysm of the anterior tibial artery after ankle arthroscopy treated with ultrasound-guided compression therapy. A case report *J Bone Joint Surg (Am)*. 2008; 90: 2235-9.
5. Aiyer S, Thakkar CJ, Amant PD. Pseudoaneurysm of the posterior tibial artery following a closed fracture of the calcaneus. A case report. *J Bone Joint Surg (Am)*. 2005; 87: 2308-12.



Sección VI

Pelvis
y columna vertebral



INESTABILIDAD ATLANTO-AXOIDEA EN UN PACIENTE CON ARTRITIS REUMATOIDE

**J. R. Prieto Martínez, R. M. Egea Gámez,
S. Santana Ramírez, J. E. Ruiz Zafra**

*Servicio de Traumatología y Cirugía Ortopédica
Hospital Universitario Fundación de Alcorcón. Alcorcón (Madrid)*

SUPERVISIÓN
R. González Díaz
Médico Adjunto

CASO CLÍNICO

Anamnesis

Paciente de 61 años, varón, que presentaba dolor cervical de larga evolución que se había exacerbado en las últimas horas, sin antecedente traumático.

Entre sus antecedentes personales cabe destacar: alérgico a la vitamina B, ex fumador y ex bebedor; hemitiroidectomía izquierda e itsmectomía por proliferación folicular en el año 2006; intervención sobre enfermedad de Dupuytren en la mano derecha en 1982; pancreatitis etílica en 1980; artritis reumatoide en seguimiento por el Servicio de Reumatología de otro centro y en tratamiento con corticoides; anemia ferropénica y trombocitosis reactiva secundarias a pérdidas digestivas.

Exploración física

El paciente presentaba buena movilidad cervical, y refería sensación de inestabilidad cervical. Presentaba hiperreflexia bicipital y tricipital. Maniobra de Hoffman positiva bilateral. Reflejo estilorrádial invertido bilateral. El paciente refería

pérdida de destreza en las manos y pérdida de fuerza en las mismas, que se objetivaron en la exploración. Inestabilidad para la marcha, con discreta espasticidad (pudiéndose encuadrar en una afectación mielopática correspondiente al grado III de la clasificación de Ranawat)¹.

Pruebas complementarias

- Se solicitaron radiografías simples, en las que observamos una luxación atlanto-axoidea con aumento del espacio preodontoideo mayor de 3,5 mm.
- Se realizó asimismo una resonancia magnética (RM) cervical, objetivándose: focos hiperintensos de localización intramedular en probable relación con alteraciones de la intensidad compatibles con mielopatía, presentándose un foco de aproximadamente 5,7 mm de diámetro máximo a la altura de la apófisis odontoides de C2. Hiperintensidad de señal difusa intramedular que se extendía desde el platillo articular inferior de C3 hasta el inferior de C5.
- Por último, se realizó una tomografía computarizada (TC) cervical, que fue

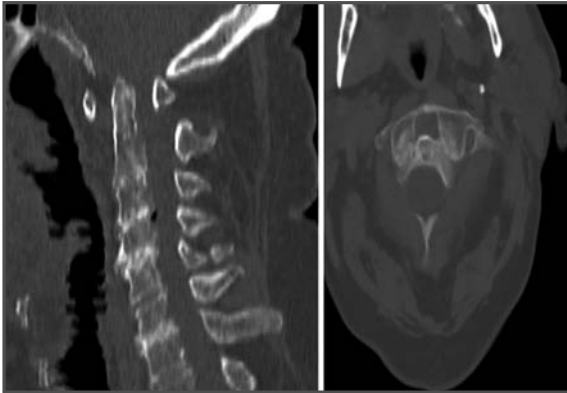


Fig. 1. Imágenes radiográficas correspondientes a la tomografía computarizada previa a la cirugía.

informada como: aumento de la distancia entre el arco anterior del atlas y la apófisis odontoides del axis, que era de 8 mm, lo que provocaba estenosis del canal raquídeo a este nivel, con un diámetro anteroposterior de 7 mm (fig. 1).

Diagnóstico

Luxación atlanto-axoidea secundaria a afectación cervical de artritis reumatoidea con mielopatía cervical.

Tratamiento

Dado que el paciente presentaba clínica franca de mielopatía y que las pruebas complementarias mostraban clara inestabilidad y estenosis del canal cervical al nivel afecto, se propuso tratamiento quirúrgico, que el paciente aceptó tras haber entendido y asumido los riesgos intrínsecos a dicha cirugía.

Se optó por la realización de una fusión posterior de C1-C2 mediante tornillos poliaxiales y fijación mediante barras según la técnica descrita por Harms y Melcher². Esta técnica se realiza median-

te abordaje posterior, exponiendo los arcos vertebrales posteriores de C3 hasta occipital; a continuación se localiza la raíz nerviosa de C2, se separa de la misma y se colocan tornillos en las masas laterales de C1, se coloca un tornillo transpedicular de C2 bajo control de escopia y finalmente se fija mediante barras.

Evolución

Se consiguió una reducción y fijación de la luxación atlanto-axoidea con una descompresión del diámetro del canal raquídeo. El paciente ya no presenta sensación de inestabilidad (fig. 2).

DISCUSIÓN

La afectación cervical de pacientes con artritis reumatoide es frecuente, presentándose en algunas series porcentajes mayores al 60%³. Aunque la luxación atlanto-axoidea es menos frecuente y grave que el asentamiento craneal, aquella también puede presentar compresión medular incluso en un 20% de los pacientes, pudiendo provocar la muerte en algu-

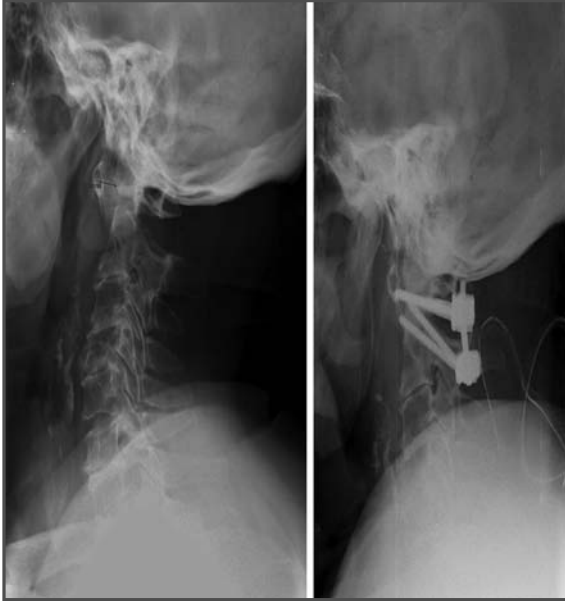

Fig. 2. Radiografías simples laterales prequirúrgicas y postquirúrgicas.

nos casos. Los pacientes deben ser seguidos y se debe valorar la intervención quirúrgica en aquellos en los que el riesgo supere el beneficio quirúrgico.

Dado que este paciente tenía una luxación con un espacio preodontoides de 8 mm, un canal medular de 7 mm y una afectación mielopática grado III de Rana-wat, se decidió optar por el tratamiento quirúrgico.

En este tipo de intervención, la técnica utilizada minimiza el riesgo de daño a la arteria vertebral, permite la reducción atlanto-axoidea intraoperatoria, no precisa de instrumentación bajo el arco posterior de C1 y permite una fijación sólida de dicho segmento. Esta técnica, más novedosa que las descritas por Brooks, Gallie y Magrel, minimiza los riesgos y permite una fijación eficiente.

BIBLIOGRAFÍA

1. Ranawat CS, O'Leary P, Pellici P, Tsairis P, Marsichello P, Dorr L, et al. Cervical spine fusion in rheumatoid arthritis. *J Bone Joint Surg (Am)*. 1979; 61: 1003-10.
2. Harms J, Melcher RP. Posterior C1-C2 fusion with polyaxial screw and rod fixation. *Spine*. 2001; 26: 2467-71.
3. Conlon PW, Islade IC, Rose BS. Rheumatoid arthritis of the cervical spine: an analysis of 33 cases. *Ann Rheum Dis*. 1966; 25: 120-6.



CIFOSIS DORSAL EN UN PACIENTE CON *PECTUS CARINATUM*

**M. I. Elías Payan, P. Iftimie,
A. Arroyo Dorado, M. C. Pérez Rivares**
*Servicio de Cirugía Ortopédica y Traumatología
Hospital Universitario Joan XXIII. Tarragona*

SUPERVISIÓN
J. S. Escala Arnau
Médico Adjunto

CASO CLÍNICO

Anamnesis

Paciente varón de 21 años de edad remitido por el Servicio de Cirugía Torácica por cifosis dorsal asociada a *pectus carinatum*.

Como antecedentes patológicos presentaba bronquitis asmática extrínseca con pruebas de alergia positivas a ácaros, talla baja por déficit de secreción de hormona del crecimiento (GH) tratada con GH sintética a los cinco años y neumotórax bilaterales de repetición (tratados quirúrgicamente con pleurodesis química, apicectomía derecha y drenaje pleural izquierdo a los 21 años). No refiere antecedentes médicos conocidos. Fumador.

La cifosis inicial era de 43° a los 13 años y cumplía con los criterios de Sorensen para la enfermedad de Scheuermann (cifosis estructural con acuñaamiento vertebral de 5° o más en tres vértebras torácicas adyacentes), tratándose durante dos años con corsé de Milwaukee. A los 14

años se hizo más manifiesta la deformidad costal, diagnosticándose de *pectus carinatum*. El paciente refería episodios de dorsalgia de repetición, EVA 4/10, test de Oswestry del 22% y SRS-22 de 83/110.

Exploración física

Se objetivaba *pectus carinatum* asimétrico asociado a cifosis dorsal. La exploración neurológica era normal. Peso de 38 Kg y talla de 156 cm.

Pruebas complementarias

- La radiografía simple anteroposterior y lateral mostraba una cifosis dorsal T3-T12 de 75° (angular T8-T11 de 40°) con ápex en T9, sin desequilibrio sagital ni coronal.
- La cifosis era rígida y no reductible en la radiografía forzada (fig. 1).
- La analítica general no presentaba alteraciones.

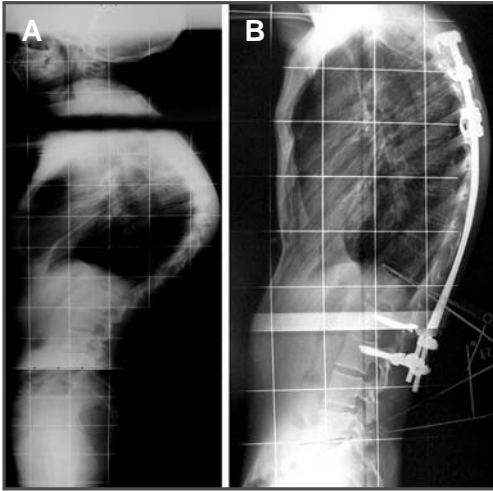


Fig. 1. Radiografías simples: telemétrica en perfil inicial (A) y control a los 15 meses (B).

- La resonancia magnética (RM) objetivó las alteraciones características de la enfermedad de Scheuermann.
- La tomografía computarizada (TC) definía las características anatómicas de la deformidad torácica.

Diagnóstico

Cifosis dorsal en un paciente afecto de enfermedad de Scheuermann asociada a *pectus carinatum*.

Tratamiento

Se planteó un primer tiempo quirúrgico conjuntamente con el Servicio de Cirugía Torácica, realizando esternotomía y esternocostoplastia (desde el quinto hasta el último cartílago condroesternal bilateral), con fijación con placas para corregir la deformidad costal.

En un segundo tiempo quirúrgico (mediante toracotomía izquierda en el sexto espacio), y con el paciente en decúbito lateral

derecho, se realizaron discectomías en cuatro niveles (T7-T11) asociadas al aporte de chips de aloinjerto de esponjosa (fig. 2).

A los 14 días se planteó el tercer tiempo quirúrgico, realizando una artrodesis posterolateral con instrumentación híbrida T4-L3. Para ello, se utilizó a nivel proximal una garra pedículo transversa en T4, T5 y T7, y a nivel distal tornillos pediculares de 35 mm en L2 y L3. Cabe destacar que se utilizó material de adulto a pesar de la talla y delgadez del paciente, asumiendo la probable retirada del material debido a su prominencia.

Se realizó un leve premoldeado de las barras, consiguiendo la reducción mediante una suave maniobra de Cantilever progresiva (fig. 2). Se utilizó injerto óseo de la cresta iliaca derecha. Se colocó una ortesis de Jewet durante tres meses.

Evolución

En el postoperatorio inmediato presentó derrame pleural izquierdo subclínico

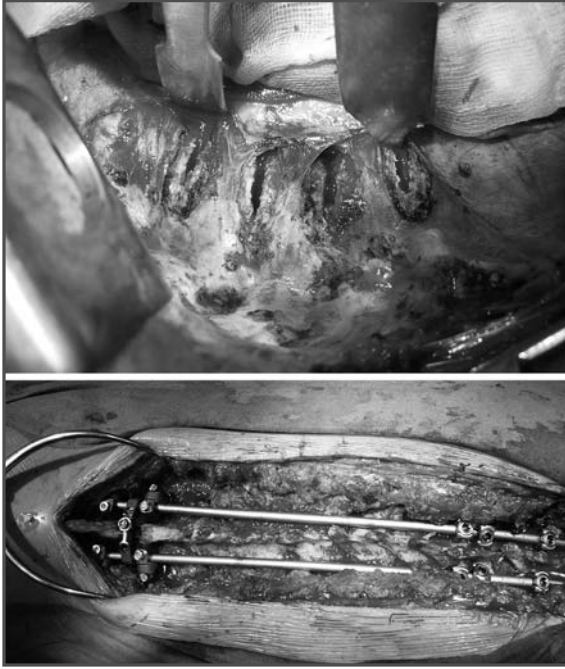

Fig. 2. Detalles intraoperatorios.

como única incidencia, para el cual requirió transfusión de dos concentrados de hematies.

En el control radiográfico postoperatorio inicial presentaba cifosis torácica T3-T12 de 50°, manteniendo un correcto equilibrio sagital.

En el control a los 15 meses presentaba una pérdida de corrección de 5°, mantenía un buen resultado clínico (Oswestry 2%) y estético satisfactorio (SRS-22 de 102/110).

En el último seguimiento a los dos años y medio, persiste la prominencia del material de síntesis (fig. 1), que requerirá su retirada. Está prácticamente libre de dolor (EVA 1/10).

DISCUSIÓN

La etiología de la enfermedad de Scheuermann es desconocida. Existen teorías que sugieren que factores genéticos, el aumento de liberación de la hormona del crecimiento, defectos de formación de las fibrillas de colágeno o factores mecánicos están relacionadas en la patogénesis¹. En este caso, el paciente asociaba enanismo tratado con GH y *pectus carinatum*, donde la deformidad del esternón y las costillas biomecánicamente influyen en la corrección de la deformidad torácica².

La evolución natural de la enfermedad, al igual que las indicaciones de cirugía, son controvertidas³. El tratamiento en la mayoría de los casos suele ser conserva-

dor, y el quirúrgico está en función de la progresión de la deformidad, el dolor y la autoestima del paciente⁴ (en este caso, la deformidad era la principal preocupación del paciente).

Otro tema controvertido es la estrategia quirúrgica⁵. En este caso, la doble vía

secuencial con liberación anterior de la curva rígida seguida de un tiempo posterior con reducción progresiva ha permitido la corrección de la cifosis.

BIBLIOGRAFÍA

1. Fotiadis E, Grigoriadou A, Kapetanios G, Kenanidis E, Pigadas A, Kritopoulos P, Samoladas E. The role of sternum in the etiopathogenesis of Scheuermann disease of the thoracic spine. *Spine*. 2008; 33: E21-E24.
2. Horton WC, Kraiwattanaapong C, Akamaru T, Minamide A, Park JS, Park MS, et al. The role of the sternum, costosternal articulations, intervertebral disc, and facets in thoracic sagittal plane biomechanics. A comparison of different sequences of surgical release. *Spine*. 2005; 30: 2014-23.
3. Lowe TG, Line BG. Evidence based medicine: analysis of Scheuermann kyphosis. *Spine*. 2007. 32: S115-S119.
4. Lee SS, Lenke LG, Kuklo TR, Valenté L, Bridwell KH, Sides B, Blanke KM. Comparison of Scheuermann kyphosis correction by posterior-only thoracic pedicle screw fixation versus combined anterior/posterior fusion. *Spine*. 2006; 31: 2316-21.
5. Johnston CE, Elerson E, Dagher G. Correction of adolescent hyperkyphosis with posterior-only threaded rod compression instrumentation: is anterior spinal fusion still necessary? *Spine*. 2005; 30: 1528-34.



FIEBRE (39,5 °C) Y FLEXO DE CADERA IZQUIERDA EN UNA NIÑA DE TRES AÑOS

**M. M. Fernández Lopesino,
J. F. Fajardo Romero, A. Santacruz Arévalo**

*Servicio de Cirugía Ortopédica y Traumatología
Hospital Virgen de la Salud. Toledo*

SUPERVISIÓN
S. Martínez Álvarez
Médico Adjunto

CASO CLÍNICO

Anamnesis

Niña de tres años de edad, adoptada desde el año y medio de vida (procedencia asiática), sin antecedentes personales de interés y con calendario vacunal al día. Acudió al Servicio de Urgencias con una historia de aproximadamente diez días de evolución de cojera, irritabilidad y febrícula ocasional. Ya habían consultado en su Centro de Salud, sin encontrarse hallazgo patológico alguno a la exploración.

En el día que acudieron a Urgencias, la niña presentaba un empeoramiento clínico, con fiebre (39,5-40 °C), negativa a la deambulación con llanto e irritabilidad y actitud en flexo de cadera izquierda. Los padres no refirieron proceso infeccioso orofaríngeo intercurrente.

Exploración física

Exploración por aparatos rigurosamente normal, salvo dudosa defensa abdominal a la palpación (en probable relación con el estado de llanto e irritabilidad de la niña), sin palpase masas ni megalias. Flexo y rotación externa de cadera

izquierda antiálgicos. Movilización imposible en cualquiera de los planos por el intenso dolor y la defensa. No se observaban signos inflamatorios locales a nivel de la articulación. No se objetivaban lesiones cutáneas.

Pruebas complementarias

- Hemograma: leucocitos 20.010/ μ l (4.500-10.000); neutrófilos 78,5%; hemoglobina 10,6 g/dl; plaquetas 688.000/ μ l (150.000-400.000); velocidad de sedimentación globular (VSG) 1.^a hora 82 mm. Resto de valores sin hallazgos significativos.
- Coagulación: fibrinógeno 552 mg/dl (150-400). Resto de valores sin hallazgos significativos.
- Bioquímica: procalcitonina 0,24 ng/m (0,1-1); proteína C reactiva (PCR) 19,5 mg/dl (0,01-0,9). Resto de valores sin hallazgos significativos.
- Hemocultivos: negativo (aerobios y anaerobios).
- Ecografía de cadera izquierda: comparativa con la contralateral con sondas

lineal y sectorial, debido a la limitación de la exploración por flexo de cadera. No se evidenciaba derrame articular coxofemoral izquierdo o alteración capsular (fig. 1).

- Radiografía posteroanterior de pelvis: sin hallazgos significativos.
- Radiografía columna dorso-lumbar posteroanterior y lateral: sin hallazgos significativos.
- Ecografía de abdomen: órganos de localización y morfología normales. A nivel del estudio de los planos musculares correspondientes a ambos psoas, estudio comparativo, no se evidenciaron hallazgos significativos, siendo los datos de imagen simétricos en ambos lados.
- Tomografía computarizada (TC) abdominal sin CIV (en plano axial): clara asimetría entre ambos músculos psoas, visualizándose en el izquierdo una masa homogénea que se extendía hasta los músculos adyacentes, sin aparente afectación ósea. No se evidenciaron alteraciones vertebrales (fig. 2).

Diagnóstico

Absceso primario de psoas.

Tratamiento

La paciente fue intervenida de urgencia bajo anestesia general, realizándose un abordaje retroperitoneal intrapélvico y drenaje, con abundante salida de material purulento. Se mantuvo un redón aspirativo durante 48 horas.

Se enviaron muestras para cultivo, hemocultivo y anatomía patológica, e inmediatamente se instauró antibioterapia empírica con cloxacilina y cefotaxima intravenosa, cuyas dosis se ajustaron según el peso de la paciente.

Evolución

Hubo una mejoría clínica significativa desde el día siguiente a la intervención, con desaparición de la fiebre, disminución progresiva de la actitud en flexo de cadera izquierda y del estado general de la niña.

Los cultivos fueron positivos para *Staphylococcus aureus* sensible a los antibióticos administrados, según el antibiograma, con lo que se mantuvo la terapia intravenosa con cloxacilina y cefotaxima durante un total de 15 días, y posteriormente amoxicilina-clavulánico por vía oral durante tres semanas más.

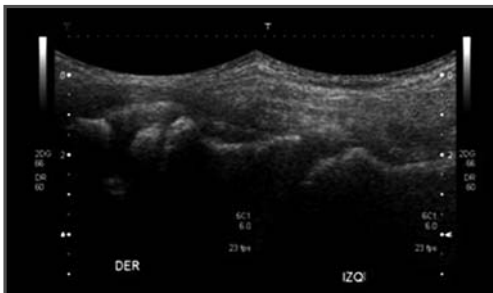


Fig. 1. Ecografía comparativa de ambas caderas. No se objetiva derrame articular ni alteraciones capsulares.

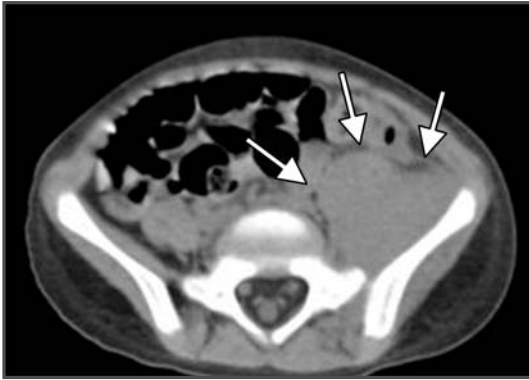


Fig. 2. Imagen axial de la tomografía computarizada abdomino-pélvica sin contraste. Obsérvese la masa a nivel del iliaco izquierdo correspondiente a un absceso de psoas.

Durante el ingreso se realizaron controles seriados de proteína C reactiva, objetivándose una normalización paulatina de su valor, así como del resto de parámetros analíticos.

DISCUSIÓN

El absceso de psoas es una entidad rara y de incidencia desconocida, con una gran variabilidad en su presentación clínica, lo cual puede conducir a error o retraso en el diagnóstico. Frecuentemente se confunde en la población pediátrica con la artritis séptica de cadera¹.

Se clasifica en dos tipos: primarios, cuando no existe otro foco de infección subyacente, el cual muestra su predisposición en niños²; y secundario.

El microorganismo responsable más común es el *S. aureus* y la presentación clínica más frecuente es la cojera y el dolor con la movilización de la cadera. Sin embargo, la variedad en la clínica guarda relación con las múltiples estructuras anatómicas que se relacionan con el psoas y que pueden verse afectadas por compresión o continuidad. Así, puede

debutar con neuropatía del nervio femoral, escoliosis, ciática, irritación vesical, etc. Si a esto le añadimos que el psoas es un músculo de localización profunda y por tanto difícil de explorar, requiere sospecha clínica para su detección precoz.

Los estudios de imagen más efectivos son la ultrasonografía y la TC. La ecografía abdominal es la prueba más empleada de inicio cuando se sospecha un absceso de psoas; sin embargo, presenta el inconveniente de ser poco sensible para identificar abscesos de pequeño tamaño y depende en gran medida de la experiencia del radiólogo que la realiza. La TC es, sin embargo, la técnica de imagen con mayor valor, con una sensibilidad próxima al 100%, dato concordante con otros autores³. La radiografía simple de abdomen tiene escaso valor.

Entre las opciones de tratamiento se describe el drenaje abierto o percutáneo (guiado por ecografía) junto con antibioterapia intravenosa. La duración de la cobertura antibiótica intravenosa es variable⁴ y suele determinarse por el descenso seriado de los valores de la PCR y la VSG.

BIBLIOGRAFÍA

1. Bennet OM, Namnyak SS. Acute septic arthritis of the hip joint in infancy and childhood. *Clin Orthop Rel Res.* 1992; 281: 123-32.
2. Bresee JS, Edwards MS. Psoas abscess in children. *Pediatr Infect Dis J.* 1990; 9: 201-6.
3. Córdoba J, Pigrau C, Pahissa A, Almirante B, Gasser I, Martínez Vázquez JM. Absceso de psoas. Utilidad diagnóstica y terapéutica de la ecografía y de la tomografía computarizada. *Med Clin (Barc).* 1992; 99: 568-70.
4. Song J, Letts M, Monson R. Differentiation of psoas muscle abscess from septic arthritis of the hip in children. *Clin Orthop Rel Res.* 2001; 391: 258-65.



DOLOR CERVICAL IRRADIADO AL MIEMBRO SUPERIOR TRAS UN TRAUMATISMO

**M. Abeal López, L. Arana Ripalta,
Í. Gorostiaga Mendia, A. Izaguirre Zurinaga**

*Servicio de Cirugía Ortopédica y Traumatología
Hospital de Basurto. Bilbao*

SUPERVISIÓN

I. Laucirica Uranga

Tutor de Residentes

CASO CLÍNICO

Anamnesis

Varón de 39 años sin alergias medicamentosas conocidas ni antecedentes médico-quirúrgicos de interés que acudió al Servicio de Urgencias por mareo, diplopía y alteración de la marcha.

Refirió un traumatismo seco en la región cervical de diez días de evolución. A los dos días del traumatismo presentaba dolor cervical irradiado al hombro derecho, por lo que acudió a Urgencias, siendo diagnosticado de contractura de trapecio. Pasados cinco días presentó dolor cervical brusco acompañado de mareos, náuseas y vómitos tras levantar el brazo derecho. Volvió a Urgencias, donde le pautaron más analgesia, con lo que mejoró el cuadro clínico. Tres días después del último episodio, refirió parestesias e hipoestesia en la cara, el brazo y la pierna izquierdas de aparición brusca, y que duró 30 minutos. Tras mejorar se incorporó y presentó parestesias y pérdida de fuerza en la extremidad inferior izquierda, alteración de la pronunciación del lenguaje y diplopía.

Exploración física

Consciente, orientado en tiempo y espacio, lenguaje fluido y bien construido. No presentaba fiebre, ni hipertensión arterial, ni taquicardia. A la exploración neurológica no presentaba focalidad neurológica, con fuerza y sensibilidad de ambas extremidades conservadas. Reflejo plantar extensor bilateral. Resto de la exploración sin interés.

Pruebas complementarias

- Radiografía de tórax: sin hallazgos de interés.
- Tomografía computarizada (TC) craneal: hipodensidad triangular posteroinferior en el hemisferio cerebeloso derecho, en el territorio de la arteria cerebelosa posteroinferior (PICA).
- Eco-doppler de troncos supraaórticos: hallazgos que podían estar en relación con disección de la arteria vertebral derecha.
- Angio-resonancia de troncos supraaórticos y cerebral: disección de la arteria

vertebral derecha, con trombo subagudo en la falsa luz e infarto agudo de PICA derecha (figs. 1 y 2).

Diagnóstico

- Infarto cerebral en el territorio de la PICA derecha.
- Disección de la arteria vertebral derecha traumática.

Tratamiento

Se instauró tratamiento con anticoagulación oral durante seis meses. Actualmente, el paciente se encuentra asintomático y no presenta ninguna complicación.




Fig. 1. Angio-resonancia magnética en la que se observa la disección de la arteria vertebral derecha y un trombo obstruyendo la luz arterial.

DISCUSIÓN

La disección traumática de la arteria vertebral ocurre predominantemente en pacientes entre 30-45 años de edad, y en relación con traumatismos o hiperextensión cervical. Supone el 5% de los accidentes cerebrovasculares (ACV) en pacientes jóvenes. El segmento más afectado es el que va desde C2 hasta la base del cráneo, ya que es el segmento más expuesto.

Hay dos tipos de manifestaciones, locales (cervicalgia, cefalea) e isquémicas (disestesia facial ipsilateral, disartria, disfonía, náuseas, vómitos, mareos, síndrome de Horner, paresia contralateral). El cuadro clínico suele debutar con síntomas locales, por lo que muchas veces es diagnosticado de cervicalgia o cervicobraquialgia. Una o dos semanas más tarde aparecen las manifestaciones isquémicas,

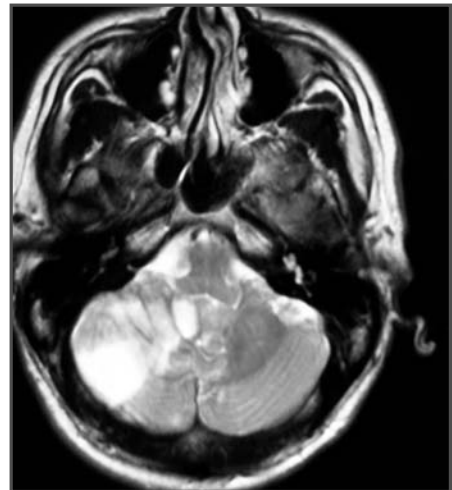


Fig. 2. Resonancia magnética en la que se aprecia un área hiperintensa (zona de isquemia) en la zona posteroinferior del hemisferio cerebeloso derecho.

de las cuales las más características del territorio vértbro-basilar son los mareos y la sensación de inestabilidad.

El tratamiento es la anticoagulación de tres a seis meses, siempre que la disec-ción sea extracraneal y que demostremos

que no existe hematoma cerebral. El pri-mer mes tras el episodio tiene un 2% de recaída, porcentaje que disminuye al 1% en el primer año. El riesgo de sufrir un nuevo episodio es más alto que en la población general hasta aproximadamen-te diez años tras el episodio.



CIFOSIS ANGULAR SECUNDARIA A ENFERMEDAD DE POTT INFANTIL

S. Sedeño López

*Servicio de Cirugía Ortopédica y Traumatología
Hospital Infanta Elena. Huelva*

SUPERVISIÓN

F. J. Sánchez Pérez-Grueso

Jefe de Sección

CASO CLÍNICO

Anamnesis

Paciente de cuatro años de edad de origen ecuatoriano que acudió a consulta por escasa ganancia ponderal en los últimos seis meses y deformidad en cifosis progresiva de la columna dorsal, observada por la familia desde hacía dos años.

Entre los antecedentes personales destacaba una neumonía por *H. influenza* a los nueve meses de edad tratada con antibioterapia en su domicilio, y tratamiento profiláctico a los dos años de edad con isoniazida durante nueve meses por contacto con un familiar de primer grado que padeció una tuberculosis y falleció.

Exploración física

A la exploración presentaba buen estado general, sin fiebre (36 °C), 15 Kg de peso, bien hidratada y perfundida; no se observaban exantemas ni petequias, no adenopatías. Exploración del sistema cardiorrespiratorio y nervioso normal, abdomen blando y depresible, sin masas ni megalias. A la exploración de la columna vertebral se apreciaba cifosis de la columna

dorsal, con impronta de las apófisis espinosas de T7 y T8 sin dolor a la palpación.

Pruebas complementarias

- En la analítica se observó un aumento de leucocitos, sin otras alteraciones asociadas.
- Radiografía de tórax: silueta cardiotorácica dentro de los límites de la normalidad, sin imágenes de infiltrados pulmonares ni adenopatías hiliares o mediastínicas; sin afectación pleural, despegamiento de las líneas paraespinales bilaterales en relación con abscesos paravertebrales.
- Radiografía de la columna dorsal: cifosis angular T5-T9 de 81° (medición según la técnica de Cobb), con destrucción del cuerpo vertebral de T8.
- Resonancia magnética de columna: afectación vertebral dorsal con abscesos paravertebrales y epidurales; se observaba afectación de señal en los cuerpos de T5 a T9, con destrucción de T8, condicionando una marcada cifosis con el vértice centrado en dicha vértebra (fig. 1). Los discos intervertebrales se encontraban respetados. Se observa la presencia

de una gran masa paravertebral bilateral y prevertebral con extensión posterior al espacio epidural. Tras introducir contraste con gadolinio se observó captación periférica de una masa con centro quístico compatible con abscesos de posible origen tuberculoso.

- Ante los resultados de las pruebas de imagen se realizó una prueba de Mantoux, apareciendo a las 48 horas una placa necrótica de 20 mm.

Diagnóstico

- Espondilitis dorsal con absceso paravertebral y prevertebral sin compromiso neurológico de origen tuberculoso (enfermedad de Pott).
- Cifosis dorsal secundaria a infección.

Tratamiento y evolución

La paciente fue ingresada a cargo del Servicio de Infecciosos y la Unidad de Columna pediátrica, que decidieron realizar intervención quirúrgica para el drenaje del absceso y la fijación de la columna.

Se intervino quirúrgicamente realizándose un abordaje por doble vía: por vía ante-

rior se realizaron la toracotomía, la costectomía y la limpieza del foco, con toma de muestras, además de artrodesis anterior de los cuerpos vertebrales de T8-T10 con autoinjerto de costilla y colocación de un tubo torácico. Por vía posterior se realizó la artrodesis T7-T11 con tornillos monoaxiales y dos barras de titanio de 5,5 mm (fig. 2). Posteriormente, se colocó un corsé toracolumbar para la protección de la corrección quirúrgica.

El análisis microbiológico del absceso reveló una cepa tuberculosa resistente a isoniazida y rifampicina, y se inició el tratamiento médico con amikacina, cicloserina, levofloxacino, etambutol y pirazinamida.

Se realizó su seguimiento por parte del Servicio de Infecciosos durante un año, momento en el que se decidió la retirada de la medicación. En las radiografías y la resonancia magnética de columna se observa una corrección de la deformidad y ausencia de masas o abscesos paravertebrales.

DISCUSIÓN

La infección vertebral tuberculosa supone la forma más frecuente de localización

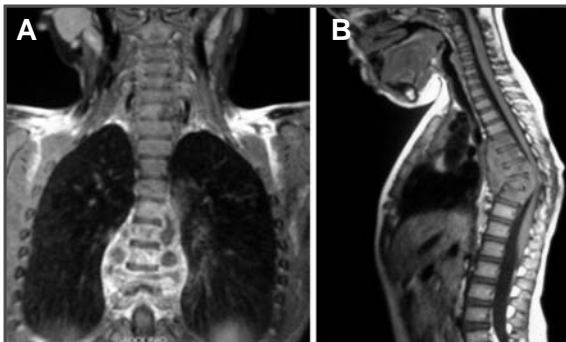


Fig. 1. Resonancia magnética: cortes axial (A) y sagital (B).

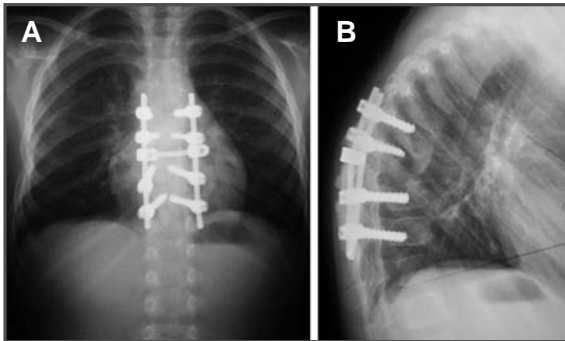


Fig. 2. Radiografías anteroposterior (A) y lateral (B) postoperatorias.

extrapulmonar del *Mycobacterium tuberculosis*¹.

La localización torácica es la más frecuente², y el diagnóstico es difícil por la presentación clínica insidiosa: la mayor parte acude por dolor, a veces acompañado de otras manifestaciones como absceso epidural, cifosis angular (cifosis muy agudas, rígidas y con afectación de pocos segmentos) y lesión neurológica. La formación de un absceso paravertebral de gran tamaño representa un rasgo característico.

La RM es la prueba de elección, ya que ofrece información completa del grado de afectación ósea, partes blandas y compromiso neurológico, y la utilización de contraste permite una mejor visualización de los abscesos.

En países endémicos es suficiente el tratamiento médico específico durante seis meses para la curación de la infección³; la cirugía está indicada de forma absoluta en casos de déficit neurológico, absceso de grandes dimensiones y cifosis o inestabilidad mecánica⁴; en estos casos, la cirugía anterior aislada se muestra insuficiente y puede verse superada ampliamente si se añade un tiempo de artrodesis vertebral posterior instrumentada⁵.

A pesar de la morbilidad potencial del tratamiento, los excelentes resultados aportados en las bibliografías hace aconsejable el tratamiento quirúrgico precoz de la tuberculosis vertebral en la mayoría de los casos.

BIBLIOGRAFÍA

1. Tay BKB, Deckey J, Hu SS. Infections of the spine. *J Am Acad Orthop Surg.* 2002; 10: 188-97.
2. Dobson J. Tuberculosis of the spine. An analysis of the results of the conservative treatment and of the factors influencing the prognosis. *J Bone Joint Surg (Br).* 1951; 33: 517.
3. Medical Research Council working party of tuberculosis of the spine. A comparison of 6 or 9 month course regime of chemotherapy in patients receiving ambulatory treatment or undergoing radical surgery for tuberculosis of the spine. *Indian J Tuberculosis.* 1989; 36 (suppl 1).
4. Moon MS. Tuberculosis of the spine: Controversies and a new challenge. *Spine.* 1997; 22: 1791-7.
5. Upadhyay SS, Sell P, Saji MJ, Bell B, Yau AM, Leon CYC. Seventeen years prospective study of surgical management of spinal tuberculosis in children. *Spine.* 1993; 18: 1704-11.



DOLOR LUMBAR ATRAUMÁTICO EN UN VARÓN DE 53 AÑOS

**F. M. Navarro González, F. Lajara Marco,
M. L. Aguilar Martínez, L. Izquierdo Plazas**

*Servicio de Traumatología y Cirugía Ortopédica
Hospital Vega Baja. Orihuela (Alicante)*

SUPERVISIÓN

V. Mira Viudes

Jefe de Sección

CASO CLÍNICO

Anamnesis

Varón de 53 años con intolerancia a los antiinflamatorios no esteroideos (AINE), ex fumador y con antecedentes quirúrgicos de herniorrafia umbilical y amigdalectomía. Acudió a consultas externas de Traumatología remitido desde el Servicio de Rehabilitación por una lumbalgia recidivante, de comienzo insidioso, de dos años de evolución, sin traumatismo previo y que no mejoraba con tratamiento rehabilitador ni analgésico.

Exploración física

El paciente presentaba dolor lumbar no irradiado centrado en los niveles lumbares altos. No se apreciaba déficit neurológico, motor ni sensitivo en los miembros inferiores. Los reflejos osteotendinosos rotulianos y aquileos se encontraban presentes y simétricos. Conservaba la capacidad para ponerse de puntillas y talones. Pruebas de estiramiento ciático (Lassègue y Bragard) negativas. No presentaba dolor nocturno. No refirió pérdida de peso. No padecía síndrome miccional ni alteración del hábito intestinal.

Pruebas complementarias

- Radiografía simple: en la proyección anteroposterior (AP) se observó una alteración de la estructura ósea del cuerpo vertebral, caracterizada por un área lítica central con trabeculado óseo tosco, marginado por un reborde esclerótico que podría corresponder con la imagen clásica de “vértebra en marco” a nivel de L1 (fig. 1). En la proyección lateral y al mismo nivel observamos esclerosis de todo el cuerpo, que podría corresponder a una “vértebra en marfil” (fig. 1), con ligero aumento de los diámetros anteroposterior y lateral.
- Radiografía simple de tórax: sin hallazgos patológicos. Se solicitó como parte de la batería diagnóstica en el algoritmo diagnóstico de la “vértebra en marfil”.
- Analítica (hemograma, coagulación y bioquímica), velocidad de sedimentación globular (VSG), proteína C reactiva (PCR), niveles séricos de calcio y fósforo, vitamina D y fosfatasa alcalina (FA): todo dentro de los valores normales. Marcadores tumorales con antígeno prostático específico (PSA) negativos. Inmunolectroforesis en sangre y orina negativos.

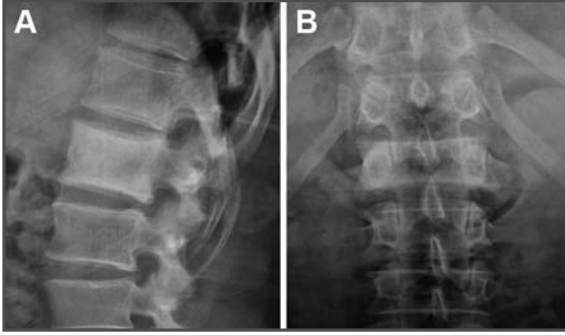


Fig. 1. A. Radiografía lateral lumbar donde observamos esclerosis del cuerpo vertebral de L1, “vértebra en marfil”. B. Radiografía anteroposterior lumbar donde se aprecia un reborde esclerótico con un área lítica central, imagen de “vértebra en marco”.

- Estudio gammagráfico óseo: se apreciaba hipercaptación difusa en L1, tanto en el cuerpo como en la apófisis espinosa, con forma de “copa de champagne” o “cabeza de ratón Mickey” (fig. 2) indicativo de probable enfermedad de Paget monostótica. No se identificaron otros focos de captación en el resto del esqueleto.
- Resonancia magnética (RM) lumbar: observamos alteración de la señal hipointensa en T1, T2 y en STIR, en el cuerpo vertebral de L1 que afectaba a arco posterior. No se observaron masas de partes blandas ni imágenes de conflicto radicular o tecal.

Diagnóstico

Dada la imagen típica de “vértebra en marfil”, con aumento de los diámetros anteroposteriores y laterales de la vértebra en la radiografía y los hallazgos de la gammagrafía, llegamos al diagnóstico de enfermedad de Paget monostótica en L1 tras descartar otros procesos como linfoma, metástasis ósea e infecciones osteoarticulares.

Tratamiento

Se comenzó con tratamiento farmacológico sintomático¹. Se decidió iniciar tratamiento con bifosfonatos.

Evolución

Tras seis meses de tratamiento, el paciente es seguido de forma ambulatoria en consultas externas, tanto de Reumatología como de Traumatología y Cirugía Ortopédica, con buena evolución clínica. El paciente se encuentra pendiente de la realización de pruebas de imagen para la monitorización de la respuesta al tratamiento.

DISCUSIÓN

La “vértebra en marfil” se puede presentar como un hallazgo casual en pacientes asintomáticos o encontrarse durante el estudio de una raquialgia. La importancia radica en que en su diagnóstico diferencial se hallan desde entidades benignas hasta neoplasias con un pronóstico ominoso.

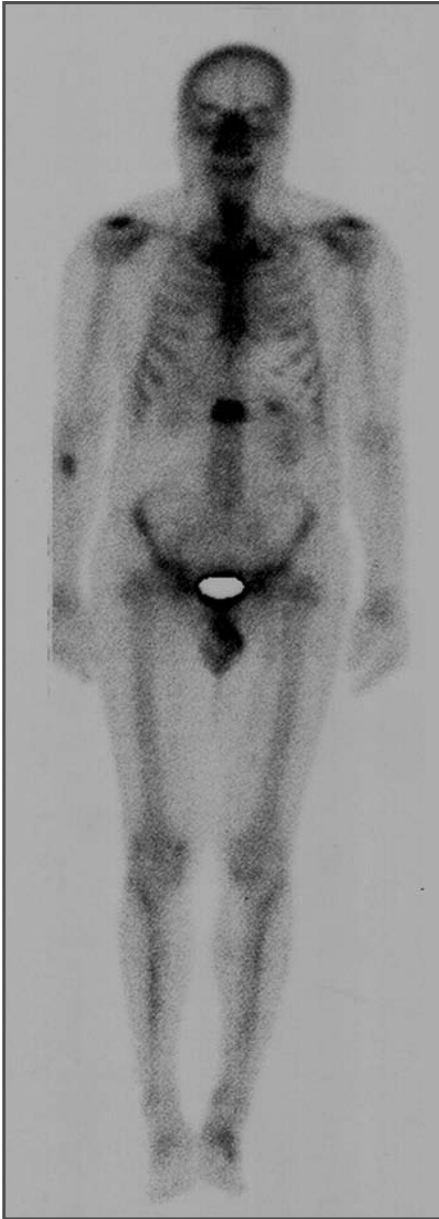

Fig. 2. Imagen (cuerpo completo) del estudio gammagráfico óseo: lesión en L1 con forma de "copa de champagne" o "cabeza de ratón Mickey".

En adultos, el diagnóstico diferencial se centra en la enfermedad de Paget, el linfoma, las metástasis óseas y las infecciones osteoarticulares². En el linfoma suele haber más de una vértebra afectada, siendo el aspecto radiológico más denso y amorfo, que puede sobrepasar los márgenes e ir asociado a partes blandas. Las metástasis se caracterizan por ser lesiones más heterogéneas y asociar síntomas sistémicos. En la osteomielitis es típica la afectación discal y raramente afecta a una sola vértebra^{2,3}.

La enfermedad de Paget ósea es una patología de causa desconocida que afecta al 3-4% de la población mayor de 40 años, sobre todo al esqueleto axial y la pelvis. Se caracteriza por un remodelamiento óseo excesivo y anormal⁴. Uno de cada diez casos es de localización focal monostótica.

La presencia de dolor óseo, articular o radicular es indicación absoluta de tratamiento farmacológico. Los fármacos utilizados en la actualidad son los bifosfonatos⁵.

BIBLIOGRAFÍA

1. Klein G, Parvizi J. Surgical manifestations of Paget's disease. *J Am Acad Orthop Surg.* 2006; 14: 577-86.
2. Graham TS. The ivory vertebra sing. *Radiology.* 2005; 235: 614-5.
3. Tolchinsky Wiesen G, García Melchor E, Olivé Marqués A. Vértebra de marfil. *Semen Fund Esp Reumatol.* 2006; 7: 117-20.
4. Resnick D, Kransdorf MJ. Enfermedad de Paget. En: Resnick D, Kransdorf MJ (eds.). *Huesos y articulaciones en imágenes radiológicas.* Madrid: Elsevier España; 2006. p. 587-600.
5. Siris ES, Lyles KW, Singer FR, Meunier PJ. Medical management of Paget's disease of bone: indications for treatment and review of current therapies. *J Bone Mineral Res.* 2007; 21: 94-8.



TORTÍCOLIS PROGRESIVA TRAS UN TRAUMATISMO CERVICAL LEVE

**L. Malo Finestra, L. Castán Bellido,
C. Velázquez Acón, C. García Gutiérrez**

*Servicio de Traumatología y Cirugía Ortopédica
Hospital Clínico Universitario Lozano Blesa. Zaragoza*

SUPERVISIÓN

J. Albareda Albareda

Tutor de Residentes

CASO CLÍNICO

Anamnesis

Varón de 12 años sin antecedentes médico-quirúrgicos de interés. Fue atendido en el Servicio de Urgencias por presentar, tras un traumatismo banal en el raquis cervical, tortícolis de 15 días de evolución y carácter progresivo a pesar del tratamiento instaurado por su pediatra con antiinflamatorios no esteroideos y relajantes musculares.

Exploración física

El paciente presentaba intenso dolor cervical, actitud en flexión lateral del cuello y rotación hacia el hombro contralateral, contractura severa del músculo esternocleidomastoideo, abolición de la movilidad activa del cuello e imposibilidad de restablecer la posición neutra de forma pasiva. La exploración neurológica era normal.

Pruebas complementarias

- En el estudio radiológico simple del raquis cervical no se observaban fracturas ni anomalías congénitas; en la pro-

yección transoral de odontoides se apreciaba una leve asimetría de las masas laterales del atlas respecto a la odontoides. La interpretación de las imágenes era dificultosa por la posición del cuello.

- La resonancia magnética nuclear craneal y cervical excluía la existencia de patología de la fosa posterior y alteraciones medulares, pero no aportaba más información.
- Se realizó una tomografía computarizada con reconstrucción tridimensional bajo anestesia general, en la que se identificaba una suluxación rotatoria atlanto-axoidea sin desplazamiento anterior del atlas (tipo I de Fielding) (fig. 1).

Diagnóstico

Subluxación rotatoria atlanto-axoidea.

Tratamiento

Al ingreso, ante la sospecha diagnóstica de subluxación rotacional C1-C2, se instauró tratamiento con fronda de tracción cervical continua, antiinflamatorios y relajantes musculares, a pesar del cual no se objetivaron cambios en la clínica dolo-

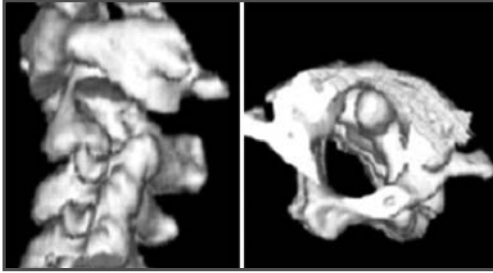


Fig. 1. Tomografía computarizada: reconstrucción tridimensional en la que se observa subluxación rotatoria atlanto-axoidea.

rosa ni en la exploración física, por lo que tras obtener la confirmación diagnóstica mediante las pruebas de neuroimagen se decidió colocar un halo torácico bajo anestesia general. Una vez el paciente anestesiado, con manipulación suave se consiguió la movilidad pasiva del cuello hasta límites normales, tras la alineación satisfactoria del raquis cervical se colocó el halo torácico.

Evolución

Tras la colocación del halo, la clínica dolorosa fue cediendo paulatinamente. Se realizaron radiografías simples y una tomografía computarizada de control, comprobando la correcta reducción de la luxación (fig. 2).

Tras doce semanas de inmovilización cervical se retiró el halo torácico, la movilidad

pasiva era completa y mantenía correctamente la alineación. Se colocó un collarín rígido durante cuatro semanas más.

En la actualidad, transcurridos diez meses desde la lesión, el paciente se encuentra asintomático, la movilidad activa del cuello es completa y realiza vida normal.

DISCUSIÓN

La subluxación rotatoria atlanto-axoidea es una patología poco frecuente. La mayoría de los casos se presentan en la infancia en forma de tortícolis que no mejora pese al tratamiento médico¹. Es infrecuente la aparición de síntomas neurológicos². Se asocia a traumatismos cervicales de poca intensidad, infecciones y cirugías rinofaríngeas, síndrome de Down y síndrome de Marfan².

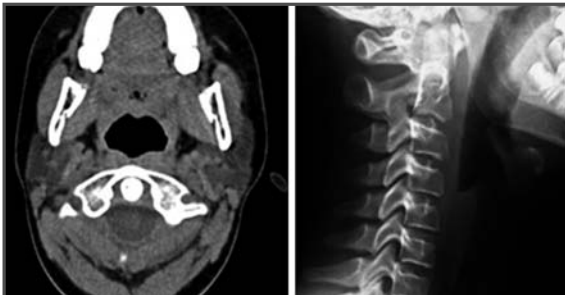

Fig. 2. Tomografía computarizada y radiografía de control: reducción de la subluxación rotatoria C1-C2.

La radiología simple puede mostrar la masa lateral el atlas por delante de la apófisis odontoides y asimetría de las masas del atlas respecto a la odontoides en la proyección transoral, pero la interpretación de las imágenes es difícil. El diagnóstico de confirmación se obtendrá mediante tomografía computarizada, que permitirá además clasificar la lesión según Fielding (en función del desplazamiento anteroposterior del atlas)^{1,3}.

En la mayoría de los casos agudos y subagudos (menos de tres meses de evo-

lución) se consiguen resultados satisfactorios mediante la reducción cerrada e inmovilización con una ortesis cervicotorácica durante tres meses⁴. Cuando la luxación es irreductible de forma cerrada o se presentan recurrencias estará indicada la reducción abierta y artrodesis atlantoaxial^{2,4}.

Los tipos III y IV de Fielding y la evolución mayor de tres meses se consideran factores de riesgo para la recurrencia y la irreductibilidad^{1,3}.

BIBLIOGRAFÍA

1. Parikh SN, Crone KR, Crawford AH. Chronic atlantoaxial rotatory fixation with anterolisthesis: case report. *J Trauma*. 2004; 57: 392-5.
2. Subach BR, McLaughlin M, Albright A. Current management of pediatric atlantoaxial rotatory subluxation. *Spine*. 1998; 23: 2174-9.
3. Kim YS, Lee JK, Moon SJ, Kim SH. Post-traumatic atlantoaxial rotatory fixation in an adult. A case report. *Spine*. 2007; 32: 682-7.
4. Pang D, Li V. Atlanto-axial rotary fixation. *Neurosurg*. 2005; 57: 954-72.



NIÑA DE DIEZ AÑOS QUE SUFRE UN MECANISMO DE FLEXIÓN DISTRACCIÓN TORACOLUMBAR TRAS UN ACCIDENTE DE TRÁFICO

**H. J. Figueiredo González, S. M. Mota Blanco,
S. J. Sánchez Gutiérrez, J. A. Rubio Torres**

*Servicio de Cirugía Ortopédica y Traumatología
Hospital Universitario. Getafe (Madrid)*

SUPERVISIÓN

J. Pizones Arce

Tutor de Residentes

CASO CLÍNICO

Anamnesis

Niña de diez años de edad, sin antecedentes médicos ni quirúrgicos de interés, trasladada estable hemodinámicamente desde su hospital de referencia tras sufrir un accidente de tráfico. Sufrió un traumatismo de columna dorsolumbar con mecanismo de flexión-distracción tras un impacto desde atrás en un coche estático. La paciente se presentó consciente, estable y con clínica de intenso dolor en charnela toracolumbar, sin déficit neurológico distal.

Exploración física

Paciente consciente y orientada témporo-espacialmente. Exploración neurológica central normal. No ingurgitación yugular, pulsos carotídeos rítmicos y sin soplos, auscultación cardiaca y pulmonar sin hallazgos patológicos. Taquipneica con dolor a la inspiración profunda. Abdomen blando y depresible, sin masas ni megalias, con ruidos hidroaéreos positivos.

Presentaba tumefacción dorsal baja y apofisalgia de D9-L1 con contractura muscular paravertebral derecha dolorosa.

Masa muscular de miembros inferiores eutrófica, con tono muscular conservado, con sensibilidad y motricidad conservada (5/5), reflejos osteotendinosos rotuliano y aquileo bilaterales vivos y simétricos. Reflejo cutáneo plantar flexor bilateral. Reflejos cutáneos abdominales conservados. Tono de esfínter anal conservado. Doble continente. Frankel E.

Pruebas complementarias

- Radiografía anteroposterior y lateral de columna dorsolumbar: se aprecian fracturas vertebrales de D10-D12 con cifosis regional y aumento de la distancia de la espinosas.
- Tomografía computarizada (TC): fractura de la apófisis transversa de D9, fractura del borde anterior del cuerpo de D9, fractura estallido de D10 con ligera retropulsión a canal, fractura del cuerpo de D11 conminuta con retropulsión de un fragmento de muro posterior del 10% y estallido de D12 con retropulsión de muro posterior de 15%. Rotura por distracción de la espinosa de D10 con rotura de sus articulares y luxación anterior sobre D11.

• Resonancia magnética (RM) con supresión grasa: rotura parcial del ligamento supraespinoso de D9. Fractura tipo *chance* de flexión-distracción en nivel D10-D11, con fractura de la apófisis espinosa y porción inferior de ambas apófisis articulares de D10, luxación ventral de las facetas articulares interapofisarias posteriores bilaterales y listesis de D10 sobre D11, rotura del complejo ligamentoso posterior con estenosis secundaria del canal raquídeo en 30-40%, sin rotura del ligamento supraespinoso. Fractura del cuerpo D10 con rotura parcial del ligamento longitudinal posterior. Fractura multifragmentaria de cuerpo de D11 cifosis secundaria de 23° y rotura del ligamento longitudinal anterior. Médula espinal deformada discretamente en su porción ventral a nivel D10-D11, sin lesiones intramedulares. Fractura de D12 con fragmento pósterosuperior interpedicular levemente desplazado. Contusión ósea del cuerpo de L1 y D4-D7 (fig. 1).

Diagnóstico

Fractura-luxación de vértebras dorsales D10-D11, sin déficit neurológico asociado.

Tratamiento

Se decidió recurrir al tratamiento quirúrgico, donde bajo anestesia general y antibioterapia profiláctica, en decúbito prono, se realizó abordaje en la línea media dorso-lumbar. Los hallazgos anatómicos intraoperatorios verificaron la rotura del ligamento supraespinoso D8-D9; la laxitud de ligamento interespinoso D9-D10; y la desinserción del ligamento supraespinoso, rotura completa del ligamento interespinoso, ligamento amarillo y arco posterior D10-D11.

Se realizó la reducción de la luxación tras facetectomía inferior de D10, y la instrumentación posterior desde D7 hasta L2 mediante un sistema híbrido de ganchos proximales y tornillos distales, moldeando la barra al plano fisiológico. Se realizó una decorticación *in situ* y fusión con injerto local.

Durante el acto operatorio, la paciente mantuvo cifras de saturación de oxígeno de 100%, con ventilación mecánica y parámetros regulados: FiO₂ 60%, Vt 540 ml, Fr 12 rpm, hipotensión controlada, requiriendo la transfusión de una unidad

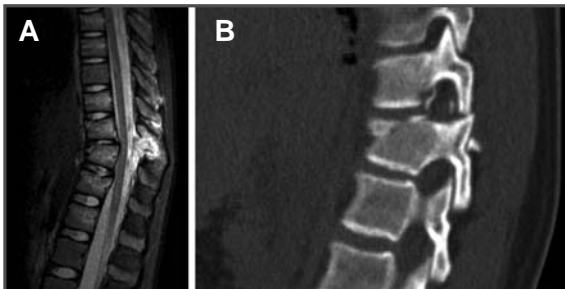

Fig. 1. Resonancia magnética (A) y tomografía computarizada (B) de columna dorsolumbar evidenciando la fractura del cuerpo de D10 y D11, luxación facetaria D10-D11 y rotura del sistema ligamentario posterior.

de concentrado de hemafíes. Se administró durante la inducción anestésica (fig. 2).

Evolución

La paciente se mantiene hemodinámicamente estable, con buen control del dolor con analgesia intravenosa y antibioterapia (tres dosis postoperatorias). Se permitió la bipedestación y la marcha al cuarto día de postoperatorio. Comenzó la escolarización a la tercera semana, y en la revisión del primer trimestre no presentaba dolor y mantiene una actividad normal con reposo deportivo.

DISCUSIÓN

Las fracturas-luxaciones de columna toracolumbar en la edad pediátrica son raras¹, se asocian a traumatismos de alta energía y frecuentemente conllevan lesión medular. Los casos descritos en la literatura médica²⁻³ sin lesión medular son poco frecuentes. Uno de los factores por el cual no se produce déficit neurológico, como ocurre en nuestro caso, es la descompresión espontánea de los elementos del arco posterior tras la fractura del mismo²⁻³.

Existen varias clasificaciones para las fracturas vertebrales, actualmente estamos utilizando la propuesta por Vaccaro⁴, que tiene en cuenta tres aspectos, la morfología de la fractura, la afectación neurológica y la estabilidad ligamentosa, asignando así una puntuación según la severidad de la lesión.

Para su valoración es fundamental el diagnóstico mediante resonancia magnética con supresión grasa en secuencias *fat-sat* y *stir*. Con estas secuencias se han descubierto inestabilidades del complejo posterior no detectadas con la radiografía convencional y la tomografía computarizada, lo que ha supuesto un distinto enfoque de los niveles que se han de fijar⁵. En nuestro caso hizo que la extensión de la artrodesis instrumentada fuera tan extensa, al descubrir una rotura del ligamento supraespinoso dos niveles por encima de la luxación vertebral, así como un edema vertebral dos cuerpos por debajo del nivel luxado sugerente de fractura vertebral. El tratamiento quirúrgico recomendado es la reducción cuidadosa de la fractura evitando el cizallamiento medular y alineación e instrumentación por vía posterior en la mayoría de los casos⁴.

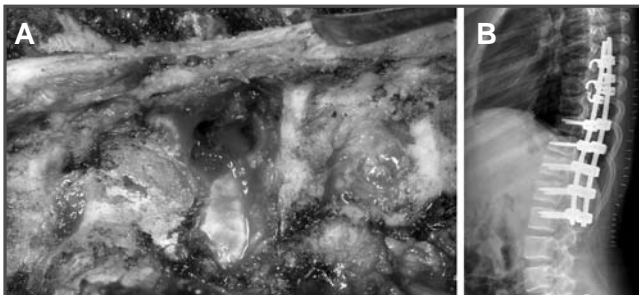


Fig. 2. A. Imagen intraoperatoria que demuestra luxación facetaria D10-D11 y rotura del ligamento interespinoso y ligamento amarillo. B. Radiografía postoperatoria con instrumentación posterior D7-L2.

BIBLIOGRAFÍA

1. Loder RT, Hensinger RN. Fracturas de la columna torácica y lumbar. En: Rockwood and Wilkins, Fracturas en el niño. Madrid: Marban; 2003. p. 847-82.
2. Hsieh CT, Chen GJ, Wu CC, Su YH. Complete fracture-dislocation of thoracolumbar spine without paraplegia. Am J Emerg Med. 2008; 26: 633.
3. Pérez Núñez MI, Izquierdo E, Noriega M. Fracturas luxaciones vertebrales sin lesión neurológica. A propósito de tres casos. Rev Ortop Traumatol. 1992; 36: 584.
4. Vaccaro AR, Lehman RA Jr, Hurlbert RJ, Anderson PA, Harris M, Hedlund R, et al. A new classification of thoracolumbar injuries: the importance of injury morphology, the integrity of the posterior ligamentous complex, and neurologic status. Spine. 2005; 30: 2325-33.
5. Oner FC, Van Gils APG, Faber AJ, Dhert WJ, Verbout AJ, et al. Some complications of common treatment schemes of thoracolumbar spine fractures can be predicted with magnetic resonance imaging. Spine. 2002; 27: 629-36.



PROGRESIÓN DE LA DEFORMIDAD TRAS ARTRODESIS POSTERIOR INSTRUMENTADA EN UNA ESCOLIOSIS DORSAL EN UNA PACIENTE CON SÍNDROME DE LARSEN

**A. Mardomingo Alonso, A. Touza Fernández,
P. Aragonés Maza, S. J. Sánchez Gutiérrez**

*Servicio de Cirugía Ortopédica y Traumatología
Hospital Universitario. Getafe (Madrid)*

SUPERVISIÓN

J. Pizones Arce

Tutor de Residentes

CASO CLÍNICO

Anamnesis

Paciente mujer de 11 años y 6 meses en la que se objetivó progresión de la deformidad dorsal, habiendo sido intervenida de artrodesis instrumentada desde T4 a T10 por vía posterior hacía ocho meses por curva dorsal izquierda.

La paciente fue diagnosticada de síndrome de Larsen tras el nacimiento, con afectación cardiovascular (dilatación aórtica, prolapso mitral, ductus persistente y trastornos de la conducción) y musculoesquelética (pie zambo, luxación bilateral de rótulas y escoliosis dorsal). Preciso cirugía para la corrección del pie zambo y para la estabilización de las articulaciones femoropatelares.

A los 9 años y 7 meses de edad, se observó una progresión de la curva, presentando en este momento un Cobb 50° (T5-T11) y un desequilibrio coronal de 3 cm a la derecha (fig. 1), una cifosis dorsal T1-T12 de 35°. Los *bending-test* torácicos corregían hasta los 33° (T5-T11), demos-

trando una flexibilidad del 34%. El estadio de Risser era de 0 y tenía el cartílago trirradiado abierto. No había tenido la menarquía.

Ante la perspectiva de una mayor progresión de la curva, se decidió realizar una corrección por vía posterior empleando una instrumentación con ganchos y barras de acero de 6,35 mm, añadiendo osteotomías apicales. La corrección resultante en el plano coronal fue a 20° (60%) y un desequilibrio de 1,5 cm a la derecha (fig. 1), y en el plano sagital se obtuvo una cifosis T1-T12 de 60° y un desequilibrio posterior de 2 cm. La inclinación de la vértebra superior e inferior instrumentada resultó de 15° y 10° respectivamente.

Exploración física

A lo largo del seguimiento postquirúrgico se objetivó una progresión de la giba torácica izquierda, así como una progresión de la curva dorsal y un desequilibrio coronal hacia la derecha de 3 cm en el test de la plomada. Además, presentaba un hombro izquierdo elevado.

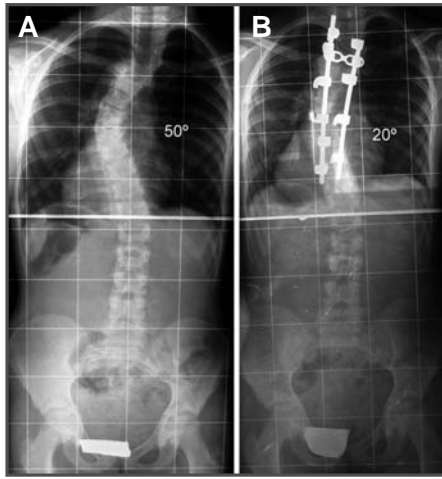


Fig. 1. A. Telerradiografía preoperatoria a los 9 años y 7 meses con curva dorsal de 50° con trirradiado abierto y Risser 0. Rotación de 20°. B. Telerradiografía a los tres meses postquirúrgicos: corrección de la curva de 20°.

Pruebas complementarias

Las pruebas complementarias se realizaron dos años y dos meses tras la cirugía.

- Telerradiografías en el plano coronal (fig. 2): curva torácica izquierda (T5-T11) Cobb de 48°. Desequilibrio coronal de 3,2 cm a la derecha. Inclinación de la vértebra superior e inferior instrumentada de 9° y 20° respectivamente. Risser 0. Trirradiado abierto.
- Telerradiografías en el plano sagital: la cifosis dorsal T1-T12 de 70° con un desequilibrio posterior de 3 cm.
- Pruebas de función pulmonar: espirometría de características normales.
- Resonancia magnética: descartó patologías asociadas.

Diagnóstico

Fenómeno de Crankshaft o del cigüeñal.

Tratamiento

El objetivo de la intervención fue doble: corregir la deformidad y evitar la progresión de la curva artrodesada, ya que la paciente tenía aún potencial de crecimiento. Se realizó corrección mediante doble vía:

- Vía anterior: toracotomía izquierda realizando discectomías de T5-T6 a T9-T10 y artrodesis anterior empleando la sexta costilla como injerto autólogo.
- Vía posterior: retirada de instrumental pediátrico y artrodesis posterior con instrumentación de ganchos y barras de acero de 6,35 mm T4-T12.

Evolución

La paciente evolucionó favorablemente tras el postoperatorio. Radiográficamente (fig. 2) se corrigió la curva a 20° (corrección del 58%), con equilibrio coronal de 1 cm a la derecha.

DISCUSIÓN

El fenómeno de Crankshaft¹ es la progresión de la deformidad en curvas escolióticas artrodesadas por vía posterior (en ausencia de pseudoartrosis) es debida al potencial de crecimiento anterior vertebral. Esto provoca un crecimiento asimétrico entre la concavidad y la convexidad que origina una rotación de la columna anterior alrededor del eje de fusión posterior, produciendo lordoescoliosis².

La incidencia de este fenómeno varía entre el 15% y el 30% dependiendo de las

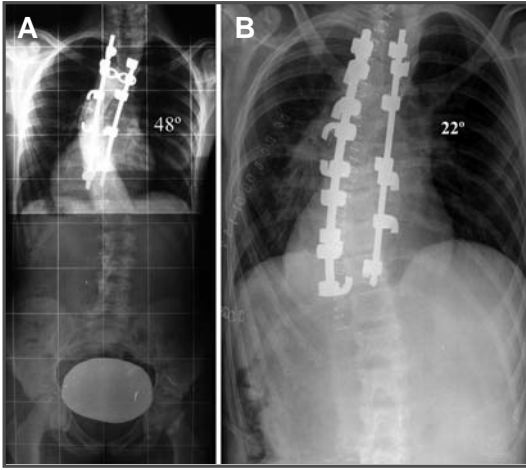


Fig. 2. A. Telerradiografía anteroposterior a los 11 años y 6 meses, se mide una curva dorsal izquierda de 48° y un desequilibrio de 3,2 cm. El cartílago trirradiado está abierto y el Risser es de 0. B. Telerradiografía postoperatoria tras artrodesis anterior y artrodesis posterior T4-T12. Corrección coronal a 22°.

series³. Kesling y Winter³ encontraron una correlación positiva con la edad precoz y la magnitud de la curva principal.

El potencial de crecimiento es el principal factor predictivo de este fenómeno. Sanders⁴ observó que no todos los pacientes con el cartílago trirradiado abierto sufrían este fenómeno, pero sí todos aquellos intervenidos antes o durante el pico de crecimiento rápido. El mejor indicador del inicio del pico de crecimiento se calcula al llegar a un determinado estadio evolutivo en la maduración de las falanges.

Para prevenir la aparición de este fenómeno se han propuesto dos opciones. Un moldeado del plano sagital a cifosis que proteja la rotación vertebral que se produce por el efecto de *coupling* de la lordosis torácica o una fusión anterior². Además de esto, hay autores que defienden que con el empleo de instrumentaciones posteriores segmentarias más rígidas protegerían contra la progresión de la deformidad aún en pacientes esqueléticamente inmaduros⁵.

BIBLIOGRAFÍA

1. Dubousset J, Herring JA, Shufflebarger H. The crankshaft phenomenon. *J Pediatr Orthop*. 1989; 9: 541-50.
2. Dubousset J. The pediatric spine: principles and practice. En: Weinstein SL (ed.). *Three-dimensional analysis of the scoliotic deformity*. Lippincott Williams & Wilkins; 1994.
3. Kesling K, Lonstein J, Denis F, Winter R. The crankshaft phenomenon after posterior spinal arthrodesis for congenital scoliosis: A review of 54 patients. *Spine*. 2003; 28: 267-71.
4. Sanders J. Prediction of the crankshaft phenomenon by peak height velocity. *Spine*. 1997; 22: 1352-6.
5. Burton D, Asher M. Scoliosis correction maintenance in skeletally immature patients with idiopathic scoliosis. Is anterior fusion really necessary? *Spine*. 2000; 25: 61-8.



FRACTURA EN “H” DE SACRO CON LISTESIS TRAUMÁTICA GRADO V EN UN PACIENTE QUE SUFRIÓ UNA CAÍDA

**S. Rincón Cardoso,
J. Jiménez Baquero, J. A. Sánchez Gómez**

*Servicio de Cirugía Ortopédica y Traumatología
Hospital Universitario Virgen del Rocío. Sevilla*

SUPERVISIÓN
F. J. Serrano Escalante

Médico Adjunto

CASO CLÍNICO

Anamnesis

Paciente varón de 27 años que sufrió una precipitación desde 12 metros de altura durante la práctica deportiva con traumatismo pélvico. Fue atendido por los Servicios de Emergencia y trasladado para su estabilización a un centro comarcal, desde donde fue remitido a nuestro hospital. Como antecedentes personales de interés destaca que fue sometido a una herniorrafia inguinal a los 14 años de edad.

Exploración física

El paciente presentaba estabilidad hemodinámica, dolor a nivel de la cintura pelviana e impotencia funcional en el miembro inferior izquierdo. A la exploración neurológica presentaba hipoalgesia e hipoestesia “en silla de montar”, sensibilidad artrocinética conservada en los miembros inferiores y contracción anal hipotónica. Los reflejos rotulianos estaban presentes y los aquileos ausentes.

Pruebas complementarias

Radiografía simple anteroposterior de pelvis, lateral de sacro y tomografía computarizada pélvica (fig. 1).

Diagnóstico

Fractura en “H” de sacro, con listesis traumática S1-S2 grado V de Meyerding; fractura no desplazada del acetábulo izquierdo y tuberosidad isquiática izquierda; síndrome de cola de caballo.

Tratamiento

En junio del año 2008 se realizó la estabilización por vía posterior con instrumentación lumbopélvica mediante sistema de tornillos pediculares, barras y placas iliacas, con adición de autoinjerto óseo. Se practicó una laminectomía subtotal de S1 y liberación de las raíces S1 y S2. Se añadió osteosíntesis percutánea con dos tornillos canulados iliacosacros de 8 mm de diámetro, de 85 y 90 mm de longitud (fig. 2). Se decidió realizar tra-

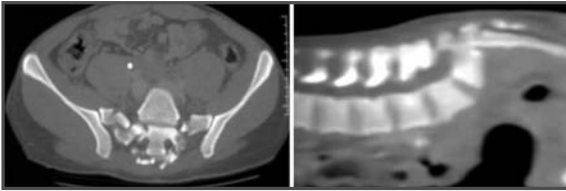


Fig. 1. Imágenes de la fractura-luxación lumbopélvica obtenidas mediante tomografía computarizada (cortes sagital y axial).

tamiento conservador de la fractura de acetábulo e isquion.

Evolución

La evolución del paciente fue favorable durante los primeros días postquirúrgicos, retirándose los drenajes a las 48 horas. Diez días después de la intervención presentó un cuadro clínico de cefaleas que hizo sospechar la posibilidad de una fístula de líquido cefalorraquídeo; dicho cuadro se autolimitó sin precisar medidas adicionales.

Apareció asimismo un cuadro febril, que fue valorado por el Servicio de Medici-

na Interna, que diagnosticó una pielonefritis nosocomial, la cual fue tratada mediante antibioterapia.

De forma simultánea, el paciente fue valorado por el Servicio de Rehabilitación para su reeducación esfinteriana, presentando ausencia de sensación de llenado vesical, así como de sensaciones predefecatoria y defecatoria; fue entrenado en un programa de autosondaje y derivado a la Unidad de Lesionados Medulares.

Un mes tras la intervención quirúrgica el paciente fue dado de alta, derivándose a otro centro para completar su rehabilitación de forma ambulatoria. Se dejó en

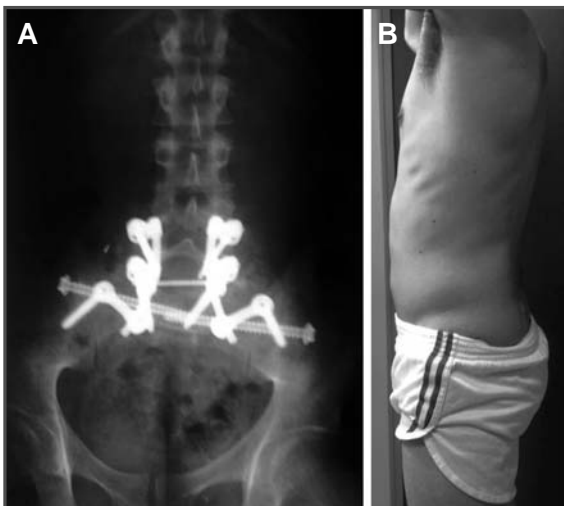


Fig. 2. A. Radiografía de control postquirúrgica. B. Aspecto actual del paciente.

descarga tres meses, autorizando la sedestación con uso de corsé lumbosacro. Se realizaron revisiones mensuales los tres primeros meses, y luego trimestrales. A los tres meses se comenzó la deambulación asistida.

Actualmente el paciente no presenta dolor residual en reposo ni en las actividades de la vida diaria; es capaz de deambular sin asistencia, camina sin dificultades distancias de 1-1,5 kilómetros, sin cojera subjetiva, y ha iniciado actividad deportiva suave (trote), si bien ésta se está viendo limitada por las molestias causadas por la protrusión de uno de los tornillos del sistema. Las heridas quirúrgicas presentan una evolución excelente. Desde el punto de vista neurológico persisten las parestesias limitadas al área urogenital, se ha recuperado la función vesical y parcialmente la función sexual, que mejora progresivamente. El paciente tiene hoy día un esfínter anal continente, aunque precisa microenemas para estimular la defecación.

DISCUSIÓN

Las fracturas de sacro que afectan a la zona central (zona III) son lesiones poco frecuentes^{1,2} asociadas a traumatismos de alta energía (precipitación, accidentes de tráfico) y a lesiones del marco anterior de la pelvis. Pueden presentar trazos longitudinales y/o transversales, y provocan

con gran frecuencia déficits neurológicos concomitantes. Los patrones que presentan trazo horizontal (fracturas en “U”, en “H”, en “Y” y en “lambda”) son los menos frecuentes dentro de este grupo.

Denis las clasificó según el desplazamiento en tres tipos¹: fracturas con angulación en flexión, flexión con desplazamiento posterior del fragmento proximal y fracturas en extensión con desplazamiento anterior del fragmento proximal. Todas estas lesiones han recibido diferentes denominaciones descriptivas en la literatura médica: disociación espondilopélvica³, intrusión intrapélvica de columna lumbosacra o espondiloptosis traumática⁴.

Para su diagnóstico se requiere un alto nivel de sospecha, radiografías simples de pelvis (signo del escalón en la anteroposterior) y lateral de sacro; se recomienda la tomografía computarizada con reconstrucción en 3D².

El tratamiento es controvertido; se aboga actualmente por la descompresión neurológica, la reducción abierta y la fijación interna con un diseño de osteosíntesis triangular⁵, que combina distracción lumbopélvica (componente vertical) sobre un soporte horizontal (tornillos iliacosacros). En el presente caso hemos seguido este patrón, con excelentes resultados funcionales.

BIBLIOGRAFÍA

1. Ebraheim NA, Biyani A, Salpietro P. Zone III fractures of the sacrum: a case report. *Spine*. 1996; 21: 2390-6.
2. Hessmann M, Degreif J, Mayer A, Atahi S, Rommens PM, et al. Transverse sacral fracture with intrapelvic intrusion of the lumbosacral spine: case report and review of the literature. *J Trauma*. 2000; 49: 754-7.
3. Bents RT, France JC, Glover JM, Kaylor KL, et al. Traumatic spondylopelvic dissociation: a case report and literature review. *Spine*. 1996; 21: 1814-9.
4. Hanley EN, Knox BD, Ramasastry S, Moossy J. Traumatic lumbopelvic spondyloptosis, a case report. *J Bone and Joint Surg (Am)*. 1993; 75-A: 1695-8.
5. Schildhauer T, Ledoux W, Chapman J, et al. Triangular osteosynthesis and iliosacral screw fixation for unstable sacral fractures: a cadaveric and biomechanical evaluation under cyclic loads. *J Orthop Trauma*. 2003; 17: 22-31.



MUJER DE 28 AÑOS CON ODINOFAGIA Y DOLOR CERVICAL

**L. Casanova Mora, L. Font Vizcarra,
E. Muñoz Mahamud, V. J. López Pérez**

*Servicio de Cirugía Ortopédica y Traumatología
Instituto Clínico de Especialidades Médicas y Quirúrgicas (ICEMEQ)
Hospital Clínic i Universitari. Barcelona*

SUPERVISIÓN

A. Combalía Aleu

Médico Adjunto

CASO CLÍNICO

Anamnesis

Mujer de 28 años de origen paquistaní, que acudió al Servicio de Urgencias por odinofagia y trismus, con un cuadro clínico asociado de cervicalgia de cuatro meses de evolución. Fue visitada por el Servicio de Otorrinolaringología (ORL). Con el diagnóstico de absceso periamigdalario izquierdo, se realizó punción y evacuación de líquido purulento, con mejoría inmediata de la clínica. Se inició tratamiento antibiótico empírico. La paciente acudió nuevamente al Servicio de Urgencias dos semanas después, con reaparición y acentuación de la odinofagia y la cervicalgia.

Exploración física

La paciente presentaba un abombamiento y eritema de la pared posterior de la faringe y amígdala izquierda y una tumoración móvil y dolorosa retroauricular del mismo lado. La movilidad cervical se encontraba muy limitada por el dolor. Refería dolor a la palpación de la musculatura paravertebral cervical, trapecios y

región suboccipital. Permanecía afebril y hemodinámicamente estable. Las exploraciones neurológica y vascular fueron normales.

Pruebas complementarias

- En la radiología simple no se apreciaron lesiones óseas agudas (fig. 1).
- La analítica de sangre mostró, como únicas alteraciones, una elevación de la proteína C reactiva de 2,9 mg/dl y una discreta anemia con hemoglobina de 11 g/dl y hematocrito de 34%.
- La radiología de tórax no mostró lesiones significativas.
- Se solicitó una tomografía computarizada cervical, que mostró un absceso retrofaringeo con destrucción de la masa lateral izquierda del atlas (fig. 1).

Diagnóstico

Con el diagnóstico inicial de espondilitis cervical con absceso retrofaringeo se procedió al ingreso para su estudio y tratamiento. El diagnóstico diferencial de la lesión incluía:

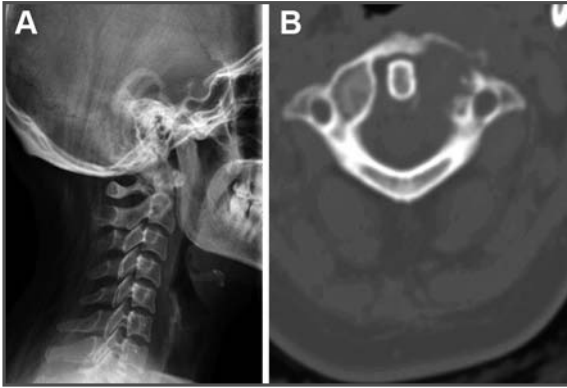


Fig. 1. A. Radiografía simple lateral de columna cervical realizada en el Servicio de Urgencias. No se aprecian lesiones óseas. B. Corte transversal de la tomografía computarizada cervical a nivel de C1 que muestra osteolisis con disrupción cortical tanto anterior como posterior de la masa lateral izquierda del atlas.

1. Espondilodiscitis cervical infecciosa con extensión y absceso retrofaríngeo y adenopatía retroauricular izquierda. Producido por: *S. Aureus*, Micobacterias, *Brucella* ó Bacterias atípicas (*Salmonella*, *E. coli*, *Klebsiella*, *Proteus* o *Neisseria*).

2. Lesión neoplásica metastásica.

3. Lesión neoplásica primaria faríngea o amigdalar con invasión local de estructuras óseas cervicales.

4. Lesión ósea primaria (tumor de células gigantes).

Se realizó una resonancia magnética para completar el estudio, que objetivó signos de afectación ósea de C1 y C2 de predominio izquierdos con importante componente de partes blandas hacia el espacio paravertebral posterior y epidural izquierdo, sin signos de compresión medular. Lesión con disrupción cortical y destrucción subtotal de la masa lateral izquierda de C1. Se realizó del mismo modo una gammagrafía-SPECT con galio⁶⁷, que mostró una captación significativa de la región occipitocervical y retrofaríngea

coincidentes con la lesión osteolítica, y de nuevo compatible y sugestivo de un proceso inflamatorio infeccioso (fig. 2).

Para descartar otras posibles áreas de lesión se realizó una tomografía por emisión de positrones (PET) en la que, aparte del proceso inflamatorio cervical, se pusieron de manifiesto captaciones patológicas coincidentes con defectos óseos sin disrupción cortical en la rama isquiopubiana derecha y en la tercera costilla derecha. Otros focos patológicos compatibles con adenopatías en el mediastino y la región prevertebral derecha.

Se realizó una biopsia transoral de la tumefacción retrofaríngea por el Servicio de ORL, cuyo estudio anatomopatológico reveló: granulomas tuberculoideos con necrosis caseosa, células epitelioides y de Langhans. Compatible con tuberculosis. El estudio con reacción en cadena de la polimerasa confirmó la presencia de *Mycobacterium tuberculosis*.

El diagnóstico definitivo fue espondilitis tuberculosa o enfermedad de Pott suboccipital.

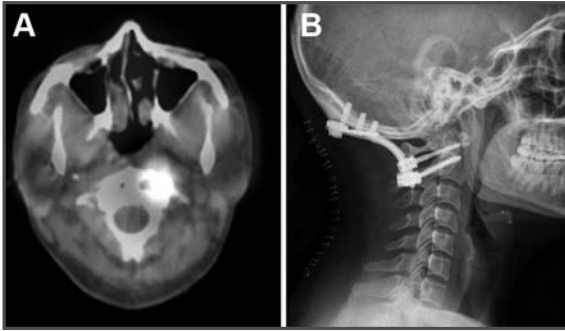

Fig. 2. A. Imagen de la SPECT con galio⁶⁷ que muestra un área de captación coincidente con la lesión lítica de C1 con hipercaptación de partes blandas circundantes compatible con absceso asociado a espondilitis. B. Imagen de la radiología simple postoperatoria inmediata. Proyección lateral cervical donde se aprecia un sistema de artrodesis desde occipital, masa lateral derecha de C1 y dos tornillos pediculares en C2.

Tratamiento

Confirmada la infección por tuberculosis se inició tratamiento antibiótico combinado con rifampicina, isoniazida, pirazinamida y etambutol ajustado al peso de la paciente.

Se valoró la lesión ósea de C1 como potencialmente inestable, por lo que se decidió la intervención quirúrgica para la estabilización y fijación del segmento afecto. Se realizó un acceso cervical posterior con artrodesis occipito-C2 con tornillos de fijación occipitales, masa lateral derecha de C1 y dos tornillos pediculares en C2 (fig. 2).

Evolución

La paciente mantuvo un correcto postoperatorio, con alivio inmediato del dolor cervical y sin complicaciones neurológicas. Mantuvo un collarín rígido tipo Philadelphia durante seis semanas. El estudio anatomopatológico de la muestra

intraoperatoria cervical confirmó de nuevo la presencia de infección tuberculosa.

Continuó tratamiento antibiótico combinado y seguimiento por el Servicio de Enfermedades Infecciosas, con una evolución favorable durante tres meses hasta el momento actual.

DISCUSIÓN

La tuberculosis sigue siendo una infección frecuente en países en vías de desarrollo; en nuestro medio suele encontrarse asociado a inmunodeficiencias y a población proveniente de regiones endémicas. La espondilodiscitis tuberculosa, o enfermedad de Pott, representa la localización más frecuente de la tuberculosis osteoarticular (40 a 50% de los casos), pero es excepcional encontrar una afectación suboccipital (0,3 a 1% de las afecciones vertebrales).

La infección tuberculosa tiene un curso silente, con escasa repercusión clínica y

en los parámetros analíticos, como en el caso presentado, donde sólo un discreto aumento de la proteína C reactiva y una probable anemia de procesos crónicos podían hacer sospechar un cuadro infeccioso larvado.

El tratamiento es fundamentalmente médico, con combinación de tuberculostáticos, logrando la curación aún en casos de gran-

des afectaciones óseas. Es importante aclarar que hablamos frecuentemente de una curación con secuelas como cifoescoliosis regionales o inestabilidades. En los artículos publicados se insiste en que la cirugía vertebral no está indicada para solucionar el proceso infeccioso, sino para prevenir y corregir deformidades o, como en el caso presentado, para minimizar el riesgo de lesión neurológica.



MUJER CON CERVICOBRAQUIALGIA Y PARESTESIAS EN AMBOS MIEMBROS SUPERIORES

**G. Ceballos Rodríguez, R. Tamburri Bariain,
C. Rodríguez Moro, F. J. Carreres Colón**

*Servicio de Cirugía Ortopédica y Traumatología
Hospital Central de la Defensa Gómez-Ulla. Madrid*

SUPERVISIÓN
M. Á. Castrillo Amores
Médico Adjunto

CASO CLÍNICO

Anamnesis

Mujer de 36 años de edad que acudió a consulta por cervicobraquialgia y parestesias de larga evolución que no cedían con tratamiento mediante analgésicos y antiinflamatorios.

Presentaba dolor cervical referido a ambos miembros superiores, de localización radicular en la cara posterior del brazo, antebrazo y dorsal de la mano hasta los dedos, acompañado de parestesias en las manos, de predominio nocturno. Refería aumento del dolor con crisis de tos o estornudos (Valsalva +). Refería tratamiento prolongado con antiinflamatorios no esteroideos, sin resolución del cuadro clínico, incluso con empeoramiento progresivo en los últimos meses.

Entre los antecedentes personales y familiares de interés sólo destacaba la presencia de asma extrínseca controlada.

Exploración física

Paciente consciente, orientada, buen estado general, obesidad de grado moderado

de predominio ginecoide. No tumefacción, masas ni hematomas. Exploración física general sin hallazgos patológicos; exploración de pares craneales dentro de la normalidad; exploración cervical sin apofisalgia, dolor a la palpación de la musculatura paravertebral distal bilateral, dolor a la palpación de músculos escalenos en la proximidad de la inserción distal, balance articular del cuello con flexo-extensión completa, algo dolorosa a la hiperextensión y con las lateralizaciones forzadas, con aumento de radiculalgia en lateralizaciones forzadas. No se advirtió la presencia de alteración en la fuerza en los músculos de la cintura escapular ni en el resto de las extremidades superiores. Hipoestesia en el borde cubital del antebrazo distal bilateral. Reflejo osteotendinoso bicipital, tricipital y estilorrádial + bilaterales¹.

Pruebas complementarias

- Se realizó una radiografía simple anteroposterior y lateral de la columna cervical, donde se constató la presencia de una costilla supernumeraria bilateral.
- A continuación, el estudio mediante tomografía computarizada (fig. 1) y

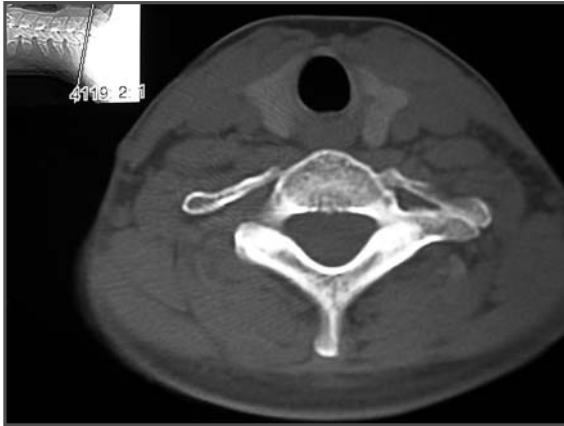

Fig. 1. Tomografía computarizada: corte axial a nivel de la séptima vértebra cervical donde se aprecia claramente la presencia de una costilla cervical bilateral.

resonancia magnética confirmaron su presencia siendo muy concluyentes, sin encontrar patología cervical compresiva degenerativa, hernia discal cervical, tumoración ni patología medular desmielinizante.

- El estudio neurofisiológico constató la presencia de radiculopatía C6-C7 bilateral y crónica en C8.
- Se descartó un origen vascular del síndrome de estrecho torácico superior (TOCS) mediante angiografía y angiotomografía computarizada.

Diagnóstico

Síndrome de estrecho torácico superior por costilla cervical bilateral.

Tratamiento

Se realizó intervención quirúrgica de la costilla cervical bilateral mediante doble abordaje intermuscular lateral, con incisión transversal de la piel en el hueco supraclavicular paralelo al borde superior de la clavícula que se continuó por el bor-

de posterior del músculo esternocleidomastoideo. Era clave la vena yugular externa, que se pudo ligar y que se encontraba anterior al músculo escaleno anterior, que se seccionó y se retrayó medialmente con cuidado de no dañar la arteria subclavia que se encontraba posterior a dicho músculo y el paquete de arteria carótida, vena yugular interna y nervio vago, que se encontraban mediales a dicho músculo². Nos encontraremos entonces con el tronco del plexo braquial. Normalmente, la costilla cervical se extiende entre el músculo escaleno anterior y medio en dirección transversal y caudal (fig. 2). El plexo braquial suele encontrarse sobre la costilla. La costilla suele terminar libremente, o formando pseudoartrosis con la primera costilla o más frecuentemente formando un tracto fibrotendinoso con la primera costilla. Se retrayeron las ramas del plexo braquial y se extirpó la costilla supernumeraria y toda la banda fibrosa que presentaba³.

Evolución

En su seguimiento clínico posterior se objetivó mejoría completa de la sintoma-

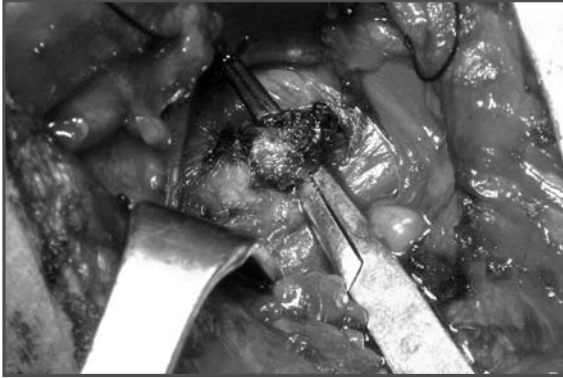


Fig. 2. Imagen del campo quirúrgico donde se aprecia la costilla cervical antes de su extirpación.

tología, con reincorporación a su vida laboral de forma satisfactoria.

DISCUSIÓN

La presencia de costillas cervicales suele derivar del fallo en la segmentación durante el desarrollo embrionario. Esta estructura rudimentaria se origina en el centro de osificación del proceso vertebral costal. Las costillas supernumerarias aparecen más frecuentemente en la columna dorso-lumbar, pero es en la columna cervical cuando suelen asociar sintomatología, normalmente relacionada con síndromes compresivos del plexo braquial o los vasos subclavios en el estrecho torácico superior. El síndrome del estrecho torácico superior (TOCS) se describe por primera vez en 1956 por Peet, refiriéndose a la compresión de una o más estructuras vasculonerviosas al atravesar la apertura

superior del tórax. Previamente se le dieron otros nombres de acuerdo con las distintas etiologías de posible compresión: *scalenus anticus*, costoclavicular, hiperabducción, costilla cervical, síndrome de la primera costilla. La presencia de una costilla cervical supernumeraria origina factores compresivos sobre distintas estructuras vasculonerviosas circundantes produciendo distinta clínica: vascular, por compresión de vasos subclavios o nerviosa por compresión de ramos simpáticos (fenómeno de Raynaud) o raíces del plexo braquial (dolor, parestesias, hipotesia, pérdida de fuerza)⁴.

El síndrome de estrecho torácico superior (TOCS) causado por una costilla cervical bilateral, que no responde al tratamiento conservador, puede ser resuelto de forma satisfactoria mediante un abordaje lateral intermuscular.

BIBLIOGRAFÍA

1. Gilliatt RW, Le Quesne PM, Logue V, Sumner AJ. Wasting of the hand associated with a cervical rib or band. *J Neurol Neurosurg Psychiatr.* 1970; 33: 615-24.
2. Kleinberg, S. The intermuscular, lateral approach for removal of a cervical rib. *J Bone Joint Surg (Am).* 1941; 23-A: 862-8.
3. Brannon EW. Cervical rib syndrome: An analysis of nineteen cases and twenty-four operations. *J Bone Joint Surg (Am).* 1963; 45: 977-98.
4. Urschel Hc, Kourlis H. Proc Thoracic outlet syndrome: a 50-year experience at Baylor University Medical Center. *Proc (Bayl Univ Med Cent).* 2007; 20: 125-35.



VARÓN CON PARAPARESIA, HIPOESTESIA Y DORSALGIA MECÁNICA

**R. Tamburri Bariain, C. Rodríguez Moro,
G. Ceballos Rodríguez, F. J. Carreres Colón**

*Servicio de Cirugía Ortopédica y Traumatología
Hospital Central de la Defensa Gómez-Ulla. Madrid*

SUPERVISIÓN

M. Á. Castrillo Amores

Médico Adjunto

CASO CLÍNICO

Anamnesis

Paciente varón de 42 años de edad, sin antecedentes personales de interés ni hábitos tóxicos, que acudió al Servicio de Urgencias de nuestro centro refiriendo síntomas de dorsalgia de morfología mecánica de larga evolución y síntomas acompañantes de disminución de la libido, impotencia sexual, alteración de la micción, estreñimiento, hipoestesia perianal, paraparesia de los miembros inferiores con previa aparición de claudicación intermitente.

Exploración física

Exploración general: consciente, orientado, bien hidratado y perfundido. Colaborador. Cabeza y cuello: no ingurgitación yugular, carótidas rítmicas y simétricas; no bocio; no adenopatías. Abdomen: distendido, timpánico y blando, depresible y con dolor difuso a la palpación. Auscultación con ruidos hidroaéreos positivos. No presentaba masas ni organomegalias. Neurológico: funciones corticales intactas; no signos meníngeos; no signos de focalidad neurológica. Aparato locomotor:

contorno espinal normal; apofisalgia sobre cuerpos vertebrales T7-T8. Fuerza en los miembros inferiores: balance muscular 4/5 (psoas bilateral, cuádriceps bilateral, tibial anterior bilateral, extensor largo común de los dedos bilateral y gastrocnemios bilateral). Reflejos aquileo y rotuliano positivos bilateralmente. Reflejos bulbocavernoso y anal presentes pero débiles (tono muscular y sensibilidad normales, pero control voluntario deprimido). Otros: alteración en el control de la micción.

Pruebas complementarias

- Radiografía de la columna dorsolumbar (dos proyecciones): cambios degenerativos crónicos. No se observan lesiones óseas de morfología traumática en el momento actual.
- Resonancia magnética de la columna dorsolumbar: se apreció un hemangioma vertebral en cuerpo T8 que afectaba a pedículos, muro posterior y láminas, con invasión del canal medular. No se apreció fractura de platillos, aplastamiento vertebral ni fractura del muro posterior (fig. 1).




Fig. 1. Resonancia magnetica: corte sagital en T1 donde se aprecia el patrón típico de lesiones angiomasas y la invasión del canal medular con compromiso medular.

- Tomografía computarizada (TC) de la columna dorsolumbar: se apreció un patrón lesional en “panal de miel” sobre el cuerpo vertebral T8 compatible con hemangioma a este nivel.
- En arteriografía médulo-espinal realizada se objetivó un angioma vertebral con componente epidural posterior y afectación de pedículos y láminas a nivel D8, con llenado desde ambas arterias intercostales (fig. 2).

Diagnóstico

Hemangioma vertebral en la vértebra T8 de tipo agresivo con invasión del canal medular y lesión medular (lesión medular ASIA D).

Tratamiento

La indicación quirúrgica se basó tanto en el dolor valorado en la escala EVA (Escala Visual del Dolor y Analgesia), como en la incapacidad valorada por la escala OSWESTRY y la sintomatología compresiva medular.

Se realizó tratamiento quirúrgico, siendo intervenido el paciente bajo anestesia general en posición de decúbito prono, realizándose un primer tiempo quirúrgico con toma de dos cilindros óseos transpediculares para anatomía patológica y posterior técnica de cifoplastia con balón en T8 con control radiográfico. En un segundo tiempo consecutivo se realizó el abordaje posterior con laminectomía bilateral de T7-T8, encontrando una porción de la lámina de T8 insuflada por malformación a expensas de la tabla interna que comprimía la duramadre. Se encontró una masa epidural compatible con hemangioma epidural que comprimía la duramadre y que se extirpó, descomprimiendo de forma adecuada la duramadre, realizándose hemostasia cuidadosa y colocación de sustancia antiadhesiva y hemostática de colágeno.

Evolución

En la anatomía patológica de las muestras de dos cilindros óseos transpediculares, arco posterior de T8 y masa de partes blandas de angiomatosis extradural se confirmó la presencia de hemangioma cavernoso.

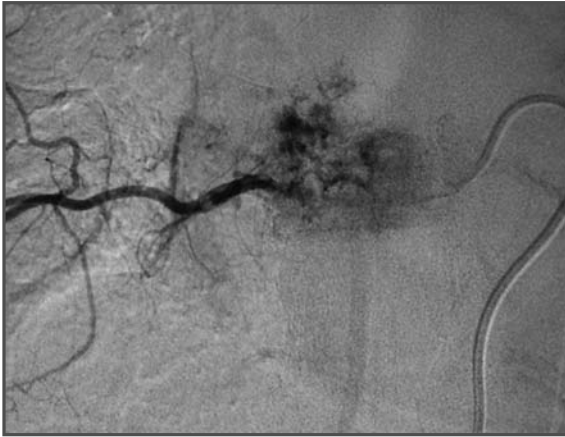

Fig. 2. Imagen de la angiografía donde se aprecia la distribución anómala y aberrante de la tumoración en el cuerpo vertebral y en el canal medular.

Se hizo un seguimiento del paciente durante un periodo de 25 meses. No existieron complicaciones postoperatorias, produciéndose remisión total de la sintomatología y sin reaparición de recidivas en el momento actual (recuperación total del balance muscular, sin hipoestesis residuales y recuperación total de los reflejos anal y bulbocavernoso, con contracción voluntaria del esfínter anal, control completo de la micción y recuperación de la libido y de la potencia sexual). Los controles radiográficos fueron igualmente satisfactorios.

DISCUSIÓN

Los hemangiomas constituyen el 7% de todos los tumores benignos de partes blandas. Asientan con mucha frecuencia sobre huesos largos, y con menos frecuencia sobre cortos. Suelen ser inicialmente asintomáticos y presentarse como un hallazgo casual en la radiografía o la resonancia magnética.

Si asientan sobre cuerpos vertebrales y presentan clínica, ésta es de dolor, solo o

acompañado de compromiso radicular o medular, pudiendo presentarse también como fracturas vertebrales patológicas.

Existen varias opciones terapéuticas en el caso de las lesiones vertebrales sintomáticas, e incluyen tanto la resección quirúrgica de la lesión y la posterior artrodesis como la embolización transarterial, la inyección intralesional con alcohol, la radioterapia, la vertebroplastia y la cifoplastia simple o acompañada de laminectomía descompresiva¹. La radioterapia tal vez tenga su indicación más clara en el caso de múltiples lesiones hemangiomasas espinales, pero tiene el riesgo de aparición de radionecrosis o inducción sarcomatosa, siendo su tasa de éxito de entre el 32% y el 57%. La embolización transarterial, descrita por Hekser en 1972, puede ser beneficiosa en el caso de presencia de compromiso radicular, al favorecer la desvascularización del tumor, aunque no ha demostrado tanta eficacia como otros métodos². La vertebroplastia, como tratamiento de hemangioma vertebral, fue descrita por Gilbert en 1987 y

presenta unas tasas de éxito de entre el 71,4% y el 91,6%.

En la actualidad, el tratamiento más ampliamente utilizado y con mayores tasas de éxito es la cifoplastia con cemento de polimetil-metacrilato con abordaje bipedicular. Esta técnica se acompaña de

laminectomía descompresiva en caso de ser necesaria³. En ciertas series de pacientes se ha utilizado la embolización arterial como tratamiento preoperatorio, en casos de hemangiomas de gran tamaño o cuando se asocia al hemangioma la presencia concomitante de grandes vasos arteriales y venosos⁴.

BIBLIOGRAFÍA

1. Hadjipavlou A, Tosounidis T, Gaitains I, Kakavelakis K, Katonis P. Balloon kyphoplasty as a single or as a adjunct procedure for the management of symptomatic vertebral haemangiomas. *Bone Joint Surg (Br)*. 2007; 89-B: 495-502.
2. Ahn H, Jhaveri S, Yee A, Finkelstein J. Lumbar hemangioma causing cauda equina syndrome. *Spine*. 2005; 30: E662-E64.
3. Lee S, Hadlow AT. Extraosseous extension of vertebral hemangioma, a rare cause of spinal cord compression. *Spine*. 1999; 24: 2111-4.
4. Acosta F, Dowd CF. Current treatment strategies and outcomes in the management of symptomatic vertebral hemangiomas. *Neurosurgery*. 2006; 58: 287-95.



DOLOR LUMBAR SÚBITO ASOCIADO A SÍNDROME DE COLA DE CABALLO

**A. Sánchez Parada, R. Rión Giraldo,
S. Pena Paz, M. Bravo Pérez**

*Servicio de Cirugía Ortopédica y Traumatología
Hospital Xeral-Calde. Lugo*

SUPERVISIÓN

L. I. Ibáñez Martín

Tutor de Residentes

CASO CLÍNICO

Anamnesis

Paciente mujer de 72 años que consultó porque tras levantarse de una silla notó dolor brusco en la zona dorsolumbar y sensación de pérdida de fuerza en ambas extremidades inferiores que le impedía la deambulación, acompañada de pérdida de tono de esfínteres. Posteriormente, la paciente fue capaz de caminar y fue llevada al Servicio de Urgencias por persistencia del dolor. Previamente la paciente era independiente para sus actividades de la vida diaria, con un radio de marcha de 5 km diarios.

Entre los antecedentes personales destacaban la no existencia de alergias medicamentosas, hipertensión arterial y pulmonar, cardiopatía isquémica con fibrilación auricular crónica y portadora de prótesis valvular mitral metálica desde el año 2006. Realizaba tratamiento con torasemida, propranolol, digoxima y acenocumarol.

Exploración física

Ocho horas tras el inicio del cuadro clínico, se objetivó: tensión arterial en

límites aceptables, pérdida de fuerza en ambos miembros inferiores (psoas 0/5, cuádriceps 0/5, tibial anterior 1/5, extensor del hallux 0/5 y complejo sóleo-gemelos 0/5 bilateral-paraplejia), hipostesia por debajo de dermatoma T9 e incompetencia de esfínteres. Arreflexia aquilea y rotuliana con reflejo flexor plantar. No existía déficit motor ni sensitivo en los miembros superiores. El resto de la exploración se encontraba dentro de la normalidad.

Pruebas complementarias

- Hemograma, bioquímica y coagulación: 14.600 hematíes; 45,1% hematocrito; 11.000 leucocitos (82% neutrófilos, 14% linfocitos); 228.000/mm³ plaquetas. Tiempo de protrombina 66,7. TP 10%; INR 4,7; TTPA 45,5 s.
- Radiografía de tórax: válvula metálica cardiaca.
- Radiografía lumbar: signos de discopatía degenerativa L2-L3 y retrolistesis L4.
- Ante la imposibilidad de llevar a cabo una resonancia magnética urgente, se

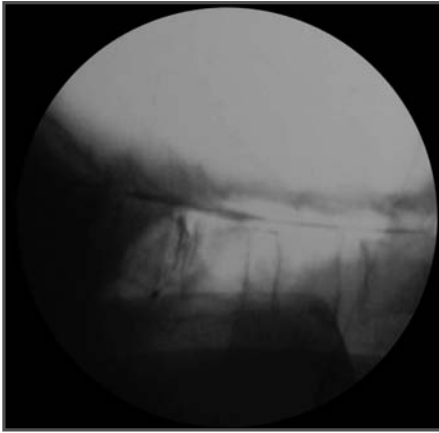


Fig. 1. Mielografía prequirúrgica que muestra un adelgazamiento del contraste intracanal a nivel de las vértebras más altas.

realizó una tomografía computarizada que sugería hernia discal extruida a nivel de L4-L5.

Diagnóstico de sospecha

Se estableció el diagnóstico de síndrome de cola de caballo de diez horas de evolución, de aparente causa compresiva.

Tratamiento

Se administró metilprednisolona intravenosa según protocolo (bolo inicial y perfusión continua en 23 horas), y se decidió realizar tratamiento quirúrgico urgente previa reversión del INR hasta límites aceptables (2,8), así como realización de profilaxis de endocarditis bacteriana. Bajo anestesia general se realizó una mielografía prequirúrgica, que mostró un stop a nivel de L2 (fig. 1).

Durante la cirugía se encontró un sangrado importante y un hematoma epidural que precisó laminectomía T10-L5, eva-

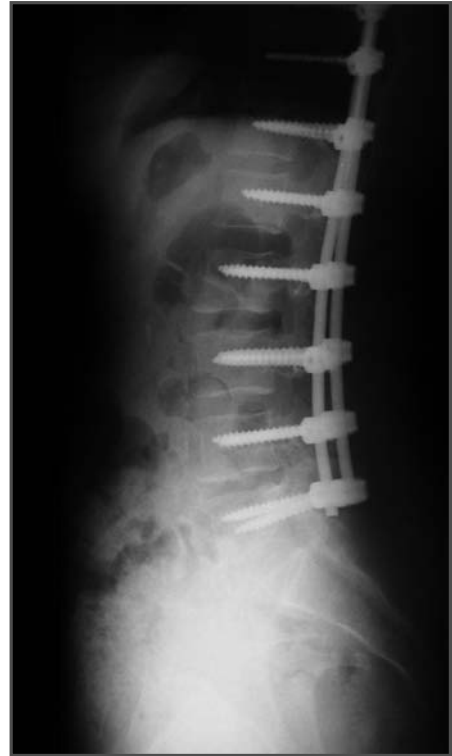

Fig. 2. Imagen radiológica tras la cirugía. Instrumentación vertebral T10- L5.

cuación del hematoma e instrumentación posterior T10-L5 (fig. 2).

Diagnóstico definitivo

Hematoma epidural espontáneo masivo.

Evolución

A las seis horas de la cirugía, la paciente comenzó con discreta mejoría sensitiva y motora, encontrándose a los 18 meses de la lesión independiente para sus actividades cotidianas, precisando andador para deambular. Fuerza 5/5 en ambos miembros inferiores y sondajes urinarios por persistencia de vejiga neurógena.

DISCUSIÓN

El hematoma epidural afecta a 1/10⁶ habitantes/año, y supone menos del 1% de las lesiones espinales ocupantes de espacio¹. Puede causar un déficit neurológico rápido e irreversible, por lo que es considerado una urgencia quirúrgica.

Son factores predisponentes los traumatismos, el embarazo, la terapia antiagregante o anticoagulante (17% de los casos)², malformaciones arteriovenosas, tumoraciones, enfermedad de Paget e hipertensión arterial³, entre otros. El cuadro clínico típico es un varón mayor de 60 años con dolor lumbar súbito e intenso, que irradia a uno o dos miembros inferiores, seguido de mejoría y posteriormente déficit motor y sensitivo por debajo de la lesión³; a menudo hay afectación de esfínteres.

Todos los segmentos espinales pueden verse afectados, siendo más frecuentes las zonas de transición, y ocupando generalmente entre dos y tres cuerpos vertebrales³.

La resonancia magnética muestra una colección extradural biconvexa isointensa en T1 e hiperintensa en T2 en las primeras 48 horas³. Puede ser útil la tomografía computarizada y/o la mielografía. Se deben descartar otros procesos compresivos como metástasis, tumores, procesos infecciosos, procesos discales agudos y/o hematomielia¹.

El tratamiento es la descompresión quirúrgica urgente. La resolución espontánea es defendida por pocos autores^{3,4}. El pronóstico depende de múltiples factores, siendo el déficit neurológico y el intervalo hasta la cirugía los más importantes⁴.

BIBLIOGRAFÍA

1. Gelabert M, Iglesias M, González J, Fernández J. Spontaneous spinal epidural hematomas: review of 8 cases. *Neurologia*. 2003; 18: 357-63.
2. Oh JY, Lingaraj K, Rahmat R. Spontaneous spinal epidural haematoma associated with aspirin intake. *Singapore Med J*. 2008; 49: 353-5.
3. García García ME, De Las Heras V, Kurtis Urrea M, Vela Souto I. Spontaneous spinal epidural hematoma. *Neurologia*. 2008; 23: 59-61.
4. Torres A, Acebes JJ, Cabiol J, Gabarrós A, López L, Plans G, Teixidor P. Spinal epidural hematomas. Prognostic factors in a series of 22 cases and a proposal for management. *Neurocirugía*. 2004; 15: 353-9.



LUMBALGIA EN UN PACIENTE CON PÉNFIGO FOLIÁCEO

**A. Vañó Pujol, N. Fernández Noguera,
S. Rodríguez Paz, D. Noriego Muñoz**

Hospital Doctor Josep Trueta. Girona

SUPERVISIÓN

L. Marull Serra

Médico Adjunto y Tutor de Residentes

CASO CLÍNICO

Anamnesis

Paciente varón de 56 años con antecedentes de diabetes mellitus insulino-dependiente y pénfigo foliáceo en tratamiento crónico con corticoides, derivado a nuestro centro tras la recidiva del dolor lumbar y un cuadro febril después de seis semanas de tratamiento antibiótico por espondilodiscitis L4-L5 diagnosticada por resonancia magnética (hemocultivo positivo para *Staphylococcus aureus*) (fig. 1).

Exploración física

No presentaba déficits sensitivos ni motores, contractura paravertebral lumbar que dificultaba la movilización del paciente.

Pruebas complementarias

- Se realiza una nueva resonancia magnética, en la que se apreció espondilodiscitis L4-L5 con extensión al espacio epidural y absceso psoas iliaco derecho desde L4 a sacro.

- Punción-absceso guiada por tomografía computarizada: obtención de líquido purulento.

Diagnóstico

Espondilodiscitis L4-L5 en un paciente inmunodeprimido con mala respuesta al tratamiento antibiótico.

Tratamiento y evolución

Se inició tratamiento antibiótico empírico con cefepime y teicoplanina. El paciente presentó una evolución desfavorable, con empeoramiento progresivo del estado general y *shock* séptico, requiriendo ingreso en la Unidad de Cuidados Intensivos.

Se le intervino quirúrgicamente de urgencias, efectuándose una discectomía L4-L5 y desbridamiento del absceso psoas iliaco. Una semana más tarde, con el paciente estabilizado, se realizó artrodesis por doble vía: anterior, con colocación de injerto estructural de hueso homólogo e injerto esponjoso autólogo de cresta iliaca a nivel L4-L5 y artrodesis posterolateral con fijación pedicular de L3 a S1 (fig. 2).

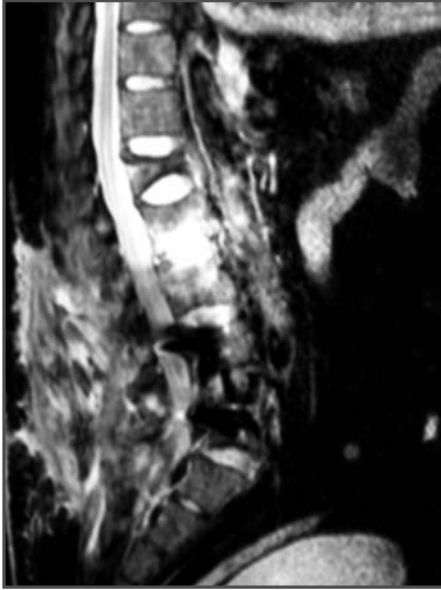


Fig. 1. Espondilodiscitis L4-L5.

Durante el curso postoperatorio presentó dehiscencia de la herida quirúrgica posterior, con cultivos del exudado positivos para *Escherichia coli*. Se inició terapia VAC (*vacuum assisted closure*), que resultó inefectiva por la falta de adhesión del sistema a la piel debido a las lesiones

cutáneas del pénfigo, por lo que se retiró y se propuso para cierre de la herida por segunda intención. Se mantuvo tratamiento antibiótico endovenoso durante tres meses y el paciente fue dado de alta.

Cinco meses más tarde, el paciente consultó por dolor lumbar sin fiebre, realizándose una nueva resonancia magnética, con diagnóstico de espondilodiscitis L2-L3 (fig. 2). Se inició tratamiento antibiótico endovenoso empírico con vancomicina, rifampicina y ceftriaxona durante ocho semanas, siendo la evolución clínica y radiológica favorable a pesar de no llegar a identificar el microorganismo causante a través de punción guiada por tomografía computarizada.

DISCUSIÓN

El tratamiento inicial de la espondilodiscitis es conservador mediante inmovilización con corsé y antibioterapia específica¹ tras la obtención de cultivo por punción guiada por tomografía computarizada o cirugía abierta. La cirugía estaría indicada en caso de compresión neurológica, inestabilidad mecánica o, como en nuestro caso, mala respuesta al tratamiento médico². En pacientes inmunodeprimidos no es

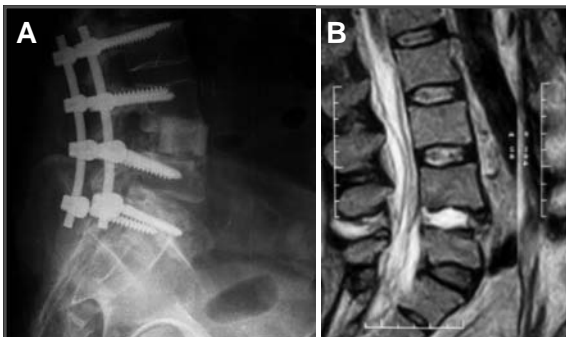

Fig. 2. A. Artrodesis L3-S1 con injerto estructural de hueso homólogo. B. Espondilodiscitis L2-L3.

rara la evolución desfavorable, requiriendo el desbridamiento quirúrgico del disco y abscesos adyacentes, aunque todavía es controvertida la necesidad de fijación y si ésta se debe realizar por vía anterior o posterior, así como si añadir soporte estructural en el disco con injerto autólogo, homólogo o dispositivo mecánico³⁻⁵.

En nuestro caso a pesar de tener identificada la bacteria causante de la infección la respuesta al tratamiento médico fue desfavorable, entrando en *shock* séptico, por lo que elegimos realizar una cirugía en dos tiempos: primero desbridamiento y tras la mejora del estado general, cirugía con doble vía.

BIBLIOGRAFÍA

1. Safran O, Rand N, Kaplan L, Sagir S, Floman Y. Sequential or simultaneous, same-day anterior decompression and posterior stabilization in the management of vertebral osteomyelitis of the lumbar spine. *Spine*. 1998; 23: 1885-90.
2. Emery SE, Chan DP, Woodward HR. Treatment of hematogenous pyogenic vertebral osteomyelitis with anterior debridement and primary bone grafting. *Spine*. 1989; 14: 284-91.
3. Ogden AT, Kaiser MG. Single-stage debridement and instrumentation for pyogenic spinal infections. *Neurosurg Focus*. 2004; 17: 5.
4. Dietze DD Jr, Fessler RG, Jacob RP. Primary reconstruction for spinal infections. *J Neurosurg*. 1997; 86: 981-9.
5. Rath SH, Neff U, Schneider O, et al. Neurosurgical management of thoracic and lumbar vertebral osteomyelitis and discitis in adults: a review of 43 consecutive surgically treated patients. *Neurosurgery*. 1996; 38: 926-33.



MUJER DE 33 AÑOS CON DORSALGIA, ASTENIA Y ANOREXIA

**S. Losa Palacios, P. Torres Lozano,
P. Á. García de León García del Castillo,
M. Gabaldón Martínez**

*Servicio de Cirugía Ortopédica y Traumatología
Complejo Hospitalario Universitario. Albacete*

SUPERVISIÓN

J. V. Ramírez Villaescusa

Médico Adjunto

CASO CLÍNICO

Anamnesis

Mujer de nacionalidad ucraniana, de 33 años de edad, que consultó en otro centro por dorsalgia, astenia y anorexia de meses de evolución. No tenía antecedentes médicos de interés. Se le realizaron radiografías simples del raquis dorsolumbar al inicio de los síntomas, que fueron valoradas como normales (fig. 1). Seis meses más tarde la paciente continuaba con la misma clínica y con pérdida de fuerza en los miembros inferiores. En las radiografías simples se observó destrucción del cuerpo vertebral T11 y T12, por lo que se solicitó una resonancia magnética y fue remitida a nuestro centro.

Exploración física

Temperatura corporal 36,8 °C; tensión arterial 90/60 mmHg; auscultación cardíaca: rítmica, sin soplos. Sensación disneica. No tos ni expectoración. Auscultación pulmonar: normal. Abdomen: blando y depresible; no doloroso a la palpación. Dolor en la unión dorso-lumbar a la palpación. Actitud cifótica antiálgica. Sensibilidad normal. No alteraciones esfinterianas. Fuerza

de miembros inferiores en decúbito 4/5 en todos los grupos musculares. Imposibilidad para la bipedestación.

Pruebas complementarias

- Radiografía simple: destrucción del cuerpo vertebral de T11 y T12 con una cifosis de 30° (fig. 1).
- Resonancia magnética (RM): espondilodiscitis T11-T12 con absceso prevertebral T11-T12 que respetaba el ligamento longitudinal anterior y absceso epidural con compresión medular (fig. 2).
- Bacilo ácido-alcohol resistente (BAAR) en esputo (negativo).
- Radiografía de tórax: infiltrado intersticial micronodular en LS de ambos hemitórax.
- Tomografía computarizada (TC) de tórax, en la que se confirmaba el infiltrado en ambos lóbulos superiores con patrón miliar.
- Interconsulta a la Unidad de Enfermedades Infecciosas ante la sospecha de espondilodiscitis tuberculosa.

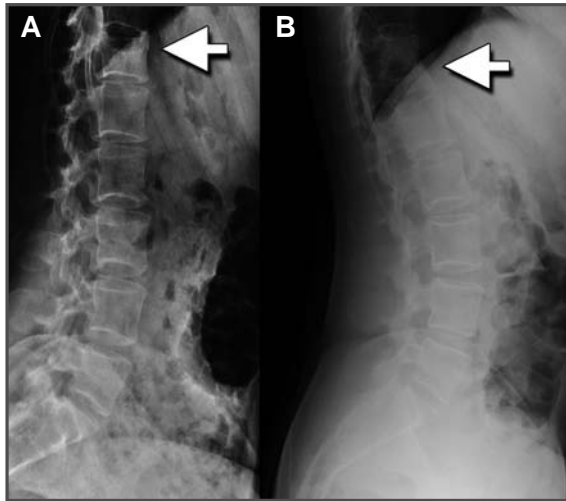


Fig. 1. A. Radiografía simple al inicio de los síntomas, valorada como normal, en la que se puede apreciar destrucción del platillo superior de T12. B. Radiografía a los seis meses del inicio del cuadro clínico, en la que ha progresado la destrucción de los cuerpos vertebrales y se aprecia una cifosis de 30°.

- Hemocultivos positivos para *S. aureus*.
- Mantoux +++ (> 10 mm).

Diagnóstico

Espondilodiscitis probablemente tuberculosa T11-T12.

Tratamiento

Ante la evolución de la clínica neurológica y la necesidad de confirmar el diagnóstico etiológico, se decidió abordar tratamiento quirúrgico. Realizamos una tóraco-freno-laparotomía a través de la novena costilla y abordaje lumbar retroperitoneal, observando un absceso prevertebral T11-T12, del cual enviamos muestras a Microbiología y Anatomía Patológica. Dissectomía T10-T11 y T12-L1 + corpectomía subtotal T11 y T12 y descompresión del absceso epidural. Colocamos un injerto autólogo de cresta (6 cm) entre T10-L1 y una placa a com-

presión. La intervención fue monitorizada con potenciales evocados. Se instauró tratamiento antibiótico empírico (cuádruple terapia: isoniácida, rifampicina, pirazinamida y etambutol).

Evolución

Se confirmó el diagnóstico de sospecha de espondilodiscitis tuberculosa, primero con el aislamiento en la muestra de Anatomía Patológica de bacilos ácido-alcohol resistentes y posteriormente mediante el cultivo de Microbiología, por lo que la paciente continuó con tratamiento antibiótico (dos meses con cuádruple terapia y diez meses más con isoniazida y rifampicina). Se le realizó una RM de control 18 meses tras la cirugía, en la que se observó el injerto de cresta y el canal medular libre (fig. 2). Actualmente, la paciente ha recuperado la fuerza en los miembros inferiores y se encuentra asintomática, salvo leves molestias a nivel de la cicatriz.

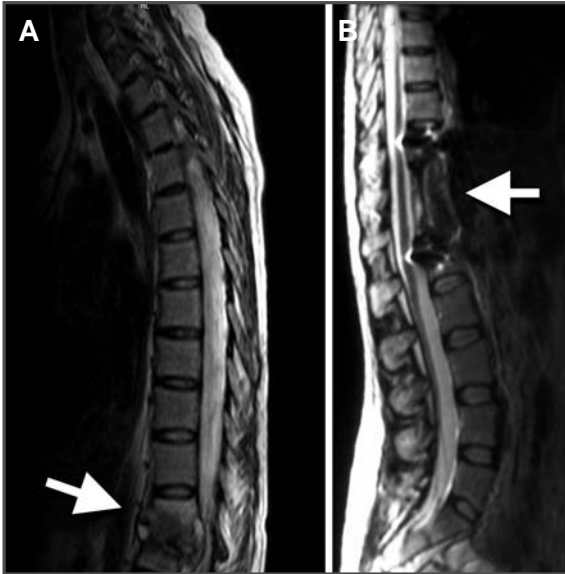

Fig. 2. A. Resonancia magnética en la que se aprecia absceso epidural y prevertebral y destrucción de los cuerpos vertebrales con lesión en espejo. B. Resonancia magnética postoperatoria en la que se observa el injerto de cresta iliaca y la liberación del canal raquídeo.

DISCUSIÓN

La espondilodiscitis tuberculosa es frecuente en países en vías de desarrollo, en los países desarrollados es poco habitual, siendo los grupos de riesgo los ancianos, los pacientes inmunodeprimidos (VIH) e inmigrantes de zonas endémicas. Más del 50% de la tuberculosis que afecta al aparato locomotor se localiza en el raquis¹.

La clínica tiene un comienzo subagudo o crónico (a veces agudas de comienzo rápido), con un plazo hasta el diagnóstico variable (últimas series seis meses). El síntoma principal es raquialgia, y los signos generales no son constantes. Se asocian signos neurológicos en un 35-60% de los casos. Hay que buscar la afectación de otros focos tanto osteoarticulares (6-19%) como localizaciones extraóseas (15-40%, sobre todo pulmonar)².

El Mantoux suele ser positivo, pero existe un 10% de falsos negativos. En cuanto a las pruebas de imagen, la radiografía simple debe ser el primer examen a realizar (un 5-10% de los casos comienzan con radiografías normales). El signo más precoz que podemos observar es el pinzamiento del disco intervertebral, posteriormente la lesión de los platillos y más tardíamente lesiones en el cuerpo vertebral con geodas en espejo e incluso secuestros óseos. En los casos graves podemos ver cifosis de más de 30 grados².

La TC muestra las lesiones óseas de manera más precoz que la radiografía simple, pero la prueba de elección es la RM. Con ella podemos apreciar las lesiones de manera más precoz, así como su localización y su extensión³.

El diagnóstico definitivo nos lo dará la anatomía patológica y la microbiología.

El tratamiento es fundamentalmente médico, y con una disminución de las indicaciones de cirugía, que son: diagnóstico etiológico, compresión medular, absceso paravertebral compresivo o que no mejo-

ra con tratamiento médico, lesiones vertebrales muy destructivas, progresivas que provocan cifosis ($>40^\circ$) o inestabilidad importante, enfermedad multisegmental y paraplejia de más de tres meses^{1,4}.

BIBLIOGRAFÍA

1. Anil J, Dhammi I. Tuberculosis of the spine. A review. *Clin Orthop Rel Res.* 2007; 460: 39-49.
2. Pertuiset E. Tuberculosis vertebral del adulto. En: Dorfmann H, (ed.). *Encyclopédie Médico-Chirurgicale (Aparato Locomotor)*. París: Elsevier; 1998. p. 567.
3. Sudhir K, Anil J, Dhammi I, Aggarwal A. Treatment of intraspinal tuberculoma. *Clin Orthop Rel Res.* 2007; 460: 62-6.
4. Teoman I, Kaya A, Acaroglu E. Anterior instrumentation in tuberculous spondylitis. Is it effective and safe? *Clin Orthop Rel Res.* 2007; 460: 108-15.



DOLOR

EN LA EXTREMIDAD INFERIOR DERECHA TRAS ARTRODESIS CIRCUNFERENCIAL L4-S1

**A. Alfonso Fernández, J. Manso Pérez-Cosío,
M. Rupérez Vallejo, S. García González**
*Servicio de Cirugía Ortopédica y Traumatología
Hospital Universitario Marqués de Valdecilla. Santander*

SUPERVISIÓN
M. Rubio Lorenzo
Médico Adjunto

CASO CLÍNICO

Anamnesis

Varón de 30 años, sin antecedentes personales de interés, que acudió a nuestro centro, remitido por inspección médica, para la valoración de contingencia común desde su mutua de trabajo. Entre sus antecedentes personales destaca: discectomía L4-L5 en su mutua laboral un año antes. No presentaba otros antecedentes de interés.

Acudió a la consulta con dolor lumbar irradiado a la extremidad inferior derecha; refería además sensación de pérdida de fuerza.

Exploración física

Dolor lumbar bajo con irradiación radicular a la cara posterior del muslo derecho hasta la rodilla. Fuerza conservada, puntillas y talones normal (AMA 5/5). Lasêgue negativo. Reflejos osteotendinosos conservados y simétricos. Limitación de flexo-extensión de la columna lumbar (10°-20°).

Pruebas complementarias

- Radiología lumbar: pinzamiento L5-S1, retrolistesis L4-L5 grado 1 (fig. 1).
- Resonancia magnética (RM): posible recidiva de hernia discal L5-S1 derecha, discopatía protrusiva L4-L5 (fig. 1).
- Electromiografía: radiculopatía L4-L5 de intensidad leve y de carácter crónico. Radiculopatía L5-S1 moderada, con signos de denervación muscular, que indicaba reagudización del proceso.

Diagnóstico

Síndrome postdiscectomía: inestabilidad mecánica L4-S1; hernia discal protrusiva L4-L5 aguda; posible recidiva de hernia discal L5-S1 derecha.

Tratamiento y evolución

Se realizó artrodesis circunferencial en los espacios L4-L5 y L5-S1, con técnica TLIF.

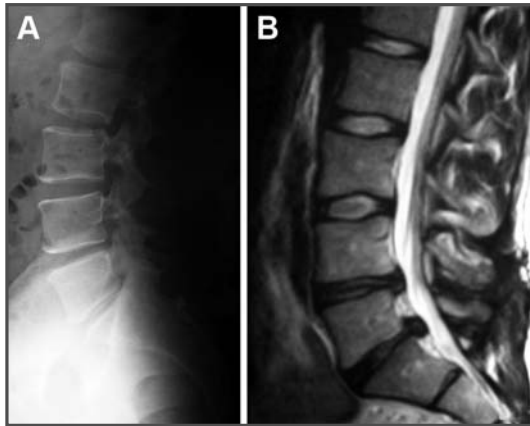


Fig. 1. A. Radiografía simple lateral del paciente en extensión. Se observa pinzamiento del espacio L5-S1 y retrolistesis L4-L5 grado I. B. Resonancia magnética, donde se observa discopatía L5-S1 y L4-L5, con protrusión al canal medular.

En el postoperatorio inmediato evolucionó satisfactoriamente y sin incidencias, causando alta al quinto día. El paciente era capaz de deambular sin bastones, con una leve lumbalgia que se controlaba con analgésicos por vía oral.

A los dos meses el paciente acudió deambulando, asistido con dos muletas, por el gran dolor en el pie derecho, tipo “calceñín”, sin irradiación en el resto de la extremidad inferior derecha.

A la exploración física se observaba el pie derecho eritematoso, caliente y muy doloroso a la palpación. Ante la sospecha clínica de síndrome de dolor regional complejo, se solicitaron una gammagrafía, que resultó sugestiva y compatible con el diagnóstico de presunción (fig. 2), y una electromiografía, que descartó lesiones radicales. Los controles radiológicos de la columna lumbar fueron normales (fig. 2). Se instauró tratamiento farmacológico con pregabalina, amitriptilina, prednisona, alprazolam y calcitonina

inhalada. Asimismo, el paciente recibió tratamiento rehabilitador.

En la última revisión en consulta, a los cinco meses de la cirugía, el paciente refiere mejoría del cuadro clínico, presentando deambulación sin dolor y sin muletas.

DISCUSIÓN

El síndrome del dolor regional complejo es una entidad cuyas manifestaciones clínicas son conocidas desde hace más de un siglo, pero su etiología y fisiopatología no han sido aclaradas. Dentro de este síndrome podemos diferenciar dos subtipos, que difieren únicamente en la presencia de una lesión en el nervio periférico (tipo II)¹.

El síndrome del dolor regional complejo es más común en mujeres (4:1) y puede afectar tanto a las extremidades inferiores como a las superiores, aunque es dos veces más frecuente en la superior². En la extremidad inferior, además, es de peor

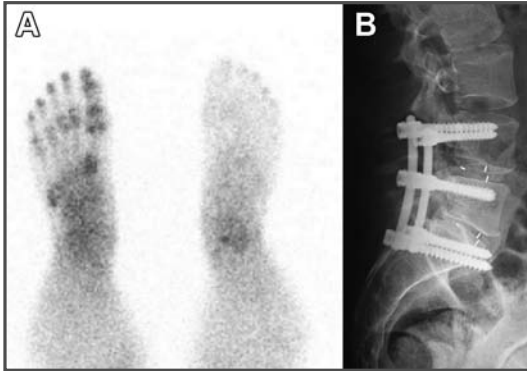


Fig. 2. A. Imagen de la gammagrafía, donde se observa hipercaptación del isótopo en el pie derecho. B. Radiografía simple lateral lumbar, donde se observa la instrumentación y el aporte de injerto.

pronóstico y los pacientes responden peor al tratamiento¹.

Aunque la causa de dicho síndrome es desconocida, suele haber un factor precipitante previo al inicio de los síntomas: traumatismo en el 65% de los casos (con o sin fractura), intervención quirúrgica en el 19% de los casos, patología inflamatoria en el 2% de los casos e idiopática en el 10%³.

No hemos encontrado referencias bibliográficas en las que se mencione asociado a una artrodesis circunferencial tipo TLIF. Sin embargo, sí es una complicación descrita en otras cirugías realizadas en la columna lumbar⁴.

El diagnóstico de esta entidad es típicamente clínico, sin que contemos todavía con ninguna prueba diagnóstica que nos confirme o descarte la enfermedad con total seguridad.

Existen cuatro grupos de síntomas; el sensorial (hiperestesia), el vasoactivo (asimetría de la temperatura, del color de

la piel, o de ambos, entre las dos extremidades), el sudomotor combinado con la presencia de edemas (asimetría en la sudoración asociado o no a edemas) y el motor o trófico (disfunciones motoras)⁵.

En este caso clínico la exploración física resultó fundamental para diferenciar el síndrome de dolor regional complejo de una afectación radicular, que es una complicación más común tras una cirugía en la columna lumbar. Para ello puede ayudar la distribución del dolor, que en caso del síndrome del dolor regional complejo tipo 1 sigue una distribución regional, y no el típico dolor producido por irritación de una raíz.

Aunque no se cuente con una prueba complementaria patognomónica², sí que son importantes para el diagnóstico diferencial con otras entidades. La electromiografía ayuda a descartar lesión radicular, la gammagrafía con Tc 99m¹ puede demostrar aumento de la captación del isótopo a nivel periarticular. En estadios finales, la radiografía simple muestra osteopenia en el área afectada.

En el pronóstico del síndrome de dolor regional complejo mejora con el diagnóstico y tratamiento precoz. El manejo de esta entidad es complicado; en las últimas

publicaciones se aboga por un abordaje multidisciplinar, entre el cirujano, un rehabilitador y un experto en el manejo del dolor.

BIBLIOGRAFÍA

1. Hogan CJ, Hurwitz SR. Treatment of complex regional pain syndrome of the lower extremity. *J Am Acad Orthop Surg.* 2002; 10: 281-9.
2. Hsu ES. Practical management of complex regional pain syndrome. *Am J Ther.* 2009; 16: 147-54.
3. Green DP, Pederson WC, Hotchkiss RN, Wolfe SW. *Cirugía de la mano.* 1.ª ed. Madrid: Marbán; 2007.
4. Sachs BL, Zindrick MR, Beasley RD. Reflex sympathetic dystrophy after operative procedures on the lumbar spine. *J Bone Joint Surg (Am).* 1993; 75-A: 721-5.
5. Caillet R. *Traumatología y Ortopedia.* 1.ª ed. Madrid: Marbán; 2005.



DORSALGIA AGUDA INVALIDANTE NO TRAUMÁTICA

A. J. Bravo Pérez

*Servicio de Cirugía Ortopédica y Traumatología
Hospital Universitario Virgen de las Nieves. Granada*

SUPERVISIÓN

C. Arjona Giménez

Médico Adjunto

CASO CLÍNICO

Anamnesis

Mujer de 81 años de edad que acudió al Servicio de Urgencias refiriendo dorsalgia intensa de 12 horas de evolución. Como antecedentes personales de interés presentaba hiperuricemia, hernia umbilical complicada en dos ocasiones, obesidad, obstrucción crónica al flujo aéreo (OCFA) de tipo asmático, gammapatía monoclonal idiopática benigna, hernia de hiato gigante con episodios de hemorragia digestiva alta en dos ocasiones e insuficiencia cardíaca. No presentaba alergias medicamentosas conocidas.

La paciente refería dolor dorsal de características mecánicas, localizándolo en la región inmediatamente distal a la punta de ambas escápulas, y centrado en el eje axial sin irradiación en reposo; como postura antiálgica necesitaba estar en sedestación en silla de ruedas, siendo absolutamente imposible el decúbito o el movimiento para el traslado. Cualquier tipo de movimiento, por mínimo que fuera, le provocaba un dolor muy violento que acompañaba de gritos. Sobre el origen del dolor negaba ningún antecedente

traumático ni de sobre esfuerzo reciente, relatando de modo circunstancial que unas 12 horas previas a la aparición del dolor tuvo un periodo de cuatro horas de sensación de frío asociada a tiritona que achacó al inicio de un proceso catarral. En el momento de la consulta sólo tenía dolor, pero no fiebre. Fue tratada con 75 mg de diclofenaco intramuscular y 2 g de metamizol magnésico asociados a 100 mg de tramadol intravenosos, a pesar de lo cual el dolor siguió siendo casi igual al que presentaba a su llegada a Urgencias.

Exploración física

Mal estado general, con gran dolor. Sensación subjetiva de enfermedad grave, con constantes hemodinámicas mantenidas (tensión arterial 150/110 mmHg, frecuencia cardíaca 90 lpm, y apirética) en sedestación. Talla de 154 cm de altura y 75 Kg de peso.

Acudió a la consulta sentada en un carrito y llamaba la atención la ausencia completa de movilidad a nivel dorsolumbar relacionado con el dolor, por la que exploramos de manera exhaustiva la columna dorsolumbar: perfil sagital en actitud de hipercifosis dorsal e hiperlor-

dosis lumbar con balance articular dorsolumbar activo nulo y doloroso en todo el rango de recorrido. Presentaba dolor selectivo a la digitopresión y lateralización de las apófisis espinosas dorsolumbares (sobre todo la zona entre T7 y T10), con contractura muscular paravertebral asociada. Fuerza 5/5 para la musculatura proximal y distal con reflejos conservados. Marcha muy dificultosa producida por el dolor. Pulsos periféricos normales y simétricos en las cuatro extremidades.

Pruebas complementarias

- Analítica general: hemograma normal, con mínima desviación izquierda en la fórmula leucocitaria (83,8% neutrófilos), bioquímica y coagulación normales. Proteína C reactiva (PCR) 8 mg/dl. Velocidad de sedimentación globular (VSG) 105 mm en la primera hora (basal 95 mm por la gammapatía monoclonal).
- Marcadores cardíacos y electrocardiograma dentro de la normalidad.
- Radiografía simple anteroposterior y lateral dorsolumbar: discartrosis dorsal múltiple.

- Tomografía computarizada dorsolumbar: signos degenerativos descartando fractura osteoporótica aguda y patología extraósea intratorácica.

Diagnóstico de sospecha

Se diagnosticó a la paciente de dorsalgia mecánica aguda, instaurando como tratamiento el conservador con medicación analgésica sin antiinflamatorios (dados los antecedentes de hemorragia digestiva de la paciente) y cursando su ingreso en planta debido a la intensidad del dolor, que desaconsejaba su vuelta a su localidad de origen, distante del hospital.

Evolución

A las 12 horas del ingreso, la paciente permanecía apirética y hemodinámicamente estable, pero la clínica dolorosa siguió de forma similar a la referida anteriormente, por lo que se realizó una resonancia magnética (RM) dorsolumbar sin contraste (fig. 1), en la que se describieron los siguientes hallazgos: cambios moderados degenerativos en la columna dorsal con deshidratación y discreta pérdida de altura de discos intervertebrales.

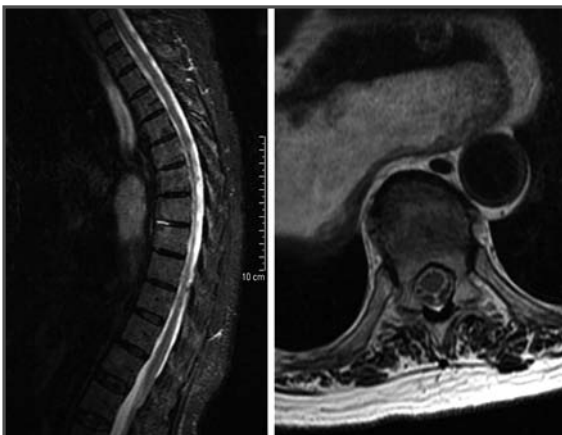


Fig. 1. Evolución de 24 horas que muestra el aumento de señal en disco T8-T9.

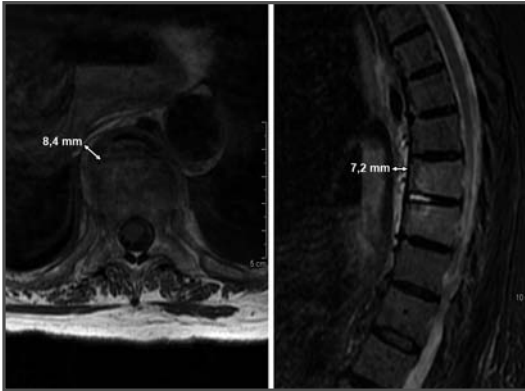


Fig. 2. Evolución de cinco días con contraste, comprobando espondilodiscitis y absceso paravertebral.

El disco T8-T9 presentaba una zona de hiperintensidad en las secuencias T2 en su mitad anterior, que se asoció con reacciones osteofitarias prominentes de predominio anterolateral derecho, sin alteraciones de las plataformas y que podría corresponder a una zona de cambios degenerativos, aunque sin poder descartar por completo la posibilidad de algún cambio inflamatorio dado el corto tiempo de evolución.

Se continuó con el tratamiento conservador de la paciente, que siguió respondiendo muy mal al mismo, necesitando el apoyo de opiáceos parenterales para controlar el dolor. Durante la noche no dormía y permanecía todo el día sentada en el sillón.

Al cuarto día del ingreso (quinto desde el inicio de los síntomas), se repitió la RM dorsal, esta vez con contraste intravenoso, confirmando la sospecha actual de una etiología inflamatorio-infecciosa de su dorsalgia (fig. 2): se apreciaban alteraciones de señal a nivel de los cuerpos T8-T9, así como del disco intervertebral, estando afectados aunque en menor medida los cuerpos de T7 y T10. Se asociaba imagen de una masa de tejido pre-

vertebral y paravertebral bilateral, que se extendía desde T7 hasta T9-T10, con 63 mm de diámetro craneocaudal y 12 mm de grosor. Tras contraste paramagnético se produjo realce de los cuerpos vertebrales, disco y tejidos blandos, compatibles con espondilodiscitis aguda T8-T9 y absceso paravertebral.

A pesar de seguir apirética y estable, se tomaron muestras de hemocultivo venoso periférico, en las que se aisló en una toma la presencia de *Streptococcus pneumoniae* con baja sensibilidad a penicilinas.

Diagnóstico definitivo

Espondilodiscitis hematógena aguda T8-T9 secundaria a bacteriemia muy grave por *Streptococcus pneumoniae*.

Tratamiento

Se instauraron como tratamiento etiológico tres semanas de tratamiento parenteral hospitalario con ceftriaxona intravenosa asociada a moxifloxacino oral. Al alta continuaba hasta los tres meses en monoterapia oral con moxifloxacino, 400 mg cada 24 horas.

En revisión en consulta a los seis meses del cuadro clínico, la paciente vivía sola en su domicilio y necesitaba únicamente el apoyo analgésico de parches transdérmicos de fentanilo (25 mcg/h).

DISCUSIÓN

La espondilodiscitis hematógena aguda no tuberculosa es un cuadro clínico infrecuente donde se produce una infección de origen en el platillo vertebral (dado que el disco vertebral del adulto no se encuentra vascularizado) y de modo secundario se extiende al disco intervertebral. De aquellas de origen hematógeno no brucelósico, entre el 15% y el 20% no se consigue encontrar un diagnóstico microbiológico y en el resto se aíslan en el 50% *Staphylococcus*; el restante 50% se reparte para un 30% de bacilos gram negativos (*Colibacilos*, *Pseudomonas*, *Proteus*, *Klebsiella*, *Serratia*, *Haemophilus*...) y un 20% de *Streptococcus*, de los cuales sólo un 5% del grupo de *Streptococcus* tienen como responsable al *Streptococcus pneumoniae*. Sólo un 25% de las espondilodiscitis son dorsales, y su presentación suele ser en forma de síndrome raquiálgico

subagudo o crónico o síndrome infeccioso general florido con cuadro septicémico. Sólo un 30% de los casos se diagnostica en menos de 15 días, y el promedio se sitúa en 40 días para el diagnóstico.

Lo peculiar de este caso es la presentación atípica del cuadro clínico como una dorsalgia aguda invalidante sin repercusión sistémica con diagnóstico al quinto día desde la aparición de los síntomas debido a la alta sospecha clínica por la anamnesis minuciosa realizada, en la que se constató un episodio de tiritona. Como crítica, tal vez podría haberse diagnosticado a las 24 horas de la aparición si se hubiera realizado una RM con contraste de inicio. El otro punto clave para la buena evolución del proceso es el diagnóstico etiológico realizado, en nuestro caso mediante hemocultivo venoso, que hizo innecesaria la biopsia vertebral, ahorrando morbilidad a la paciente. Aún actualmente, la duración del tratamiento antibiótico no está consensuada y en nuestro caso lo prolongamos con resultado satisfactorio hasta los tres meses con sólo 21 días de tratamiento intravenoso hospitalario.

BIBLIOGRAFÍA

1. Dubost JJ, Tournadre A, Soubrier M, Ristori JM. Spondylodiscite infectieuse non tuberculeuse. EMC. París: Elsevier Masson; 2006.



TETRAPLEJIA TIPO D DE ASIA TRAS UN ABSCESO RETROESOFÁGICO

**J. M. Vilches Fernández, J. Romero Fernández,
Y. Bureddan, R. Ríos Marín**

*Servicio de Cirugía Ortopédica y Traumatología
Hospital Universitario Puerta del Mar. Cádiz*

SUPERVISIÓN

G. García Guerrero

Tutor de Residentes

CASO CLÍNICO

Anamnesis

Paciente varón de 70 años que ingresó en el Servicio de Medicina Interna por fiebre de origen desconocido. Entre sus antecedentes recientes destacaba haber tenido un enclavamiento de espina de pescado en la parte alta del esófago. Se le diagnosticó de absceso retroesofágico y lo derivaron al Servicio de Cirugía Torácica, procediendo al drenaje por cervicotomía anterior derecha. Tres meses después ingreso en la Unidad de Cirugía del Raquis de Traumatología procedente de Urgencias por pérdida de fuerza progresiva de tres días de evolución.

Exploración física

Escala de Glasgow: Ao 4; Rv 5; Rm 6: 15/15 puntos. Frecuencia respiratoria: 19 rpm en espontánea. Saturación parcial de O₂: 98%. Frecuencia cardiaca 90 lpm. Presión arterial 110/70 mmHg. Aspecto general: palidez cutaneomucosa. Auscultación pulmonar: murmullo vesicular conservado, sin ruidos sobreañadidos.

Auscultación cardiaca: S1 y S2 rítmicos. Abdomen: blando, depresible, no megalias, sin signos de irritación peritoneal. Columna cervical: pérdida de balance articular. Actitud cifótica. Exploración neurológica: tetraplejia tipo D de ASIA.

Pruebas complementarias

- Radiografía de la columna cervical: se apreciaban cifosis angular y destrucción de cuerpos de C5 y C6.
- Resonancia magnética (RM) de la columna cervical: signos de espondilodiscitis en C5 y C6 (fig. 1).

Tratamiento

Se realizó un tratamiento quirúrgico consistente en doble vía de abordaje. Vía anterior: cervicotomía anterior derecha, realizándose una corporectomía subtotal de C5 y C6, descompresión medular y artrodesis intersomática C4-C7 con autoinjerto estructurado de cresta iliaca y osteosíntesis con placa Atlantis®. Por vía posterior: osteosíntesis C4-C7 con sistema Neón® (fig. 2).

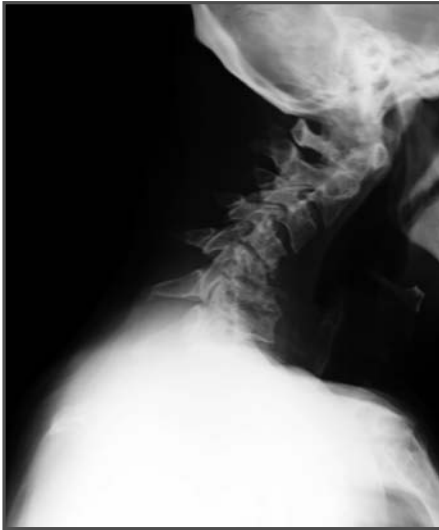

Fig. 1. Resonancia magnética de la columna cervical.

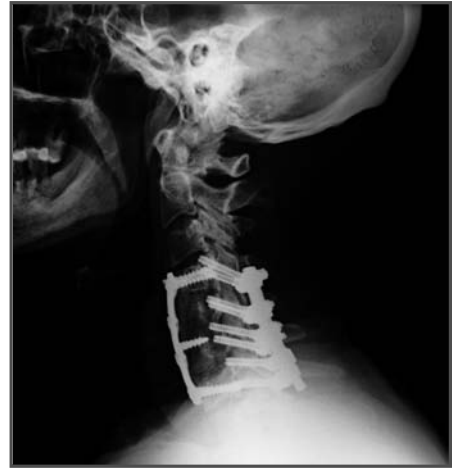

Fig. 2. Vía posterior: osteosíntesis C4-C7 con sistema Neón.

Evolución

Se complementó con tratamiento antibiótico según pautas del Servicio de Medicina Interna. Asimismo, comenzó con un tratamiento fisioterápico en el Servicio de Rehabilitación.

Al alta, el paciente se encuentra en la misma situación neurológica que al ingreso, deambulando con dos bastones y con buena evolución.

DISCUSIÓN

La columna vertebral es la localización más frecuente de infección osteoarticular en el adulto. Representa entre el 2-5% de todas las infecciones óseas. Entre los factores de riesgo cabe enumerar la edad, la obesidad, la malnutrición, la diabetes, la inmunodeficiencia, los antecedentes de

infección y la manipulación quirúrgica previa. La edad media del paciente con infección vertebral es de 76 años. La relación hombre- mujer es de 1:1.

Las infecciones vertebrales más frecuentes son la hematógena bacteriana y la infección tuberculosa. El diagnóstico precoz y el tratamiento previo pueden obviar la cirugía. Las indicaciones quirúrgicas absolutas son: déficit neurológico, absceso de grandes dimensiones y cifosis o inestabilidad mecánicas. Las indicaciones relativas son: falta de material suficiente para cultivo, déficit neurológico leve que puede responder al tratamiento farmacológico, persistencia de dolor o espasticidad y falta de fusión ósea del segmento afecto.

En este caso, creemos que hubo un error de tratamiento inicial de la espondilodiscitis, ya que pensamos que debió hacerse drenaje y desbridamiento, aporte de injerto y estabilización con placa atornillada.

En el momento en que nos llega con gran cifosis, la vía anterior es necesaria por dos motivos: el primero, para la limpieza del foco de espondilodiscitis y, el segundo,

por dar soporte mecánico a la columna anterior. La instrumentación posterior sin artrodesis se hace necesaria para dar más estabilidad una vez corregida la cifosis.

BIBLIOGRAFÍA

1. Hadjipavlou AG, Mader JT, Necessary JT, Muffoletto AJ. Hematogenous pyogenic spinal infections and their surgical management. *Spine*. 2000; 25: 1668- 9.
2. Ring D, Wenger DR. Pyogenic infectious spondylitis: The evolution to current thought. *Am J Orthop*. 1996; 25: 342-8.
3. Sapico FL, Montgomerie JZ. Vertebral osteomyelitis. *Infect Dis Clin North Am*. 1990; 4: 539-50.
4. Tay BKB, Deckey J, Hus S. Infections of the spine. *J Am Acad Orthop Surg*. 2002; 10: 188-97.



Sección VII

Osteoporosis



DOLOR E IMPOTENCIA FUNCIONAL DEL CODO TRAS UNA CAÍDA EN UN PACIENTE CON ENFERMEDAD DE STILL

**C. Gascón López, P. Jurado Serrano,
N. Mora Navarro, A. Fernández Ansorena**

*Unidad del Miembro Superior, Cirugía Ortopédica y Traumatología
Hospital Universitario Son Dureta. Palma de Mallorca*

SUPERVISIÓN

J. L. Suárez Pérez

Médico Adjunto

CASO CLÍNICO

Anamnesis

Paciente mujer de 33 años de edad que acudió al Servicio de Urgencias de nuestro hospital por dolor e impotencia funcional a nivel del codo izquierdo tras sufrir una caída casual en la vía pública. Entre sus antecedentes personales destacaban: enfermedad de Still (artritis reumatoidea juvenil) desde los tres años de edad con prótesis bilateral de rodilla y fractura periprotésica del fémur izquierdo en el año 2006.

Exploración física

Al realizar una exploración general observamos que la paciente presentaba talla baja y deformidad articular generalizada. La enfermedad reumatoidea que padecía desde la infancia le había ocasionado un retraso de crecimiento y una afectación poliarticular temprana.

En el examen sistemático no se advertían lesiones agudas a nivel de las extremidades inferiores. La paciente únicamente refería dolor a nivel del codo izquierdo.

Se apreciaba en esta articulación una deformidad importante e imposibilidad para la flexo-extensión y la prono-supinación. Presentaba una herida incisocontusa en la cara volar a nivel de la flexura, de unos 2 cm de longitud aproximadamente, con exposición de tejido subcutáneo y de un fragmento óseo en profundidad. No se evidenciaba sangrado activo a través de la herida ni alteraciones vasculonerviosas distales a la lesión.

Diagnóstico

Tras realizar distintas proyecciones radiográficas (anteroposterior y lateral) (fig. 1), se identificó una fractura compleja abierta (grado IIIA de Gustilo) de la paleta humeral izquierda. Se apreciaba en la radiología una marcada deformidad de los componentes óseos, una importante osteoporosis y un tamaño de los huesos disminuido, que complicaban la decisión terapéutica ulterior.

Tratamiento

Se valoraron distintas opciones quirúrgicas, y se decidió que una artroplastia primaria total de codo podría ser la mejor

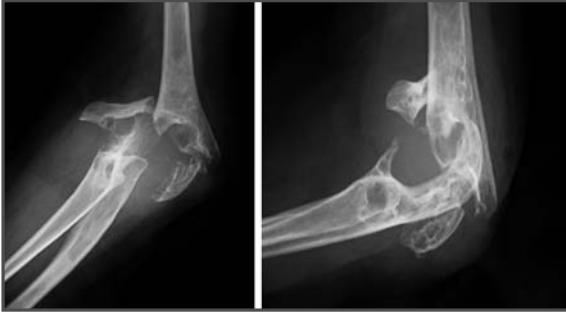

Fig. 1. Radiografías antero-posterior y lateral del codo izquierdo, donde se evidencia la fractura compleja de la paleta humeral y la deformidad ósea debida a la artritis reumatoidea juvenil.

alternativa en este caso. La cirugía se demoró veinte días desde el accidente por la dificultad de conseguir un implante adaptado al tamaño de sus huesos. Finalmente, se colocó una prótesis de tipo Coonrad-Morrey *extra-small* que se adecuaba a las dimensiones óseas de la paciente. La fragilidad y el tamaño de los huesos incrementaron la dificultad técnica que supone el uso de esta prótesis, poco habitual en la patología traumatólogica.

Evolución

Tras la cirugía, la paciente presentó una buena evolución postoperatoria sin complicaciones tempranas.

Al cabo de un mes, regresó a nuestro centro por dolor tras una nueva caída casual sobre la extremidad superior izquierda. Se efectuó una exploración de la zona y se observó una dehiscencia de la herida quirúrgica. Se procedió a realizar una sutura primaria y tratamiento antibiótico profiláctico tras comprobar radiológicamente la ausencia de movilización de la prótesis.

La paciente realiza revisiones periódicas en consultas externas de nuestro hospital

y evoluciona satisfactoriamente. Actualmente, tras un año de seguimiento, la paciente presenta una movilidad a nivel del codo casi completa; con una flexo-extensión (140°-30°) y una pronosupinación similar a la extremidad contralateral (50°-50°), que supone un rango de movilidad articular funcional según la literatura médica (fig. 2). No refiere dolor ni limitaciones a nivel del miembro superior izquierdo, y presenta una puntuación excelente en la escala Mayo Elbow Score Performance (95/100 puntos) y en la escala funcional DASH (84/100 puntos). En las pruebas de imagen no se han advertido cambios radiológicos sugestivos de movilización protésica (fig. 2).

DISCUSIÓN

Las fracturas complejas de codo en pacientes afectos de artritis reumatoide de larga evolución son poco frecuentes en la práctica clínica habitual, y siempre suponen un reto para el traumatólogo que intenta obtener un buen resultado clínico y funcional. A la dificultad técnica que conlleva la reconstrucción del codo con una prótesis total cementada, hay que añadir la notable osteoporosis que supone una gran fragilidad ósea, la deformidad articular, que dificulta la toma de referencias anató-

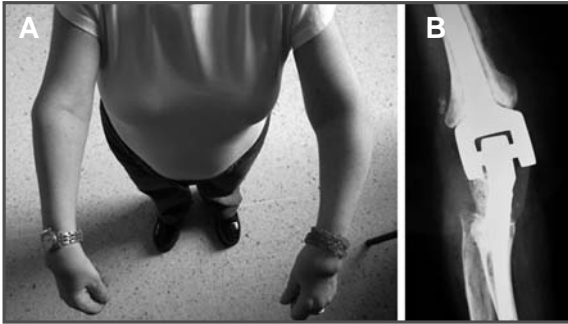

Fig. 2. A. Se aprecia en la imagen el grado de extensión que presenta la paciente en la actualidad, un año después de la cirugía. B. Control radiográfico tras 12 meses de evolución.

micas habituales, y en nuestro caso el tamaño de los huesos disminuido, que conlleva un obstáculo más a la hora de llevar a cabo la intervención quirúrgica.

Creemos que la artroplastia total de codo es una buena opción, frente a la osteosíntesis primaria que es muy complicada en este

tipo de pacientes con una anatomía distorsionada y las dificultades añadidas que hemos argumentado. En nuestro caso, los resultados han sido satisfactorios hasta el momento, pero estamos de acuerdo en que son casos complejos que hay que estudiar detenidamente y de forma individualizada para tomar la mejor decisión terapéutica.

BIBLIOGRAFÍA

1. Jost B, Adams RA, Morrey BF. Management of acute distal humeral fractures in patients with rheumatoid arthritis. *J Bone Joint Surg (Am)*. 2008; 90-A: 2197-205.
2. Little CP, Graham AJ, Carr AJ. Total elbow arthroplasty: a systematic review of the literature in the English language until the end of 2003. *J Bone Surg (Br)*. 2005; 87-B: 437-44.
3. Morrey BF. Fractures of the distal humerus: role of elbow replacement. *Orthop Clin North Am*. 2000; 31: 145-54.



DOLOR TORACOLUMBAR DE COMIENZO SÚBITO EN UNA PACIENTE INTERVENIDA SEIS MESES ANTES POR FRACTURA VERTEBRAL OSTEOPORÓTICA

**J. A. Rubio Torres, P. Aragonés Maza,
E. Villarrubia García, A. R. Gómez Rice**
*Servicio de Traumatología y Cirugía Ortopédica
Hospital Universitario. Getafe (Madrid)*

SUPERVISIÓN

J. Pizones Arce

Médico Adjunto y Tutor de Residentes

CASO CLÍNICO

Anamnesis

Paciente de 59 años con antecedentes personales de hipotiroidismo y enfermedad de Parkinson, que presentaba dolor lumbar de varios días de evolución, de comienzo súbito y sin antecedente traumático. Acudió al Servicio de Urgencias para el control del dolor, que se hizo insuficiente con antiinflamatorios no esteroideos.

Exploración física

Dolor a la palpación en la línea media de la zona lumbar asociado a dolor paravertebral bilateral. No presentaba alteraciones motoras ni de la sensibilidad en los miembros inferiores. Sin signos patológicos abdomino-pélvicos.

Pruebas complementarias

- La radiografía mostró una fractura-aplastamiento de L3, de características osteoporóticas, pérdida de altura del cuerpo vertebral de más del 50%, pérdida de la lordosis fisiológica en el plano sagital y ensanchamiento de los pedículos en la imagen anteroposterior.

- Dada la imagen radiográfica y la edad de la paciente, se realizó un despistaje de fractura patológica.

- La gammagrafía ósea no demostró resultados patológicos.

- Las pruebas analíticas y de electroforesis descartaron mieloma múltiple.

Diagnóstico

Con estos datos clínicos y radiológicos, la paciente fue diagnosticada de fractura vertebral de L3 de origen osteoporótico, con cifosis postraumática lumbar.

Tratamiento

Debido a los signos radiográficos de inestabilidad, fundamentalmente el colapso vertebral anterior y la pérdida de lordosis fisiológica lumbar, se propuso la estabilización quirúrgica de la fractura y la restauración del plano sagital fisiológico mediante doble abordaje. En el tiempo anterior se realizó una laparotomía con corpectomía de L3, colocación de caja intersomática y aporte de injerto autólogo para la restauración de la altura vertebral, instrumentándose de L2 a L4; en el abor-

daje posterior se dio una banda de tensión mediante la artrodesis instrumentada con ganchos L2 a L4 (fig. 1).

Evolución

La restauración de la lordosis fisiológica y la fusión lumbar instrumentada aportaron suficiente estabilidad a la fractura, mejorando el dolor y permitiendo la rápida incorporación a su vida cotidiana, portando los tres primeros meses un corsé tóraco-lumbo-sacro. La densitometría mineral ósea postquirúrgica mostró una Z-score de -3.1 . Así, la evolución fue satisfactoria clínica y radiológicamente durante los seis primeros meses, momento en el cual tras un movimiento de flexión de la columna, debutó con un dolor de comienzo brusco, intenso, que le provocó gran impotencia funcional. Acudió por este motivo al Servicio de Urgencias, donde fue diagnosticada clínica y radiológicamente de fractura vertebral de T11 y T12, con acúñamientos anteriores graves y cifosis regional posttraumática de 40° .

Fue, por tanto, diagnosticada de nuevas fracturas vertebrales osteoporóticas por encima de la instrumentación previa. Dada la pérdida de altura, el colapso del cuerpo vertebral, la calidad ósea y la grave alteración del plano sagital, se decidió reintervenirla quirúrgicamente, requiriendo de nuevo un doble abordaje. Se realizó una tóraco-freno-laparotomía tres traveses de dedo por encima de la previa, en el mismo lado. Se volvieron a realizar corpectomías de las vértebras fracturadas T11 y T12, y se colocó de nuevo una caja intersomática con injerto autólogo, reestructurando el plano sagital e instrumentando la vía anterior de T10 a L1; el abordaje posterior proporcionó una nueva banda de tensión posterior, aumentando la fusión de T9 a L4 (fig. 2). El postoperatorio inmediato cursó sin incidencias, salvo un hemotórax postquirúrgico que se resolvió con colocación de un tubo de tórax. La evolución clínica de la paciente fue satisfactoria y al alta comenzó con tratamiento antirreabsortivo.

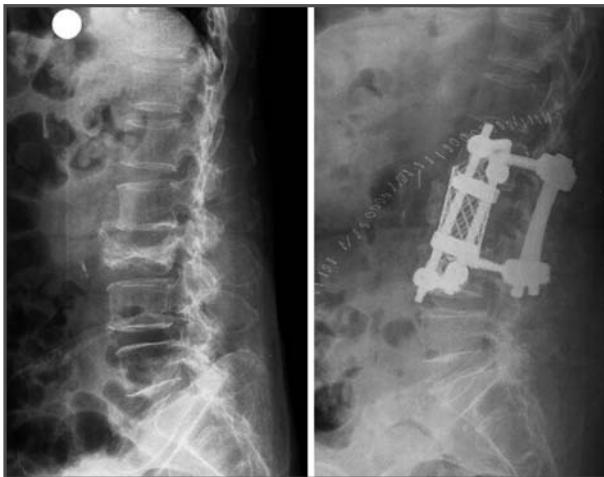


Fig. 1. Fractura-aplastamiento de L3 inicial e imagen radiológica postquirúrgica.

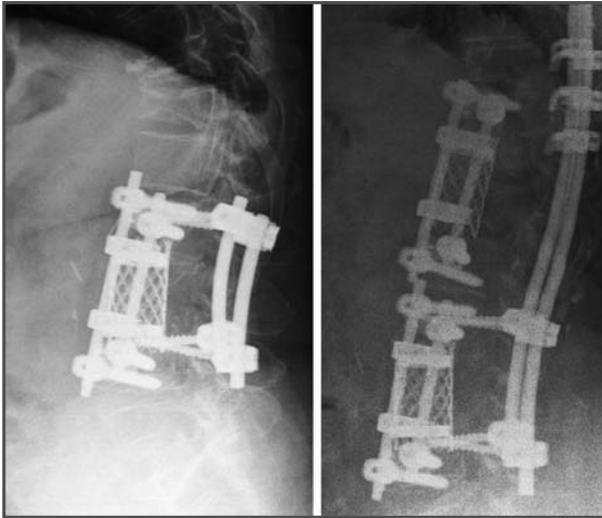


Fig. 2. Fractura-aplastamiento de T11 y T12 suprainstrumentación, e imagen radiológica postquirúrgica.

DISCUSIÓN

Dentro de las fracturas vertebrales se pueden distinguir aquellas producidas por traumatismos de alta energía (típica de pacientes jóvenes) y aquellas por traumatismos leves cuyo origen principal es la debilidad ósea y se fundamenta en un hueso esponjoso vertebral mecánicamente poco resistente. Como en nuestro caso, este último ejemplo suele suceder en pacientes mujeres mayores de 55 años con vida sedentaria y patología concomitante (obesidad, hipotiroidismo, etc.)¹.

Ante este tipo de fracturas, se ha demostrado que instrumentaciones cortas posteriores suelen fracasar en el tiempo, puesto que la sollicitación mecánica anterior

fatiga el material de instrumentación aún con el uso de tornillos². Aquí no es tan importante la banda de tensión posterior, como preconiza Vaccaro¹, sino la reestructuración quirúrgica del colapso vertebral, con la restauración por vía anterior³.

Todas estas alteraciones biomecánicas se ponen de manifiesto por la fragilidad ósea presente en este tipo de pacientes, y hace tan importante la prevención de la aparición de la fractura vertebral osteoporótica y de las complicaciones asociadas, con la detección precoz de los factores de riesgo y la realización de densitometrías minerales óseas. De esta forma podremos adelantar el tratamiento médico a la aparición de la fractura y evitar desenlaces como el expuesto en este caso clínico.

BIBLIOGRAFÍA

1. Vaccaro AR, Lehman RA Jr, Hurlbert RJ, Anderson PA, Harris M, Hedlund R, et al. A new classification of thoracolumbar injuries: the importance of injury morphology, the integrity of the posterior ligamentous complex, and neurologic status. *Spine*. 2005; 30: 2325-33.
2. McCormack T, Karaikovic E, Gaines RW. The load sharing classification of spine fractures. *Spine*. 1994; 19: 1741-4.
3. Payer M. Unstable burst fractures of the thoraco-lumbar junction: treatment by posterior bisegmental correction/fixation and staged anterior corpectomy and titanium cage implantation. *Acta Neurochir (Wien)*. 2006; 148: 299-306.



DOLOR Y DEFORMIDAD MÚLTIPLE EN UNA PACIENTE PARAPLÉJICA TRAS UNA VERTEBROPLASTIA

**E. Cebrián Rodríguez, N. Sánchez Hernández,
F. J. Tavares Sánchez-Monge, R. Escudero Marcos**

*Servicio de Cirugía Ortopédica y Traumatología
Hospital Universitario Río Hortega, Valladolid*

SUPERVISIÓN

M. García Alonso

Jefe de Servicio

CASO CLÍNICO

Anamnesis

Mujer de 85 años con antecedentes personales de hipertensión arterial e intolerancia a glucosa. Cinco años antes de la visita actual presentó, de forma espontánea y sin traumatismo, lumbalgia aguda severa, y tras el estudio radiológico de la columna lumbosacra se objetivó una gran disminución de la densidad mineral ósea y una fractura-aplastamiento vertebral de T11 de origen osteoporótico. Tras ser valorada por el Servicio de Radiología se realizó una vertebroplastia de dicha vértebra, con mala evolución e instauración de una paraplejia de las extremidades inferiores, secundaria a hematoma epidural, que requirió un abordaje quirúrgico posterior con liberación de canal y con nula recuperación de la parestesia.

A los dos años acudió de nuevo a Urgencias por presentar una fractura supracondílea no desplazada del fémur derecho después de un traumatismo banal, que fue tratada de forma conservadora con yeso cerrado, lográndose una buena consolidación de la misma.

Recientemente acudió a Urgencias refiriendo desde hacía varios días, dolor a la movilización de las extremidades superiores y chasquido en las extremidades inferiores cuando los familiares efectúan los cambios posturales con grúa y la higiene diaria de la paciente.

Exploración física

A la exploración física presentaba dolor intenso a la palpación con deformidad y crepitación en el tercio medio del húmero derecho, siendo la exploración neurovascular distal normal y estando la movilidad activa de dicha extremidad abolida. Asimismo, se comprobó deformidad y crepitación con actitud en rotación externa de ambas extremidades inferiores paréticas, con pulsos distales conservados.

Pruebas complementarias

- Los estudios de imagen incluyeron radiografías anteroposterior y lateral de ambas extremidades inferiores completas, de la pelvis y del húmero derecho, en las que se evidenció una fractura distal supracondílea de ambos fémures (fig. 1), una fractura subcapital Garden I de la cadera izquierda y una fractura del tercio

medio del húmero derecho (fig. 1), todas ellas sobre un hueso con gran resorción trabecular e intracortical, con mayor amplitud del canal medular y un adelgazamiento de las zonas corticales.

- Se realizó el estudio preoperatorio (electrocardiograma, radiografía de tórax y analítica general con hemograma, bioquímica y coagulación), que fue normal.

Diagnóstico

Fracturas osteoporóticas múltiples en una paciente parapléjica tras una vertebroplastia percutánea secundaria a aplastamiento vertebral.

Tratamiento

Se procedió a la inmovilización de las extremidades fracturadas con férulas de yeso, a la espera de tratamiento definitivo.

Durante su ingreso, y de nuevo de forma atraumática, refirió un nuevo cuadro doloroso y de impotencia funcional, con deformidad severa de la extremidad superior izquierda, mostrando la nueva radiografía realizada una nueva fractura diafisaria del húmero izquierdo.

Se decidió realizar tratamiento ortopédico de la fractura no desplazada de cadera, y al cuarto día de hospitalización, se intervino quirúrgicamente, procediéndose a la reducción y osteosíntesis de ambas fracturas femorales con clavo endomedular encerrojado T2 y reducción y osteosíntesis de las fracturas humerales bilaterales mediante sendos clavos endomedulares Seidel (fig. 2).

Evolución

El postoperatorio inmediato cursó sin incidencias, y los controles radiológicos tras la intervención fueron satisfactorios, con sedestación de la paciente a las 72 horas.

Al cuarto día aconteció un empeoramiento de su estado general, con un cuadro clínico de insuficiencia cardiorrespiratoria secundaria a bronconeumonía y muy mala evolución clínica, falleciendo la paciente al séptimo día tras la cirugía.

DISCUSIÓN

La vertebroplastia percutánea como tratamiento de los acñamientos vertebrales osteoporóticos tras el fracaso del tratamiento sintomático y ortopédico, es una opción terapéutica importante, con una

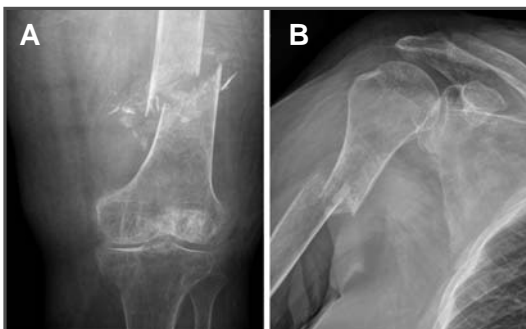

Fig. 1. Fractura supracondílea del fémur bilateral y diafisaria del húmero, también bilateral. A) Fractura supracondílea conminuta del fémur izquierdo. B) Imagen de la fractura del húmero derecho que presentó la paciente tras cambios posturales domiciliarios.

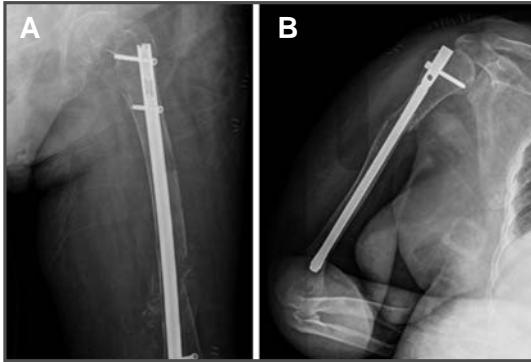


Fig. 2. Controles radiológicos postoperatorios. A) Clavo endomedular encerrojado en la fractura del fémur izquierdo. B) Control postquirúrgico tras la reducción y osteosíntesis de la fractura humeral derecha.

alta tasa de buenos resultados y escaso porcentaje de complicaciones. A pesar de ello, requiere un gran entrenamiento y puede dar lugar a graves problemas, sobre todo debidos a la salida de cemento hacia el canal medular, pudiendo producir aumento del dolor y complicaciones neurológicas graves¹, como la paciente de nuestro caso, con paraplejia completa secundaria a hematoma epidural² no resuelta, tras una vertebroplastia percutánea torácica para fractura osteoporótica.

En el paciente parapléjico, la osteoporosis ocurre por debajo del nivel de lesión medular, estimándose una pérdida del 30-40% del hueso total en un periodo corto de tiempo. El mecanismo propuesto es la carencia de estrés mecánico, la ausencia de carga y acción muscular, la pobre vascularización, los cambios metabólicos y la denervación ósea, junto con un desequilibrio entre resorción y formación

ósea, con un predominio de osteoclastos. La disminución en la masa ósea y el deterioro en la microarquitectura del tejido óseo, junto con la exposición a lesiones similares a las de la población general, hacen predecible una alta incidencia de fracturas en este grupo de pacientes, que en la literatura médica se estima en torno al 4-20%, siendo más frecuentes en la región metafisaria de los huesos largos³ y en aquellos situados por debajo del nivel de la lesión medular⁴. Por lo general, su mecanismo de producción es patológico, sin un antecedente traumático claro, y es muy común que se produzcan con actividades banales como movilizar la articulación o realizar actividades de la vida diaria o cambios posturales en la cama.

La elección adecuada del tratamiento en estos casos a veces es compleja, y no existe unificación de criterios respecto a si debe ser ortopédico o quirúrgico⁵, como el decidido en nuestro caso.

BIBLIOGRAFÍA

1. Harrington KD. Major neurological complications following percutaneous vertebroplasty with polymethylmethacrylate. A case report. *J Bone Joint Surg (Am)*. 2001; 83-A: 1070-3.
2. Birkenmaier C. Acute paraplegia after vertebroplasty caused by epidural hemorrhage. A case report. *J Bone Joint Surg (Am)*. 2007; 89: 1827-31.
3. Nottage W. A Review of long-bone fractures in patients with spinal cord injuries. *Clin Orthop Rel Res*. 1981; 155-A: 65-70.
4. Freehafer A, Mast W. Lower extremity fractures in patients with spinal-cord injury. *J Bone Joint Surg (Am)*. 1965; 47-A: 683-94.
5. Conolly JF. Closed management of distal femoral fractures. *Instr Course Lect*. 1987; 36: 437-48



Sección VIII

Tumores



DOLOR EN LA REGIÓN GLÚTEA ASOCIADO A UNA RADICULOPATÍA

**J. E. Ruiz Zafra¹, C. A. Encinas Ullán²,
S. Martos Torrejón¹, S. Santana Ramírez¹**

*Servicio de Cirugía Ortopédica y Traumatología
Hospital Universitario Fundación Alcorcón¹, Hospital Universitario
La Paz², Madrid*

SUPERVISIÓN

E. J. Ortiz Cruz

Médico Adjunto

CASO CLÍNICO

Anamnesis

Mujer de 38 años de edad que es derivada desde otra provincia a la Unidad de Tumores Óseos del Hospital Universitario La Paz para una valoración y un tratamiento.

La paciente refería un dolor de tres años de evolución en la región glútea derecha que había ido en aumento, aunque cedía parcialmente con analgésicos. Presentaba una irradiación distal con una disminución de la sensibilidad y la fuerza en el miembro inferior derecho; sin alteración de los esfínteres.

No presentaba alergias medicamentosas conocidas. Únicamente tomaba analgésicos como tratamiento habitual. El resto de antecedentes carecían de interés.

Exploración física

Paciente con obesidad moderada en la que no se visualizaron ni se palparon masas ni megalias en la región glútea ni abdominal. Presentaba una marcha talo-

equina claudicante en el miembro inferior derecho. Disminución de fuerza en territorio L5 y S1 de 4/5. Lassegue positivo a 40° y Bragard positivo en el miembro inferior derecho. Discretas parestesias en el territorio S1. Vasculatura distal conservada.

Pruebas complementarias

- Radiografía simple: se observó una lesión exofítica redondeada en el ala sacra derecha con un aumento de la densidad (compatible con una matriz condral) que probablemente se originaba de los tres primeros agujeros sacros.
- Analítica: sin alteraciones de interés.
- Radiografía del tórax: sin hallazgos de interés.
- Tomografía computarizada (TC) toraco-abdominopélvica: sin lesiones asociadas en la región torácica y abdominal.
- El estudio muestra una gran tumoración de localización intrapélvica que parecía depender de la región inferior del sacro a la altura de la articulación sacroiliaca. La tumoración, que alcanzaba los 10 cm

de diámetro anteroposterior, mostraba calcificaciones de morfología condroide tanto en los márgenes periféricos de la misma, delimitándola, como en una zona central mas abigarrada que es la que parecía asentar y tener una conexión clara con la superficie cortical de la pared anterior del sacro a nivel de S2, justo por delante de la articulación sacroiliaca. Componente de masa de partes blandas periféricas.

- Gammagrafía: aumento de captación en la zona del ala sacra derecha sin otras captaciones patológicas.
- Resonancia magnética (RM) de la pelvis: masa exofítica pélvica que se encontraba rodeada por una zona marcadamente hiperintensa compatible con un cartílago de unos 4 cm, con calcificaciones en su interior. Desplazaba en sentido anterior los vasos iliacos, contactando con ellos, pero sin signos concluyentes de infiltración. En estrecha relación con el músculo piramidal, que desplazaba y deformaba en sentido posterior. La masa se introducía en el agujero ciático mayor y parcialmente en el agujero de conjunción derecho S1 y S2 (fig. 1). Contactaba con el cuerpo uterino, que también se veía desplazado.
- Angio-TC pélvica: la aorta preterminal presentaba un calibre normal, con paredes lisas. El origen de las arterias iliacas no evidenciaba hallazgos de interés. Se visualizó una arteria iliaca interna derecha filiforme, con un diámetro aproximado de 3 mm, con su zona media medializada, en íntimo contacto desde la trifurcación hipogástrica con la masa descrita, con medialización de la arteria uterina e inadecuada visualización de las arterias hipogástrica y glútea media.

Arterias iliacas externas y ejes femorales sin alteraciones de interés.

- Biopsia guiada por TC: se realizó una biopsia con trócar percutánea por vía trans-sacra, obteniendo un cilindro de unos 4 cm de longitud. El procedimiento se realizó sin complicaciones.

Diagnóstico

El diagnóstico de sospecha era un condrosarcoma de ala sacra derecha derivado de las pruebas de imagen.

El diagnóstico definitivo se obtuvo mediante la anatomía patológica de las muestras de la biopsia que se informaron como condrosarcoma secundario a osteocondroma de grado II.

Tratamiento

Previo a la cirugía se realizó una embolización selectiva de la arteria hipogástrica derecha y de su territorio distal de la división anterior y posterior. Se selló proximalmente con coils dejando un muñón intermedio de aproximadamente 2 cm.

Además, se colocaron sendos catéteres uretrales (*pick-tails*) en el preoperatorio para determinar en el momento de la cirugía dónde se encontraban los uréteres y evitar de esa forma su iatrogenia (fig. 1).

Tras un estudio preoperatorio completo que no contraindica la cirugía, informada la paciente y firmado el consentimiento se procedió a realizar la cirugía mediante una incisión longitudinal media posterior sobre la umna lumbar, donde se expusieron las apófisis espinosas y láminas de las cuatro últimas vértebras lumbares así como la cara posterior del sacro. Se colo-

caron tornillos transpediculares de L2 a L5 y sendos tornillos a la pelvis.

En un segundo tiempo quirúrgico se realizó una prolongación de la incisión previa sobre arco de la cresta iliaca hasta la espina anterosuperior. Se desinsertó la musculatura glútea exponiendo la cara externa del iliaco, dejando libre la escotadura isquiática en la vertiente iliaca y sacra. Se desinsertó el músculo iliaco en la cara interna exponiendo la superficie del hueso iliaco y delimitando la tumoración en la cara anterior sacra.

Posteriormente se realizaron osteotomías en el iliaco y el sacro, lo que permitió la extracción en bloque de la tumoración intrapélvica.

Finalmente, se colocó una prótesis a medida del sacro sustituyendo la parte ósea que fue necesario reseca y se conexiónó con la instrumentación de la columna (fig. 2).

Evolución

En el postoperatorio inmediato se comprobó la lesión neurológica de los esfínteres vesical y anal. Asimismo, se objetivó la lesión del ciático poplíteo externo derecho.

Se solicitó la colaboración de la rehabilitación de la Unidad de Parapléjicos para

el inicio en el manejo del control de los esfínteres de la paciente.

Durante su evolución en el postoperatorio inmediato se objetivó un control prácticamente completo de esfínter anal y parcial de esfínteres urinarios. Comenzó con deambulacion de forma progresiva con la ayuda de un corsé semirrígido lumbosacro, dos bastones y una ortesis en flexión de 90° de tobillo.

DISCUSIÓN

La escisión amplia en bloque es el tratamiento ideal para los condrosarcomas de grado intermedio y alto. La quimioterapia sólo es posible en los de tipo mesenquimal y la radioterapia es ineficaz, salvo con dosis muy elevadas, tras una resección incompleta^{1,2}.

Un adecuado margen quirúrgico es considerado el factor más importante para el control local del tumor³; pero la cirugía de márgenes amplios no siempre es posible en lesiones situadas en la pelvis. Las técnicas de reconstrucción incluyen aloinjerto, autoinjerto, artrodesis y varios dispositivos endoprotésicos, que buscan reconstruir la continuidad y estabilidad del anillo pélvico junto con la fijación instrumentada en columna⁴. Para intentar minimizar las complicaciones y poder incluir la instrumentación lumbosacra se optó por una prótesis de diseño a medida.

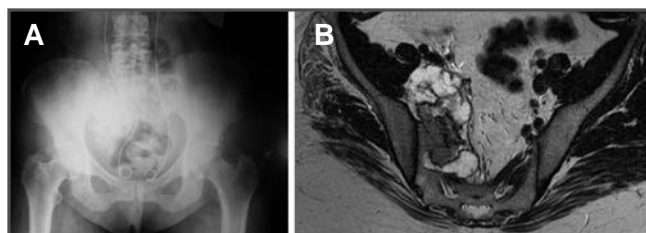


Fig. 1. A y B. Imágenes preoperatorias de una radiología simple anteroposterior y RM en secuencia T2 spin-eco.

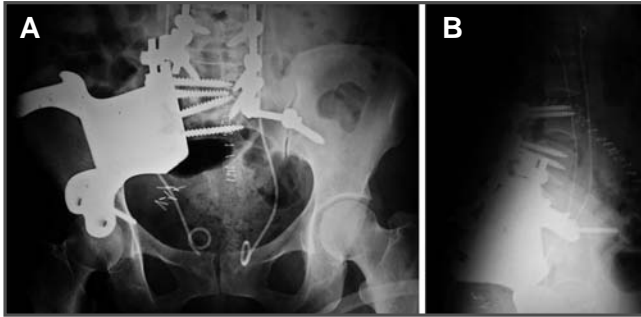


Fig. 2. A y B. Imágenes postoperatorias de una radiología simple anteroposterior y lateral.

En nuestro caso se utilizó un abordaje tri-radiado¹ para obtener una adecuada exposición de la columna lumbar y poder realizar las osteotomías. En la resección ósea se seccionaron las raíces L5 y sacras derechas con resultado de déficit de dorsiflexión de tobillo y primer dedo del pie derecho (L5), flexión plantar del tobillo derecho (S1); y anestesia/hipoestesia en la

región posterior de glúteos, región perianal (S3, S4 y S5) y muslos (S2), anterolateral de la pierna, dorso del pie (L5) y borde externo del pie derecho (S1); así como ausencia del reflejo bulbocavernoso y cutáneo-anal (S3-S4). El porcentaje de complicaciones se ha documentado en un 60% y los resultados funcionales son diferentes según la localización del tumor⁴.

BIBLIOGRAFÍA

1. Randall RL, Bruckner J, Lloyd C, Pohlman T, Conrad EU. Sacral resection and reconstruction for tumors and tumor-like conditions. *Orthopedics*. 2005; 28: 307-13.
2. Gelderblom H, Hogendoorn P, Dijkstra S, Van Rijswijk C, Krol AD, Taminiau AH. The clinical approach towards chondrosarcoma. *The Oncologist*. 2008; 13: 320-9.
3. Wirbel RJ, Schulte M, Maier B, Koschnick M, Mutschler WE. Chondrosarcoma of the pelvis: oncologic and functional outcome. *Sarcoma*. 2000; 4: 161-8.
4. Ozaki T, Hillman A, Lindner N, Blasius S, Winkelmann W. Chondrosarcoma of the pelvis. *Clin Orthop Rel Res*. 1997; 337: 226-39.



DOLOR Y AUMENTO RÁPIDO DEL VOLUMEN EN LA MASA GEMELAR IZQUIERDA EN UN PACIENTE JOVEN

**S. Moros Marco, I. Cebreiro Martínez-Val,
D. Jiménez García, T. del Olmo Hernández**

*Servicio de Traumatología y Cirugía Ortopédica
Hospital Universitario Ramón y Cajal. Madrid*

SUPERVISIÓN

I. Sánchez del Campo

Jefe de Sección

CASO CLÍNICO

Anamnesis

Varón de 29 años de edad, con antecedente personal de neurofibromatosis tipo I en seguimiento desde la infancia, que consultó nuestro Servicio por un aumento de volumen en la región superoexterna de su pierna izquierda de unos cuatro meses de evolución que le provocó un dolor continuo desde que la tumoración hizo protrusión en la piel y sin características mecánicas ni neuropáticas.

Exploración física

El paciente presentaba un evidente aumento del volumen en la región gemelar proximal, más evidente en la cara externa, en la que se alcanzaba un diámetro de unos 10 cm mayor a la pierna contralateral (fig. 1). Se palpaba en profundidad una masa de consistencia firme-elástica y dolorosa a la presión.

La zona de mayor volumen, donde la piel se encuentra a tensión, se apreciaba de aspecto brillante, ligeramente eritematosa y con hiperestesia e intenso dolor a la pal-

pación, sin clínica neurológica distal a la lesión ni alteraciones tróficas claras.

El paciente también presentaba varias masas axilares no dolorosas, de larga evolución, ya estudiadas, compatibles con neurofibromas. Además presentaba varias manchas “café con leche” típicas de la neurofibromatosis.

Pruebas complementarias

- En la ecografía de partes blandas inicial se visualizó una lesión de $14 \times 6 \times 2$ cm de estructura heterogénea y con áreas quísticas periféricas en el gemelo externo y se recomendó ampliar el estudio ante la duda de que se tratase de un nuevo neurofibroma.
- Se completó el estudio con una resonancia magnética (RM) que reveló una gran lesión ocupante de espacio, intracompartimental, alojada en la musculatura del gemelo externo y que respetaba la masa muscular del sóleo y del gemelo interno. Sus dimensiones eran de $19 \times 8 \times 3$ cm, con una morfología en huso (típica de la estirpe neural)¹ aunque también había zonas de necrosis y de sangrado. Al administrar gadolinio, la masa

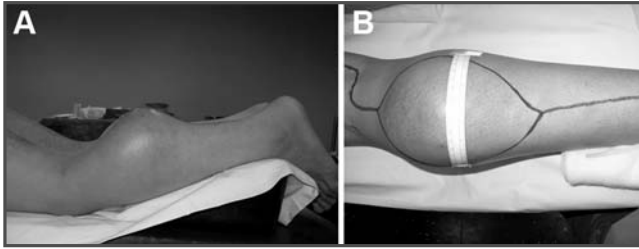


Fig. 1. A. Imagen macroscópica. B. Planificación de abordaje y ojal.

no presentaba una captación significativa ni típica (los neurofibromas presentan captación típica en diana)¹ por lo que no se pudo descartar que se tratase de un neurofibrosarcoma.

- Con estos resultados se realizó una biopsia con TRU-CUT^{2,3}, obteniendo seis fragmentos.

Diagnóstico

Sarcoma fusocelular de grado III, encuadrable como tumor maligno de vainas de nervios periféricos (neurofibrosarcoma), posiblemente relacionado con un neurofibroma plexiforme preexistente.

Tras establecerse este diagnóstico se realizó una tomografía computarizada (TC) toracoabdominopélvica, y una gammagrafía ósea de cuerpo completo a modo de estudio de extensión, sin evidenciarse otras lesiones tumorales ni alteraciones sugestivas de metástasis osteoblásticas.

Tratamiento

Tras una meticulosa planificación preoperatoria (fig. 1) se realizó una resección amplia^{3,4} de la tumoración que implicaba una exéresis del ojal cutáneo, nervios cutáneo-surales posteriores y laterales, el gemelo externo, una porción

adyacente a la tumoración del gemelo interno y del sóleo, y una pequeña porción proximal de tendón de Aquiles (fig. 2). La biopsia intraoperatoria demostró márgenes libres y sin evidencia de tumor.

Tras la exéresis tumoral se implantaron catéteres de braquiterapia⁴ (fig. 2) que se administraron durante cuatro días.

Posteriormente se aplicó una radioterapia externa⁴ durante 25 sesiones, todo ello decidido en estrecha colaboración con los Servicios de Oncología Médica y Radioterapia de nuestro Hospital.

Evolución

A pesar del gran ojal cutáneo extirpado con la pieza, se consiguió un cierre primario. Tras la correcta cicatrización de la herida, se comenzó a aplicar radioterapia externa, apareciendo entonces una pequeña zona de dehiscencia de 1 cm en la porción central de la herida que cicatrizó por segunda intención sin precisar de otras medidas.

Tres meses después de la intervención quirúrgica se realizó una nueva RM de control^{4,5}, apreciándose únicamente cambios postquirúrgicos en relación con la exéresis tumoral y signos de edema muscular sin hallazgos compatibles con recidiva.

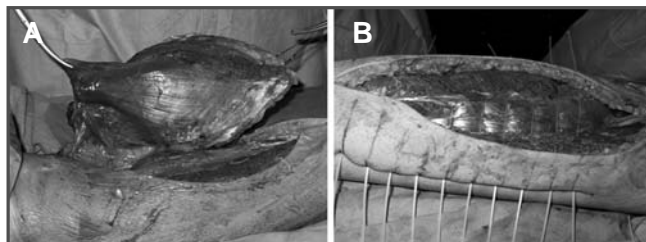


Fig. 2. A. Pieza quirúrgica. B. Lecho y catéteres de braquiterapia.

Cinco meses después de la intervención quirúrgica, el paciente inició la deambulación con carga completa tras un proceso de rehabilitación para eliminar la posible limitación o rigidez para la dorsiflexión del pie y la flexión plantar.

El paciente no refirió ningún tipo de clínica neurológica a pesar de la extirpación neural previamente descrita.

DISCUSIÓN

La neurofibromatosis de tipo I o enfermedad de von Recklinghausen es una enfermedad neurocutánea con predisposición al desarrollo de tumores benignos y malignos. La incidencia de tumores malignos espontáneos de vainas nerviosas es muy baja, sin embargo el porcentaje de casos asociados a neurofibromatosis de tipo I donde aparecen por malignización de un neurofibroma plexiforme preexistente (como estableció el patólogo en nuestro caso) es aproximadamente del 10%⁴. Estos tumores tienen un mal pro-

nóstico excepto cuando se practica una exéresis amplia del tumor antes de que alcance un volumen mayor a 200 ml, aparezca una invasión local, o metastaticen⁴.

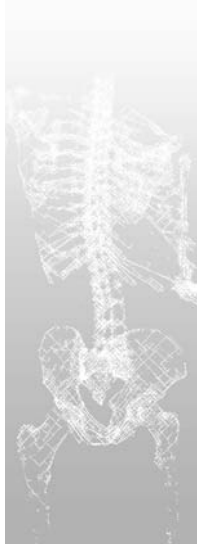Son signos de alarma el rápido crecimiento de una masa y el dolor provocado por ésta, por lo que hay que tenerlos en cuenta en pacientes con neurofibromatosis de tipo I, ya que es un predisponente claro.

El tratamiento comprende la exéresis amplia consiguiendo márgenes libres del tumor y, aunque no hay estudios que lo demuestren, las terapias adyuvantes o neoadyuvantes que mejoran la supervivencia y cada día están más presentes^{3,4}.

El paciente debe entender que el proceso es prolongado y que precisa pruebas de imagen de control (RM, PET) e incluso reintervenciones si aparecieran recidivas, por lo que hay que ser cauto con las expectativas creadas en torno al paciente^{4,5}.

BIBLIOGRAFÍA

1. Rodríguez D, Young Poussaint T. Neuroimaging findings in neurofibromatosis type 1 and 2. *Neuroimaging Clin N Am*. 2004; 14: 149-70.
2. Kim DH, Murovic JA, Tiel RL, Moes G, Kline DGA. Series of 397 peripheral neural sheath tumors: 30-year experience at Louisiana State University Health Sciences Center. *J Neurosurg*. 2005; 102: 246-55.
3. Parsons CM, Canter RJ, Khatri VP. Surgical management of neurofibromatosis. *Surg Oncol Clin N (Am)*. 2009; 18: 175-96.
4. Porter DE, Prasad V, Foster L, Dall GF, Birch R, Grimer RJ. Survival in malignant peripheral nerve sheath tumours: a comparison between sporadic and neurofibromatosis type 1-associated tumours. *Sarcoma*. 2009; Epub 2009 Apr 7.
5. Chick G, Alnot JY, Silbermann-Hoffman O. Multiple peripheral nerve tumors: update and review of the literature. *Chir Main*. 2003; 22: 131-7.



DOLOR EN LA RODILLA DERECHA DE LARGA EVOLUCIÓN

C. A. Encinas Ullán

*Servicio de Cirugía Ortopédica y Traumatología
Hospital Universitario La Paz. Madrid*

SUPERVISIÓN

E. J. Ortiz Cruz

Médico Adjunto

CASO CLÍNICO

Anamnesis

Paciente de 36 años de edad remitido por el traumatólogo del ambulatorio debido a un empeoramiento del dolor de rodilla derecha. Era un dolor constante, sin relación con esfuerzos, y que ocasionalmente despierta al paciente por la noche.

Como antecedentes presentaba hepatitis C y era ex-adicto a la heroína, hasta hacía 13 años. Hacia 25 años le realizaron una resonancia magnética (RM) de la rodilla derecha y le comentaron que tenía el “cartílago seco”, posteriormente en 1998 le realizaron una radiografía.

Exploración física

Buen estado general. Rodilla derecha: derrame: ++ /+++ , sin signos meniscales ni inestabilidad en ambos ejes. Dolor a la palpación en la región metafisaria distal

del fémur. Movilidad completa con dolor a partir de 90°.

Pruebas complementarias

- Radiografía de la rodilla 1998: aplastamiento de cóndilo femoral interno y refuerzo subcondral (fig. 1).
- Radiografía del fémur derecho: lesión osteolítica en la región epífiso-metáfisaria distal del fémur derecho, márgenes geográficos y bilobulada (fig. 1).
- Analítica: parámetros dentro de la normalidad.
- RM: lesión lítica metáfiso-epifisaria femoral distal bien delimitada, ribete escleroso, con septos internos. Tamaño de 4,5 × 3,5 × 4 cm. Irregularidad ósea en el cóndilo femoral interno, que se ponía en comunicación con la lesión lítica.
- Tomografía computarizada (TC) (fig. 2): lesión lítica de los márgenes escleróti-

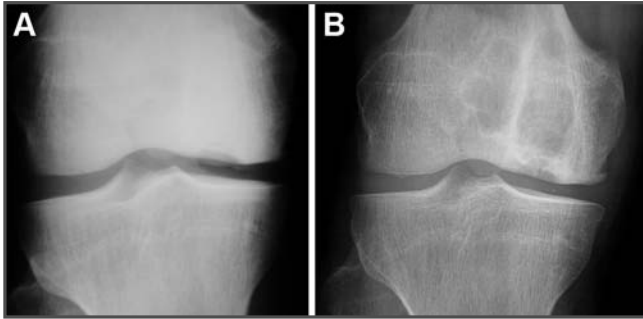


Fig. 1. A. Radiografía de 1998. B. Radiografía 20 años después.

cos, bien delimitada, que ocupaba el cóndilo femoral interno con alcance en la superficie articular, donde existía una lesión osteocondral de gran tamaño con un defecto de aproximadamente 10 mm de diámetro a través del cual se abría una comunicación amplia con la cavidad lítica intramedular. Existía otro punto de conexión con el área articular a través de la hendidura intercondílea.

- Gammagrafía: aumento del trazador en la rodilla derecha en relación con cambios degenerativos. Sin otras captaciones.

Diagnóstico

Osteocondritis disecante gigante del cóndilo femoral derecho, TCG, condroblastoma o ganglión intra-óseo.

Se realizó una biopsia TRU-CUT guiada por TC que se informó como una proliferación fibrosa reactiva con una quistificación y focos de osteonecrosis situada subcondralmente.

Tratamiento

En la intervención quirúrgica se realizó una resección intralesional de la lesión en el cóndilo femoral interno, una recons-

trucción de la zona de la osteocondritis, que era aproximadamente de 2×2 cm, con un aloinjerto osteoarticular conservado a -80° más una preservación del cartílago con dimetilsulfoxido (DMSO), y el resto del defecto se rellenó con aloinjerto esponjoso (*chips*). El aloinjerto que tenía la capa de cartílago se talló de forma que tuviese la zona articular y una columna de esponjosa hacia el defecto. Se realizó una osteosíntesis con tornillos para fijar el injerto.

Evolución

La evolución clínica de la herida quirúrgica y el control radiográfico fueron satisfactorios y se iniciaron ejercicios de flexo-extensión mientras estaba en el hospital.

Actualmente la movilidad de la rodilla es completa y el paciente ha retomado sus actividades, pero sin esfuerzos deportivos.

El injerto se ha integrado y no ha presentado complicaciones infecciosas, fractura ni colapso (fig. 2).

DISCUSIÓN

Ante un paciente adulto con una lesión lítica extensa, epifisisometafisaria del fémur

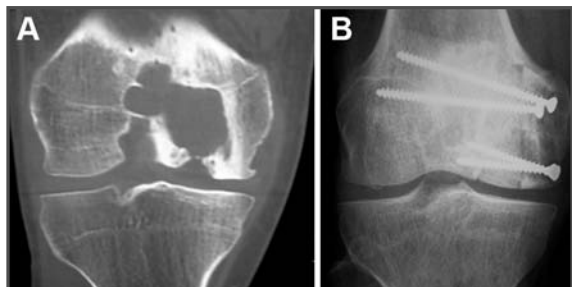

Fig. 2. A. Tomografía computarizada. B. Radiografía postoperatoria a los seis meses de la intervención.

distal nos planteamos el diagnóstico diferencial con una patología tumoral.

El caso supone un ejemplo de la destrucción que conlleva una osteocondritis disecante dejada a su evolución natural, de ahí la importancia del tratamiento en fases precoces.

Se trata de una lesión sintomática, localizada y de espesor completo en el cartílago articular a la que se añade un gran defecto óseo subcondral, de las técnicas

existentes, como el implante de condrocitos autólogos, la mosaicoplastia y el aloinjerto osteocondral^{1,2}, el cual permite tratar lesiones condrales amplias (mayores de 2 cm)³ y supone un soporte estructural para poder rellenar el gran defecto.

Existen dos técnicas para la inserción del aloinjerto osteocondral: tapón *press-fit* o injerto tallado⁴, como en nuestro caso, que es técnicamente más difícil pero evita sacrificar cartílago sano. Para asegurar la estabilidad se emplean tornillos.

BIBLIOGRAFÍA

1. Hennig A, Abate J. Osteochondral allografts in the treatment of articular cartilage injuries of the knee. *Sports Med Arthrosc.* 2007; 15: 126-32.
2. Crawford DC, Safran MR. Osteochondritis dissecans of the knee. *J Am Acad Orth Op Surg.* 2006; 14: 90-100.
3. Garret JC. Osteochondral allografts for reconstruction of articular defects of the knee. *Instruct Course Lect.* 1998; 47: 517-22.
4. Gortz S, Bugbee WD. Allografts in articular cartilage repair. *Instruct Course Lect.* 2007; 56: 469-80.



TUMORACIÓN INDOLORA EN EL HOMBRO DERECHO DE LARGA EVOLUCIÓN

**E. Moya Gómez, I. Carrera Fernández,
S. Cortés Alberola, R. Pellejero García**

*Servicio de Cirugía Ortopédica y Traumatología
Hospital de la Santa Creu i Sant Pau. Barcelona*

SUPERVISIÓN

A. Peiró Ibáñez

Médico Adjunto

CASO CLÍNICO

Anamnesis

Mujer de 46 años de edad, que acudió al dispensario por una tumoración en la cara anterior del hombro derecho, no dolorosa y de dos años de evolución. La lesión había presentado un crecimiento muy lento y no la relacionaba con ningún antecedente traumático.

Como antecedentes la paciente era fumadora de medio paquete/día, tuberculosis a los siete años, y había sido intervenida de fleboextracción y mastoplastia.

Exploración física

La paciente presentaba una tumoración en la región anterointerna del tercio proximal del brazo de unos 6×5 cm, de consistencia dura, adherida a los planos profundos pero no a la piel. La tumoración no era móvil ni dolorosa a la palpación.

La piel superficial a la tumoración no presentaba infiltración por la misma, aumento de la vascularización superficial u otras alteraciones significativas.

No se objetivaron alteraciones en la exploración neurológica, vascular ni funcional de la extremidad afecta.

Pruebas complementarias

- Radiografía simple: mostraba la presencia de una lesión exofítica osteoblástica en la metáfisis proximal del húmero derecho (fig. 1).
- Tomografía computarizada: objetivó la presencia de una lesión de aspecto tumoral y unos 6,5 cm de diámetro máximo del húmero proximal derecho muy sugestivo de corresponder a un osteosarcoma paraostal. Existían sospechas de una invasión del canal medular a nivel de la metáfisis proximal del húmero, hallazgo que debía confirmarse mediante el estudio de una resonancia magnética (RM) (fig. 1).
- RM: confirmó la presencia de una tumoración ósea originada en la superficie del húmero proximal derecho, que se presentaba en forma de una masa de crecimiento exofítico que ocupaba el hueco axilar y que afectaba a los $\frac{3}{4}$ de la circunferencia del húmero. El aspecto radiológico

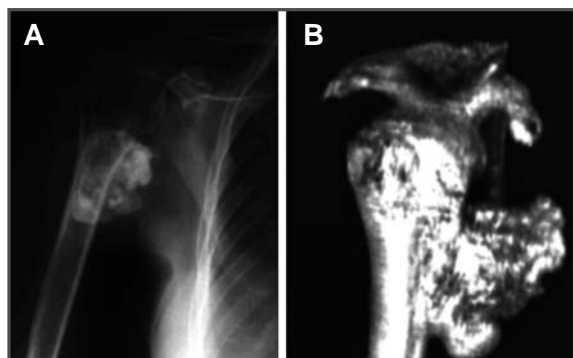


Fig. 1. A. Radiología simple.
B. Tomografía computarizada de la lesión.

era altamente sugestivo de corresponder a un osteosarcoma paraostal. Se confirmó la infiltración del canal medular.

- Biopsia trefina: el estudio anatomopatológico de la muestra de la biopsia informó de la presencia de trabéculas óseas de morfología irregular con cambios remodelativos y con tejido adiposo y fibroso intertrabecular. No se observaron criterios histológicos de malignidad, sin embargo, el aspecto morfológico no excluía el diagnóstico clínico y radiológico de osteosarcoma paraostal.

El estudio de extensión no mostró otras lesiones óseas en el rastreo óseo-gamma-gráfico ni diseminación a distancia en la tomografía torácica, abdominal ni pélvica.

Diagnóstico

Osteosarcoma paraostal del húmero proximal derecho.

Tratamiento

Se intervino quirúrgicamente a la paciente y se realizó una resección amplia y una reconstrucción con megaartroplastia del

hombro a medida con un homoinjerto estructural (fig. 2).

En el resultado de la anatomía patológica de la pieza se confirmó el diagnóstico de osteosarcoma paraostal de 6 cm con infiltración medular focal. Márgenes de resección sin evidencia de neoplasia.

Evolución

En el último control en dispensario, dos años tras la cirugía, la paciente presentaba una flexión de 90°, una rotación externa de 45°, una rotación interna neutra y una abducción de 90°.

La fuerza muscular era correcta y la consolidación de la interfase injerto-hueso propio era del 75%. La paciente no ha presentado recidivas y se encuentra actualmente libre de la enfermedad.

DISCUSIÓN

El osteosarcoma paraostal es un tipo de osteosarcoma de superficie, que constituye alrededor de un 5% de todos los osteosarcomas. Se observa con más frecuencia en mujeres en la tercera y cuarta décadas de la vida y afecta de manera característi-

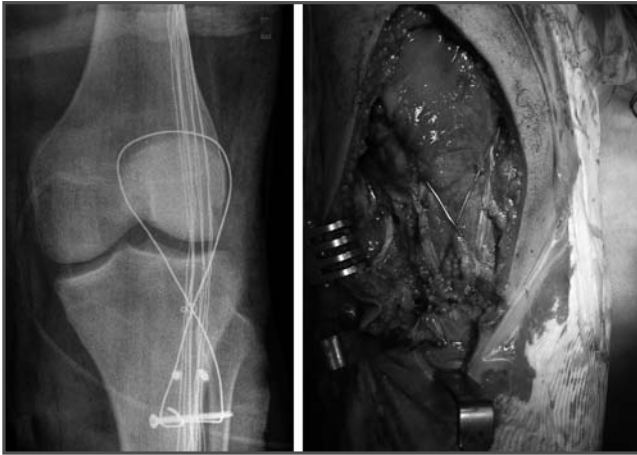


Fig. 2. Imágenes del implante y de la radiología postoperatoria.

ca (70%) a la región posterior de la extremidad distal del fémur. Le siguen en frecuencia la tibia proximal y el húmero proximal. Su comportamiento clínico (se trata de un tumor de crecimiento lento, que suele presentar una evolución larga cuando el paciente consulta por primera vez a un médico) y su baja incidencia hacen que con frecuencia se diagnostique erróneamente como lesiones benignas. Radiológicamente presenta una masa osificada adherida a la superficie del hueso, que circunda al hueso cortical. En el 25% de los casos se puede objetivar una invasión medular, circunstancia que no empeora el pronóstico.

Se trata de un tumor de bajo grado histológico, por lo que el pronóstico es excelente, con un 91% de supervivencia global a los cinco años.

El tratamiento estándar consiste en la cirugía de resección amplia, que incluye únicamente la cortical en la que se encuentra la base de implantación tumoral, en aquellos casos en los que no existe infiltración medular.

En el caso que presentamos la afectación cortical representaba más de $\frac{3}{4}$ del diámetro del segmento óseo, por lo que decidimos realizar la resección masiva del húmero proximal en una sola pieza para asegurar la resección completa de la tumoración, la obtención de unos márgenes oncológicamente adecuados y una correcta reconstrucción de la lesión. Preferimos la reconstrucción con artroplastias a medida, ya que los resultados funcionales conseguidos por nuestro grupo mediante la reconstrucción con homoinjerto estructural osteoarticular en el hombro han sido poco satisfactorios.

BIBLIOGRAFÍA

1. Campanacci M, Picci P, Gherlinzoni F, Guerra A, Bertoni F, Neff JR. Parosteal osteosarcoma. *J Bone Joint Surg (Br)*. 1984; 66-B: 313-21.
2. Enneking WF, Springfield D, Gross M. The surgical treatment of parosteal osteosarcoma in long bones. *J Bone Joint Surg (Am)*. 1985; 67: 125-35.
3. Lewis VO, Gebhardt MC, Springfield DS. Parosteal osteosarcoma of the posterior aspect of the distal part of the femur: oncological and functional results following a new resection technique. *J Bone Joint Surg (Am)*. 2000; 82-A: 1083.



DOLOR EN LA MUÑECA DERECHA CON ANTECEDENTE TRAUMÁTICO ANTIGUO

**V. Folgueras Henriksen, D. Alonso Álvarez,
E. Gómez San Martín, S. Ramos García**

*Servicio de Cirugía Ortopédica y Traumatología
Hospital Universitario Central de Asturias. Oviedo*

SUPERVISIÓN

A. F. Braña Vigil

Jefe de Servicio

CASO CLÍNICO

Anamnesis

Mujer de 18 años de edad que acudió a la consulta remitida desde otro centro refiriendo dolores en la muñeca derecha de varios meses de evolución. La intensidad de los mismos había ido en aumento, siendo el dolor en aquel momento muy incapacitante, impidiendo el uso del miembro superior derecho para las actividades de la vida diaria.

La paciente refirió haber sufrido varios traumatismos de baja energía sobre la articulación, por lo que acudió en repetidas ocasiones a su médico de Atención Primaria. Fue tratada en un principio con inmovilización con el diagnóstico de esguince de muñeca. Ante la ausencia de mejoría se le diagnosticó tenosinovitis de De Quervain, asimismo sin mejoría con tratamiento rehabilitador. No se realizó en este periodo ninguna prueba de imagen y, ante la persistencia y empeoramiento de los síntomas la paciente solicitó una consulta en nuestro Servicio.

Exploración física

La paciente presentaba un dolor intenso a la presión en la región metafiso-epifisaria radial distal derecha. La inspección no mostró alteraciones, no se evidenció aumento de temperatura local, ni rubor o aumento del volumen del tercio distal del antebrazo. La movilidad activa estaba conservada y era indolora si no se aplicaba resistencia. Sin embargo, no era capaz de levantar pesos mínimos y la desviación radial forzada resultaba muy dolorosa.

Pruebas complementarias

- Radiografía de la muñeca derecha: se apreciaba una lesión osteolítica epifisaria distal del radio de aproximadamente 1×1 cm. Zona de esclerosis, proximal a la lesión osteolítica.
- Resonancia magnética (RM) de la muñeca derecha: varianza cubital negativa sin asociarse ninguna lesión del complejo fibrocartilaginoso triangular. Lesiones óseas en la metafisis y epífisis radial. Lesión epifisaria de forma redon-

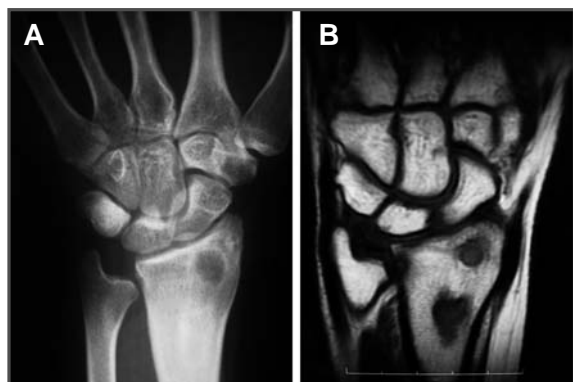


Fig. 1. A. Imagen de la RM en la que se aprecia la presencia de dos lesiones cavitarias en la extremidad distal del radio. B. En la radiografía, una única lesión con esclerosis proximal.

deada y aproximadamente de 1 cm de diámetro. Lesiones que no cumplen criterios de quiste simple óseo y su diagnóstico diferencial debe incluir la patología inflamatoria crónica (osteomielitis) o incluso la lesión tumoral epifisaria (condroblastoma o tumor de células gigantes).

- Gammagrafía: llamativa hipercaptación de la epífisis distal del radio sin un aumento significativo de la perfusión regional, haciendo improbable el diagnóstico de osteomielitis.
- Se decidió realizar una biopsia de la lesión, obteniéndose con un trócar cilindros óseos, con el diagnóstico de osteomielitis.

Diagnóstico

Osteomielitis crónica de origen hematógeno.

Tratamiento

Bajo anestesia general se realizó un curetaje de la lesión a través de un abordaje dorsal a la extremidad distal del radio. Se

obtuvieron múltiples cultivos con un resultado negativo.

Evolución

La paciente evolucionó satisfactoriamente tras el curetaje, permaneciendo asintomática y realizando su trabajo habitual. Sin embargo, pasados cuatro años tras la intervención acudió de nuevo a la consulta con reaparición de la clínica inicial. Además aparecieron signos flogóticos claros en el tercio distal del antebrazo.

Se obtuvieron nuevas radiografías y una tomografía computarizada (TC): lesión lítica multicameral metafisodiafisaria de 40 mm de longitud craneocaudal hasta llegar a la superficie articular del radio, con material óseo en su interior y una pequeña cascarilla ósea de baja densidad que la rodeaba, perforaciones en la cortical. Todos estos hallazgos eran compatibles con osteomielitis crónica.

Finalmente se intervino de nuevo quirúrgicamente realizándose un curetaje agresivo de la lesión. Los cultivos obtenidos fueron positivos para *St. epidermidis* sensible a meticilina y *Salmonella typhimurium*.

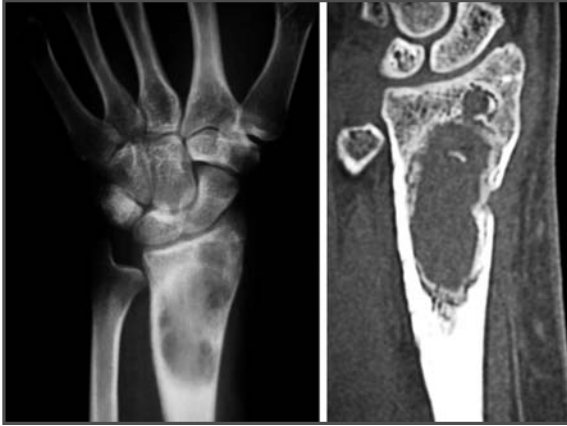

Fig. 2. Reparación del cuadro con mayor tamaño y extensión de las lesiones. Imagen de secuestro óseo claramente visible en la TC.

La paciente evolucionó satisfactoriamente tras la cirugía y el tratamiento antibiótico específico.

DISCUSIÓN

La osteomielitis crónica es una patología difícil de erradicar por completo¹. Aunque los síntomas disminuyan o incluso desaparezcan, uno o más focos en el hueso pueden contener material infectado. Se describen reactivaciones años después. Los focos infectados dentro del hueso están rodeados por tejido escleroso, cubierto por periostio engrosado y tejidos blandos con alteraciones cicatriciales. Múltiples gérmenes pueden crecer en los cultivos o biopsias.

El diagnóstico se basa en la clínica, laboratorio y técnicas de imagen, siendo la

biopsia con cultivo y antibiograma la técnica indicada².

El tratamiento incluye un curetaje de la lesión y antibioterapia³. En este caso concreto fue preciso el diagnóstico diferencial con el condroblastoma y el tumor de células gigantes. El primero es una neoplasia cartilaginosa benigna frecuente en la segunda y tercera décadas de la vida. Se localizan en las epífisis de huesos largos y por su localización paraarticular pueden dar sintomatología articular⁴. La bifocalidad de nuestra lesión y la ausencia de calcificaciones son infrecuentes en el condroblastoma. El tumor de células gigantes es propio de la tercera y cuarta décadas de la vida, siendo el dolor el síntoma más frecuente. El dolor a la palpación es un signo constante. Radiológicamente tiene un aspecto osteolítico insuflado con trabeculación, no presente en nuestro caso⁴.

BIBLIOGRAFÍA

1. Dabov G. Osteomielitis. En: Canale T (ed.). Cirugía ortopédica. Volumen 1. Madrid: Elsevier; 2005; 661-84.
2. Song KM, Sloboda JF. Acute hematogenous osteomyelitis in children. *J Am Acad Orthop Surg*. 2001; 9: 166-75.
3. Reinehr T, Burk G, Michel E, et al. Chronic osteomyelitis in childhood: is surgery always indicated? *Infection*. 2000; 28: 282-6.
4. Resnick D, Kyriakos M, Greenway G. Tumores y lesiones óseas pseudotumorales: diagnóstico por la imagen y anatomía patológica de las lesiones específicas. En: Resnick D, Kransdorf M (eds.). *Huesos y articulaciones en imágenes radiológicas*. Madrid: Elsevier; 2006; 1120-97.



LUMBOCIATALGIA DE LARGA EVOLUCIÓN

N. Mora Navarro, C. Tornero Prieto, C. Gascón López

*Servicio de Cirugía Ortopédica y Traumatología
Hospital Universitario Son Dureta. Palma de Mallorca*

SUPERVISIÓN

Ó. Tendero Gómez

Médico Adjunto

CASO CLÍNICO

Anamnesis

Mujer de 36 años de edad, sin antecedentes personales de interés, que desde hacía más de un año presentaba una clínica de lumbociatalgia derecha (18 meses de evolución), con exacerbación del dolor en los últimos seis meses.

Exploración física

El dolor era continuo y punzante. Se localizaba en la cara posterior del miembro inferior derecho llegando hasta la zona gemelar, y aumentaba con la sedestación y el decúbito. Sin embargo, no refirió hipoestusias y los reflejos osteotendinosos eran normales.

Pruebas complementarias

- El estudio mediante resonancia magnética (RM) y tomografía computarizada (TC) abdominopélvica mostró una masa intrapélvica que se extendía hacia el orificio ciático mayor derecho en íntima

relación con el plexo sacro y que comprimía la vejiga y el útero (fig. 1).

- Se realizó una arteriografía, donde destacaba un tumor muy vascularizado, dependiente de la rama posterior de la arteria iliaca interna derecha que se embolizó con fines hemostáticos previa a la cirugía.

Diagnóstico

La biopsia guiada por TC obtuvo muestras de anatomía patológica que, mediante la tinción argéntica de la reticulina, informó de un patrón vascular de tipo pericitomatoso con vasos en asta de venado entre fibrillas de reticulina externamente a la membrana basal, diagnosticándose de hemangiopericitoma o tumor fibroso solitario, de variante intermedia. La inmunohistoquímica realizada resultó positiva para vimentina y CD34.

Tratamiento

El tratamiento fue quirúrgico mediante un abordaje posterior de cadera modificado (incisión cutánea a nivel de la cara

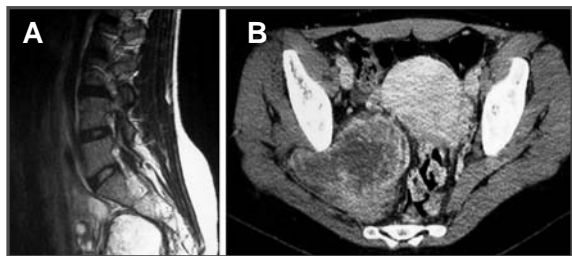


Fig. 1. A. Resonancia magnética (corte sagital) donde se observa la masa pélvica en la cara anterolateral del sacro. B. Tomografía computarizada con contraste (corte axial) donde se muestra una masa extraperitoneal que desplaza las estructuras adyacentes sin englobarlas (vejiga, útero, recto y vasos ilíacos internos).

posterolateral del glúteo derecho) junto con un abordaje anterior (laparotomía pararectal extraperitoneal), realizándose conjuntamente por la Unidad de Tumores del Servicio de Cirugía Ortopédica y Traumatología y el Servicio de Urología.

Se procedió a una resección marginal del tumor, sacrificando las raíces S2-S4 derechas por estar englobadas en el mismo¹. L5 y S1 se mantuvieron intactas, al igual que el nervio ciático y el nervio obturador (fig. 2).

Se obtuvo una pieza quirúrgica de 17 × 7 × 5 cm. Macroscópicamente se observó una tumoración de 8 × 5 × 5 cm no encapsulada. No había signos de malignidad y los márgenes estaban libres. Se administró profilaxis antibiótica y antitrombótica rutinaria. Posteriormente se complementó el tratamiento con radioterapia postoperatoria a una dosis de 51 Gy (cuatro meses).

Evolución

Tras la cirugía la evolución fue muy favorable, ya que la paciente no presentó signos de incontinencia urinaria o fecal a

pesar de la resección de las raíces S2-S4 derechas.

El dolor mejoró progresivamente, con remisión completa a los tres meses y una recuperación funcional del miembro inferior derecho a los seis meses. La RM y la TC hasta el tercer año no muestran signos de recidiva.

DISCUSIÓN

El hemangiopericitoma, actualmente llamado tumor fibroso solitario², es un tumor vascular muy poco frecuente derivado de los pericitos de Zimmerman³. Inicialmente se definió como un tumor pleural⁴, pero su presencia en otras localizaciones es cada vez más frecuente, pudiendo observarse en el muslo, la pelvis, la columna y el retroperitoneo.

Su frecuencia es mayor en varones entre 20 y 60 años de edad. El diagnóstico se obtiene mediante pruebas de imagen.

El diagnóstico diferencial se realiza junto con el condrosarcoma mesenquimal, osteosarcoma, histiocitoma fibroso maligno, quiste óseo aneurismático, tumor de células gigantes, angiosarcoma, hemangioen-

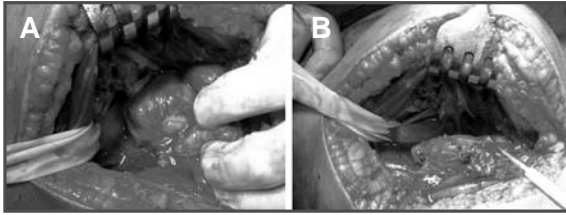


Fig. 2. A. Localización del tumor, abordaje anterior. B. Exéresis del tumor. Plexo sacro al fondo de la imagen con salida de sus raíces. Nervio ciático separado mediante penrose.

dotelioma, hemangioma esclerosante, tumor glómico y metástasis de meningioma angioblástico.

La cirugía es la base del tratamiento, complementándose con radioterapia y quimioterapia (en los tumores malignos).

Para valorar el pronóstico de estos tumores hay que tener en cuenta la alta recidiva a nivel local junto con algún caso de metástasis tardía en los tumores de bajo grado y metástasis en los tumores de alto grado, que se localizan fundamentalmen-

te en pulmón, hígado y tejido óseo; la RM y la TC axial de control son unas herramientas eficientes para el control evolutivo postquirúrgico.

Los tumores intrapélvicos se asocian a una gran morbilidad postoperatoria. La resección bilateral de raíces sacras por debajo de S1 conlleva una alta probabilidad de incontinencia de esfínteres⁵. Sin embargo, cuando la resección es homolateral, existen posibilidades de recuperación completa, tal y como se obtuvo en nuestro caso.

BIBLIOGRAFÍA

1. Madhuvrata P, Jayachandran MC, Edmonds DK, Agarwal S, El-Bahrawy M. Retroperitoneal solitary fibrous tumour arising from the pelvis in women. A case report and review of literature. *J Obstet Gynecol.* 2005; 25: 189.
2. Gengler C, Guillou L. Solitary fibrous tumour and haemangiopericytoma: evolution of a concept. *Histopathology.* 2006; 48: 63-74.
3. Campanacci M. Bone and soft tissue tumors. 2.^a ed. Springer Verlag; 1991.
4. Gerner RE, Moore RE, Pickren JW. Hemangiopericytoma. *Ann Surg.* 1974; 179: 128-132.
5. Harrison M, Leis H, Johnson B, MacDonald W, Goldman C. Hemangiopericytoma of the sciatic notch presenting as sciatica in a young healthy man, case report. *Neurosurgery.* 1995; 37: 1208-12.



TUMORACIÓN DE GRAN TAMAÑO Y RÁPIDA APARICIÓN EN LA FALANGE PROXIMAL DEL CUARTO DEDO

**R. Estella Nonay, A. Torres Campos,
C. García Gutiérrez, C. Velázquez Acón**

*Servicio de Traumatología y Cirugía Ortopédica
Hospital Clínico Universitario Lozano Blesa. Zaragoza*

SUPERVISIÓN

B. Seral García

Médico Adjunto y Tutor de Residentes

CASO CLÍNICO

Anamnesis

Mujer de 60 años de edad; sin antecedentes de interés, que acudió a Consultas de Traumatología presentando una tumoración localizada en el cuarto dedo de la mano izquierda de nueva aparición y un crecimiento progresivo en los últimos seis meses.

Exploración física

A la exploración física la paciente presentaba una tumoración indolora localizada a nivel de la falange proximal que duplicaba el diámetro del dedo, con consistencia firme y que parecía depender de partes blandas. No se apreciaban alteraciones tróficas de la piel suprayacente ni de la funcionalidad o vasculonerviosas distales.

Pruebas complementarias

- La radiología simple mostró una tumoración de las partes blandas con una reacción perióstica de la falange pero

sin infiltración ósea cortical de la misma (fig. 1).

- La resonancia magnética (RM) informó de una tumoración de 4×3 cm en la cara posterior de la primera falange con origen en la vaina del flexor largo del cuarto dedo de la mano derecha, compatible con un tumor de células gigantes o sarcoma. Englobaba a ambos tendones flexores y a los paquetes vasculonerviosos (fig. 2).

Diagnóstico

Tumoración dependiente de vainas sinoviales en la que dada la sospecha de malignidad se indicó la biopsia y extirpación quirúrgica.

Tratamiento

Se realizó una biopsia intraoperatoria de la tumoración con el diagnóstico de tenosinovoma benigno, por lo que se procedió a la exéresis de la tumoración. La masa, lobulada y de color marrón con zonas amarillentas, se encontraba delimitada en

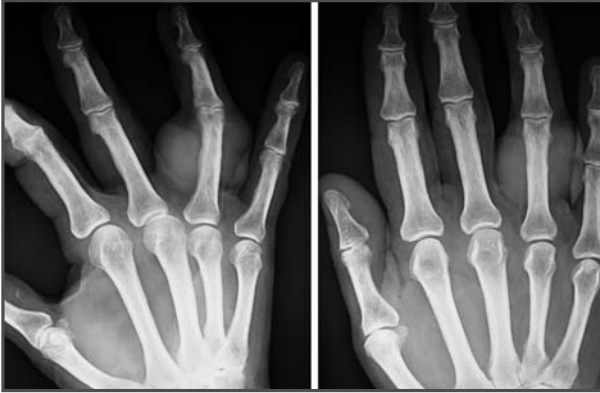

Fig. 1. La radiología simple muestra el tamaño de la tumoración y su dependencia de las partes blandas y la reacción perióstica sin infiltración cortical de la falange.

la cara palmar de los flexores del cuarto dedo y desplazaba ambos paquetes vasculonerviosos, encontrándose en contacto con el periostio de la falange proximal y la articulación interfalángica proximal.

Se consiguió una liberación completa de la tumoración en toda su extensión manteniendo íntegros los paquetes colaterales cubital y radial.

Evolución

La paciente evolucionó de forma muy favorable de su herida quirúrgica conservando la buena funcionalidad previa. Tras la cirugía aparecieron parestesias leves residuales durante el primer mes, periodo tras el cual la paciente retomó su actividad laboral. El diagnóstico anatomopatológico definitivo confirmó el preoperatorio y su naturaleza benigna.

Un año y medio después, la paciente no presentaba recidiva de la patología.

DISCUSIÓN

Ante una masa de partes blandas es básico conocer la velocidad y naturaleza del

crecimiento. Por el contrario, una masa sólida y profunda de crecimiento rápido hace sospechar la malignidad de la mis-

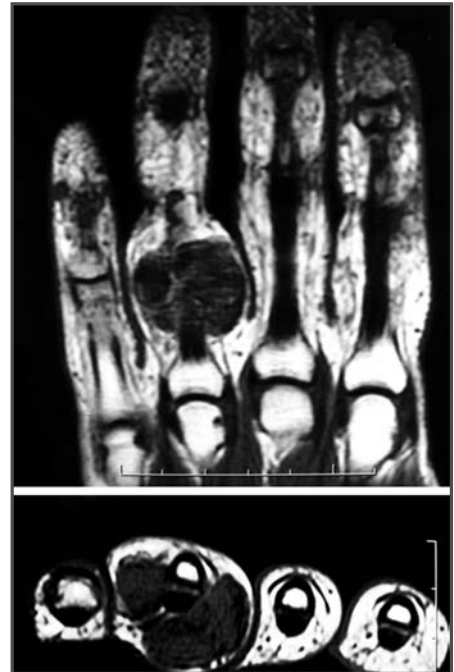


Fig. 2. La resonancia magnética muestra la extensión de la tumoración englobando ambos paquetes colaterales y desplazando a los tendones flexores.

ma. Las pruebas de imagen pueden ser definitivas en el diagnóstico de ciertos tumores; sin embargo, sólo cuando no sean concluyentes estará indicada la biopsia realizada según principios oncológicos. La punción-aspiración con aguja fina y la biopsia con TRU-CUT son opciones de más difícil interpretación en el diagnóstico anatomopatológico del tumor¹.

Tenosinovioma benigno, histiocitoma benigno de la vaina tendinosa, xantoma fibroso, sinovitis villonodular localizada y tumor de células gigantes hacen referencia a un mismo tipo de tumoración. Más frecuente en mujeres entre los 30-50 años; generalmente es única, lobulada y de consistencia firme. Su ubicación más frecuente es la cara palmar de los dedos y la mano, y es la segunda masa más frecuente en la

zona tras los gangliones, aunque a diferencia de este caso se caracterizan por su lento crecimiento. Existe una controversia en cuanto a su origen histológico y la patogénesis neoplásica o reaccional (un 50% de los pacientes tienen antecedentes de traumatismo)^{2,3}.

En cualquier caso, el tumor de células gigantes, que aquí se presenta, se trata de una patología benigna, cuya cirugía es compleja por la relación anatómica con los paquetes colaterales y el abordaje de la piel y otras estructuras. El índice de recurrencia es muy variable (7-45%) y es mayor en aquellos con mayor número de mitosis celulares y en los que no es posible la extirpación completa; la radioterapia parece útil en tal caso⁴. Son tumores que no malignizan, aunque sí existen variantes malignas del mismo.

BIBLIOGRAFÍA

1. Damron TA, Beauchamp CP, Rougraff BT, Ward WG. Soft tissue lumps and bumps. *J Bone Joint Surg (Am)*. 2003; 85-A: 1142-55.
2. Messodi A, Fnini S, Labsaili N, Ghrib S, Rafai M, Largab A. Les tumeurs à cellules géantes des gaines synoviales de la main: à propos de 32 cas. *Chir Main*. 2007; 26: 165-9.
3. Athanasian EA. Tumores óseos y de tejidos blandos. En: Green's DP (coord.). *Cirugía de la mano*. 5.^a ed. Madrid: Marbán; 2007. p. 2211-65.
4. Kotwal PP, Gupta V, Malhotra R. Giant-cell tumour of the tendon sheath. Is radiotherapy indicated to prevent recurrence after surgery? *J Bone Joint (Br)*. 2000; 82-B: 571-3.



TUMORACIÓN TIBIAL

**P. Morales Muñoz,
R. García Rodríguez, B. Gutiérrez Narvarte**

*Servicio de Ortopedia y Traumatología
Hospital Universitario 12 de Octubre. Madrid*

**SUPERVISIÓN
P. Guerra Vélez**
Médico Adjunto

CASO CLÍNICO

Anamnesis

Varón de 60 años de edad, sin antecedentes médicos de interés, que presentaba una tumoración en el tercio medio anterior de la pierna izquierda de seis meses de evolución. El paciente asociaba la aparición de la tumoración a un traumatismo casual y refirió un crecimiento progresivo de la misma desde entonces. No presentaba episodios de aumento de temperatura local ni dolor en la zona.

Exploración física

En la cara anteroexterna del tercio medio de la pierna izquierda se apreciaba una tumoración de 4 × 5 cm de tamaño. Era una lesión de características quísticas, fluctuante y sin adherencia a la piel ni a los planos profundos. No presentaba signos inflamatorios. No había ninguna limitación en el arco articular de las articulaciones adyacentes y la exploración

neurovascular distal del miembro se encontraba dentro de la normalidad.

Pruebas complementarias

- Radiología simple: no se apreciaban lesiones óseas en la zona de la tumoración ni signos de reacción perióstica.
- Estudios analíticos: normales.
- Resonancia magnética (RM): lesión en la zona anteroexterna del tercio medio de la pared tibial sin signos infiltrativos. Isointensa en T1 e hiperintensa en T2. Compatible con ganglión perióstico tibial (fig. 1).
- Punción-aspiración con aguja fina (PAAF): material mixoide acelular sugestivo de ganglión.

Diagnóstico

En base a las características clínicas de la lesión y las pruebas complementarias se llegó al diagnóstico de lesión tumoral

benigna compatible con ganglión periós-tico.

Tratamiento

Se procedió a realizar una cirugía de exéresis de la tumoración. Durante el acto quirúrgico se apreciaba una lesión quística bien delimitada sin signos macroscópicos de infiltración a planos óseos o musculares adyacentes de aproximadamente 4,5 cm de diámetro (fig. 2). El contenido de la misma era amarillento y viscoso. Se realizó el estudio anatomopatológico del tumor que confirmó el diagnóstico de ganglión. También se analizaron muestras de tejido óseo y muscular, descartándose la afectación de los mismos.

Evolución

La evolución postoperatoria del paciente fue buena durante los tres primeros meses. Pasado dicho tiempo el paciente comenzó a presentar dolor en la zona apreciándose el crecimiento de una nueva lesión tumoral. Se realizó un nuevo estudio de imagen mediante una RM, la cual confirmó la recidiva local.

Se sometió al paciente a una nueva intervención en la que, además de la exéresis del tumor, se realizó un fresado del hueso adyacente y una colocación de capa de cemento sobre el defecto óseo. En este caso la evolución de la herida quirúrgica no fue buena y apareció un área de dehiscencia en la zona inferior por la que inicialmente drenaba un líquido hemático que al cabo de una semana adquirió características purulentas. Se tomó una muestra de dicho líquido y se realizó un cultivo de la misma, obteniéndose el crecimiento de *E. coli* y *Pseudomona strutzen* sensibles a ciprofloxacino. Tras completarse el tratamiento antibiótico pautado por la Unidad de Enfermedades Infecciosas, el Servicio de Cirugía Plástica realizó la exéresis del cemento y la colocación de colgajo de gemelo interno sobre la zona de dehiscencia.

La evolución posterior fue buena. El colgajo se integró perfectamente y no se apreciaron nuevos signos infecciosos ni de recidiva local en el seguimiento postoperatorio.

Actualmente han pasado dos años y medio desde la última intervención y el

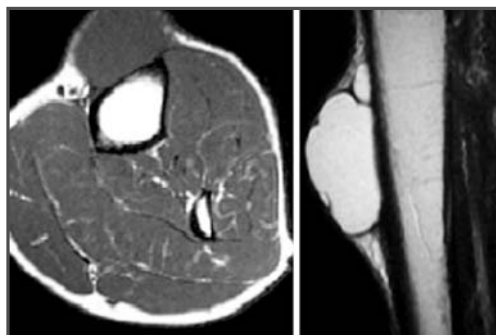


Fig. 1. Imágenes de la resonancia magnética en T1 y T2.

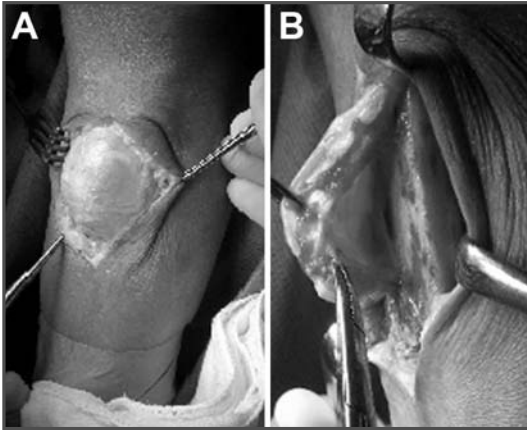


Fig. 2. A. Imagen quirúrgica del ganglión. B. Separación de la pared posterior del ganglión de la cortical tibial.

paciente se encuentra completamente asintomático.

DISCUSIÓN

Los gangliones son tumoraciones benignas originadas a partir de la degeneración mixoide del tejido conectivo^{1,2}. Sus localizaciones más frecuente son la muñeca y la mano. Solamente entre el 15 y el 20% de todos los gangliones afectan a la extremidad inferior¹. Normalmente se localizan en áreas anatómicas sometidas a cierto estrés mecánico como son las cápsulas articulares o las inserciones tendinosas¹.

Dentro del subgrupo de los gangliones periósticos la localización más frecuente de los casos publicados en la literatura médica es la metafisis proximal de la tibia². Actualmente la patogenia de estas lesiones es desconocida pero se piensa que pueden originarse por la degeneración mucoide del tejido conectivo adyacente al periostio².

El estudio de imagen que aporta una mejor caracterización de los gangliones es la resonancia magnética nuclear. En las imágenes en T1 los gangliones aparecen isoin-

tensos al músculo adyacente, presentando un aumento de la señal en las imágenes T2. Tanto en T1 como en T2 la apariencia del ganglión es homogénea, sin afectación de tejidos adyacentes. Esto permite la distinción por ejemplo con los hematomas periósticos o los abscesos periósticos que suelen ser más heterogéneos².

Pero, al realizar el diagnóstico diferencial, sobre todo es importante distinguir los gangliones de las tumoraciones malignas como el osteosarcoma perióstico^{2,3}. En la radiología simple el ganglión no presenta reacción perióstica perpendicular a la superficie articular, como la que se encuentra en algunas neoplasias malignas, ni invade tejidos adyacentes en el estudio de resonancia magnética nuclear².

El tratamiento de los gangliones periósticos es la exéresis de los mismos realizando en todos los casos el estudio anatomopatológico de las piezas obtenidas para la confirmación diagnóstica. El índice de recidiva de los gangliones periósticos es muy variable según los estudios, pudiéndose alcanzar cifras de hasta el 31% de los casos².

BIBLIOGRAFÍA

1. Rozbruch SR, Chang V, Bohne WH, Deland JT. Ganglion cyst of the lower extremity: an analysis of 54 cases and review of the literature. *Orthopedics*. 1998; 21: 141-8.
2. Abdelwahab IF, Hermann G, Kenan S, Klein MJ. Periosteal ganglia: current concept review. *Can Assoc Radiol J*. 1998; 49: 381-9.
3. Koboyashi H, Kotoura Y, Hosono M, Tsuboyama T, Sakahara H, Konishi J. Periosteal ganglion of tibia. *Skeletal Radiol*. 1996; 25: 381-3.



LUMBOCIATALGIA EN UNA PACIENTE CON SOSPECHA DE METÁSTASIS POR CÁNCER DE MAMA

**M. J. Ramos Pérez, V. Corbacho Sánchez,
A. Pérez Sánchez, A. Aguilar López**

*Servicio de Cirugía Ortopédica y Traumatología
Hospital General. Jerez de la Frontera (Cádiz)*

SUPERVISIÓN

H. Cañada Oya

Médico Adjunto

CASO CLÍNICO

Anamnesis

Mujer de 47 años de edad que acudió al Servicio de Urgencias de nuestro hospital por una lumbociatalgia de predominio derecho de varios días de evolución.

No destacaban otros antecedentes personales de interés, excepto que había sido diagnosticada nueve años antes de un carcinoma ductal infiltrante de mama (con características de carcinoma inflamatorio difuso), siendo tratada quirúrgicamente mediante mastectomía radical y vaciamiento axilar, y posteriormente mediante tratamiento complementario con quimioterapia, radioterapia y hormonoterapia.

Exploración física

Buen estado general, destacando su sintomatología lumbociatálgica bilateral, pero de predominio derecho. Déficit motor moderado de los miembros inferiores, especialmente en la región flexora de la cadera derecha. Existencia de parestesias bilaterales, con el mismo predominio

derecho. Reflejos osteotendinosos de ambos miembros respetados. No existía ninguna alteración de la sensibilidad perineal ni del control de los esfínteres.

Pruebas complementarias

- Ante este cuadro, se solicitaron en primer lugar radiografías anteroposteriores y laterales de la columna dorsal y lumbosacra, observándose un importante acuñaamiento de la segunda vértebra lumbar (L2), mayor de 2/3 partes de la altura de la misma.
- Para descartar un acuñaamiento de causa no traumática –pues la paciente no había sufrido ningún traumatismo de consideración y, en cambio, sí tenía un importante antecedente neoplásico–, se solicitó posteriormente la realización de una resonancia magnética (RM) que nos permitiese confirmar la sospecha de una metástasis de carcinoma primario de mama.
- Una vez que se decidió el ingreso de nuestra paciente, se procedió a completar el estudio de la misma con una

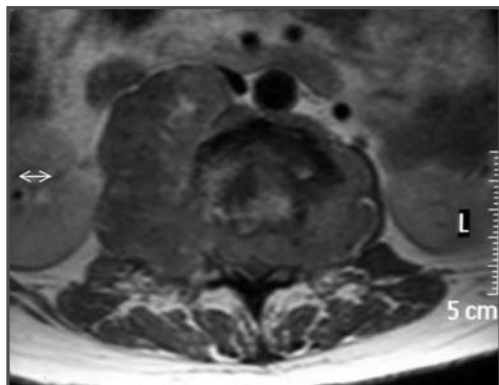


Fig. 1. Sarcoma de Ewing en L2. Gran masa de partes blandas paravertebral bilateral.

tomografía computarizada (TC) de columna dorsolumbar.

- El Servicio de Radiología de nuestro hospital confirmó –tras la RM– la existencia de “una afectación de causa metastásica en L2”. Se distinguía una gran masa de partes blandas paravertebral bilateral, que afectaba al menos a dos niveles vertebrales (fig. 1). Se observó una fractura patológica de L2 y una marcada disminución de la altura vertebral; existía un abombamiento del muro posterior, que obliteraba la práctica totalidad del canal raquídeo, desplazando el saco tecal.

Diagnóstico

Conociendo los antecedentes personales de la paciente y tras la realización de las pruebas de imagen comentadas, se asumió como diagnóstico el acúñamiento vertebral de L2 de origen metastásico (tras el cáncer de mama previo).

Tratamiento y evolución

Pocos días tras el ingreso, coincidiendo con la recepción de los resultados de las pruebas complementarias, la paciente

sufrió una rápida evolución de su cuadro inicial, desembocando en una sintomatología invalidante de sus miembros inferiores.

Ante la rápida evolución sintomática, se antepone la opción inicial de biopsiar la tumoración (para confirmar el diagnóstico) y programar posteriormente su intervención quirúrgica; por proceder, directamente, a la descompresión y fijación mediante osteosíntesis de la estructura lumbar afectada.

Finalmente, se intervino mediante laminectomía descompresiva de L2 y fijación de T12 a L4 con osteosíntesis, utilizando tornillos, barras y DTT (fig. 2).

Se observó intraoperatoriamente la existencia de una gran masa tumoral que comprimía la médula e infiltraba L2 y L3, procediéndose a la toma de múltiples biopsias.

Tras la intervención quirúrgica, la mejoría sintomática –con respecto al dolor y la limitación funcional– fue casi inmediata.

Con el paso de las semanas, tras el inicio de rehabilitación, la paciente podía caminar con corsé y la ayuda de un andador.

En esta evolución postoperatoria, se recibieron los informes de Anatomía Patológica, sorprendiéndonos la confirmación, tras los debidos análisis inmunohistoquímicos y citogenéticos², de que la lesión se trataba de un “sarcoma de Ewing vertebral”. Dicha neoplasia sería primaria, pues los estudios complementarios previos y posteriores (TC, RM, gammagrafía) descartaron la existencia de otro “foco” primario.

La confirmación del sarcoma de Ewing conllevó la decisión de complementar el tratamiento quirúrgico recibido, obviamente insuficiente en cuanto a la resección tumoral, con el empleo de radioterapia (diez sesiones de 30 G entre L1 y L3) y, más tarde, poliquimioterapia (ciclos cada 21 días de cisplatino y adriamicina).

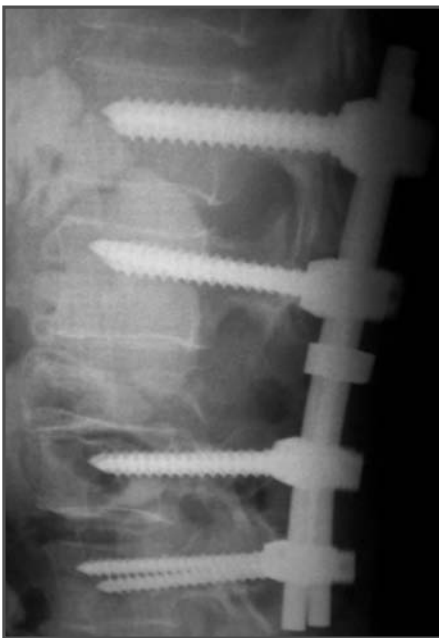


Fig. 2. Fijación vertebral entre T12 y L4 mediante osteosíntesis.

Evolución

La paciente experimentó muy buena respuesta a ambas terapias. Casi dos años después de la intervención quirúrgica, continuó acudiendo a consultas externas de nuestro hospital sin sintomatología álgica ni neurológica, caminando y con vida casi completamente normal. Las RM mostraron que la lesión se había estabilizado, sin apreciarse diferencias considerables con respecto a la preoperatoria (ya descrita anteriormente). Las pruebas de extensión no mostraron la aparición de metástasis en otras localizaciones.

DISCUSIÓN

El sarcoma de Ewing es una tumoración que afecta generalmente a adolescentes y adultos jóvenes, con preferencia masculina. Asienta, sobre todo, en la región diafisaria de huesos largos (fémur), suele tener un patrón permeativo, marcada reacción perióstica y extensión a partes blandas.

Se trata, por tanto, de un caso extraordinariamente inusual en una paciente mujer, de 47 años y tratándose de una afectación vertebral.

Hemos de reincidir en la importancia de proceder siempre a una biopsia preoperatoria que confirme el diagnóstico y permita programar, consecuentemente, la intervención quirúrgica más adecuada, evitando actitudes que puedan comprometer el pronóstico del paciente. En nuestro caso, procedimos a la descompresión quirúrgica urgente y la fijación vertebral, ante la sintomatología invalidante que desarrolló la paciente.

En los tumores y metástasis vertebrales, la indicación quirúrgica más adecuada suele tomarse siguiendo sistemas de estadiaje quirúrgico. Los más empleados quizá sean el de Weinstein-Boriani- Biagnini

y el de Tomita, que, con diferentes ítems, pretenden adecuar la opción quirúrgica a las características del tumor y al pronóstico del paciente.

BIBLIOGRAFÍA

1. Marco RA, Gentry JB, Rhines LD, Lewis VO, Wolinsky JP, Jaffe N, et al. Ewing's sarcoma of the mobile spine. *Spine*. 2005; 769-73.
2. Mobley BC, Roulston D, Shah GV, Bijwaard KE, McKeever PE, et al. Peripheral primitive neuroectodermal tumor/ Ewing's sarcoma of the craniospinal vault: case reports and review. *Human Patology*. 2006; 37: 845-53.
3. Schuck A, Ahreus S, Von Schorlemer I, Kuhlen M, Paulussen M, Hunold A, et al. Radiotherapy in Ewing tumor of the vertebrae: treatment result and local relapse analysis of the CESS 81/ 86 EICESS 92 trials. *Int J Radiat Oncol Biol Phys*. 2005; 63: 1562-7.
4. Venkateswaran L, Rodríguez-Galindo C, Merchant TE, Pouquette CA, Rao BN, Pappo AS. Primary Ewing tumor of the vertebrae: clinical characteristics prognostic factors, and outcome. *Medical and Pediatric Oncology*. 2001; 37: 30-5.



LESIÓN OSTEOLÍTICA DEL PERONÉ Y LESIÓN OSTEABLÁSTICA DE LA TIBIA SIMULTÁNEAS EN UNA MUJER JOVEN

**M. del Río Arteaga, Á. Lázaro González,
S. Chacón Cartaya, A. Liñán Padilla**

*Servicio de Traumatología y Ortopedia
Hospital Universitario Virgen del Rocío. Sevilla*

SUPERVISIÓN

A. Santos Rodas

Médico Adjunto

CASO CLÍNICO

Anamnesis

Mujer de 36 años de edad con antecedentes personales de glucogénesis de tipo VI, que refirió un dolor de intensidad creciente en la cara externa de la rodilla izquierda de un año de evolución.

Exploración física

A la exploración, el balance articular era completo y la gonalgia era inespecífica, no relacionándose con sobreesfuerzos o prácticas deportivas.

Pruebas complementarias

- Radiología simple: se apreciaba una lesión osteolítica expansiva en la cabeza del peroné, con un patrón geográfico y una integridad de la cortical del hueso. Asimismo se identificó una lesión osteoblástica enostósica en la cara posterolateral de la metáfisis tibial (fig. 1).
- Tomografía computarizada (TC) y resonancia magnética (RM): se confirmó la característica expansiva de la lesión del peroné, conservando cortical, y el

engrosamiento cortical tibial sin discontinuidad en la misma y sin reacción perióstica asociada.

- Gammagrafía: hipercaptación en la rodilla izquierda.
- TC de tórax y abdomen: estudio de extensión negativo.

Diagnóstico y tratamiento

Ante el diagnóstico de sospecha de osteoclastoma de peroné y osteoblastoma de tibia se decidió realizar una resección de 3 cm de peroné proximal y una punción biopsia de la lesión tibial. El estudio anatomopatológico confirmó el diagnóstico de condrosarcoma bien diferenciado epifisario proximal del peroné que infiltraba bordes de resección, e informaron como normal los cilindros óseos procedentes de la metáfisis tibial. Ante la nueva situación diagnóstica se decidió proceder al traslado de la paciente a la Unidad de Tumores Músculo-Esqueléticos de nuestro centro.

Evolución

Una vez confirmado el diagnóstico anatomopatológico se procedió a reintervenir a

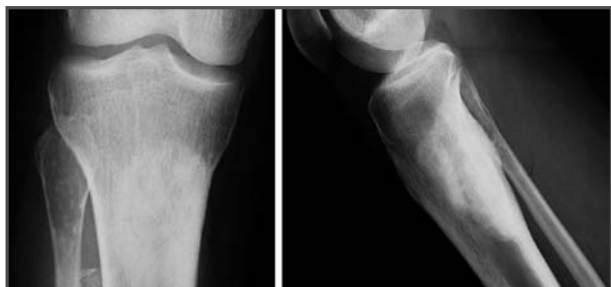

Fig. 1. Radiografías anteroposterior y lateral de la rodilla donde se aprecia lesión osteolítica en la cabeza del peroné y osteoblástica en la región metafisaria posterior de la tibia.

la paciente ampliando la resección de peroné a 6 cm y biopsiando nuevamente la tibia proximal. Tras el estudio de la pieza de resección y los cilindros óseos se concluyó que los bordes de resección del peroné estaban libres y que el hueso procedente de la tibia presentaba hiperostosis y cambios compatibles con enfermedad de Paget.

La paciente, con seguimiento de tres años en consultas, presentó una evolución favorable y libre de enfermedad (fig. 2).

DISCUSIÓN

El condrosarcoma constituye el segundo tumor óseo maligno en orden de frecuencia, representando el 10-20% de todos los tumores óseos¹. La forma más típica de presentación consiste en dolor persistente, sordo, en un paciente con una salud excelente. Es raro que aparezca antes de los 20 años, situándose el porcentaje más elevado entre los 30 y los 60 años con un máximo a los 45. Pueden ser primarios (80% de los casos) o secundarios, generalmente a la malignización de tumores benignos preexistentes. El tratamiento debe basarse en un diagnóstico precoz y la resección debe ser completa con már-

genes amplios, la quimioterapia y la radioterapia no son muy eficaces².

La enfermedad de Paget no es habitual en pacientes jóvenes como nuestro caso.

Su etiología no es clara. Existe una fuerte tendencia a la agregación familiar, compatible con una herencia autosómica

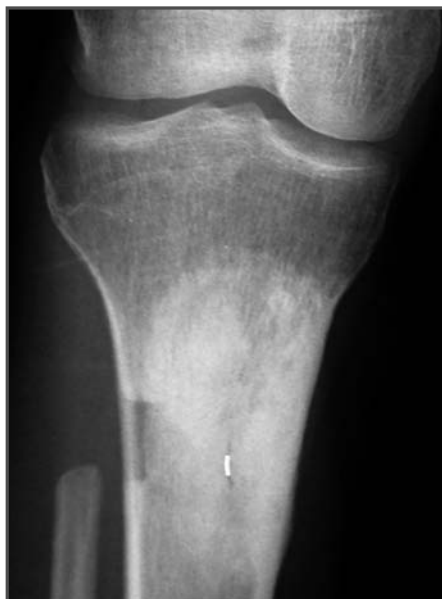

Fig. 2. Radiografía anteroposterior de la rodilla a los tres años postresección.

dominante, aunque también parece relacionarse con un mecanismo multifactorial (genético y ambiental).

La complicación más grave de la enfermedad es la degeneración sarcomatosa, con una incidencia del 0,7-0,9% según las series³, y es la principal causa de sarcoma óseo del adulto. La degeneración sarcomatosa se produce habitualmente en forma de osteosarcoma, aunque también es posible la aparición de fibrosarcoma, condrosarcoma e histiocitoma fibroso maligno. Tras revisar la literatu-

ra médica sólo hemos encontrado cuatro casos de condrosarcoma en el contexto de enfermedad de Paget^{4,5}, por lo que consideramos este caso interesante. La degeneración sarcomatosa se produce generalmente en el área afectada por la enfermedad o alrededores, tal como hemos visto en nuestra paciente. Debe sospecharse ante la aparición de dolor de características inflamatorias y siempre se debe tener en cuenta que el diagnóstico de condrosarcoma de cualquier localización debe hacernos sospechar una enfermedad de Paget.

BIBLIOGRAFÍA

1. Lee FY, Mankin HJ, Fondren G, Gebhardt MC, Springfield DS, Rosenberg AE, et al. Chondrosarcoma of bone: an assessment of outcome. *J Bone Joint Surg (Am)*. 1999; 81-A: 326-38.
2. Bauer HC, Brosjo O, Kreichbergs A, Lindholm J. Low risk of recurrence of enchondroma and low-grade chondrosarcoma in extremities: 80 patients followed for 2-25 years. *Acta Orthop Scand*. 1995; 66: 283-8.
3. Greditzer HG 3rd, McLeod RA, Unni KK, Beabout JW. Bone sarcomas in Paget disease. *Radiology*. 1983; 146: 327-33.
4. Mooy CM, Naus NC, De Klein A, Van den Bosch WA, Paridaens DA. Orbital chondrosarcoma developing in a patient with Paget disease. *Am J Ophthalmol*. 1999; 127: 619-21.
5. Moore TE, King AR, Kathol MH, El-Khoury GY, Palmer R, Downey PR. Sarcoma in Paget disease of bone: clinical, radiologic and pathologic features in 22 cases. *Am J Roentgenol*. 1991; 156: 1199-203.



CALCINOSIS TUMORAL EN LA CADERA DE DOS AÑOS DE EVOLUCIÓN

**M. L. Galadí Fernández, D. Gallo Padilla,
J. T. López Salinas**

*Servicio de Cirugía Ortopédica y Traumatología
Hospital Universitario Virgen de las Nieves. Granada*

SUPERVISIÓN

J. I. Eugenio Díaz

Médico Adjunto

CASO CLÍNICO

Anamnesis

Mujer de 64 años de edad que tenía una tumoración de partes blandas de dos años de evolución, localizada en la cadera izquierda. Entre sus antecedentes personales presentaba hipertensión, telangiectasias hemorrágicas y esclerodermia. Presentaba una calcificación heterotópica en el muslo y el codo izquierdos. La del muslo, a raíz de un hematoma espontáneo en el contexto de sus telangiectasias hemorrágicas hereditarias (también las presentaban su padre y su abuelo) hacía dos años, ante lo que se propuso inicialmente un tratamiento conservador. Acudió a nuestra consulta derivada desde otro hospital por un aumento del tamaño y la supuración de la misma.

Exploración física

En la exploración física encontramos una paciente con afectación del estado general y con la presencia de una tumoración firme, poco dolorosa, dura y supurativa en la región glútea izquierda.

Pruebas complementarias

- Análítica general: discreta leucocitosis (11 mil./mm³), aumento de la velocidad de sedimentación globular (58 mm) y una PCR discretamente elevada (52 mg/l).
- Radiografía de cadera: calcificación modular en la cadera izquierda.
- La resonancia magnética (fig. 1) mostraba los siguientes datos: presencia de al menos dos masas, una de ellas de gran tamaño, situadas en la zona anterolateral de la cadera izquierda, que mostraban una morfología loculada, con señal hipointensa tanto en T1 como en T2, indicando un contenido cálcico, difuso, acompañado de una lesión situada en la zona posterior y medial a la cadera izquierda cercana al músculo obturador, de menor tamaño. Las lesiones eran compatibles con una carcinomatosis tumoral.
- Se realizó una punción aspiración con aguja fina (PAAF) que informó de la presencia de abundante material cálcico

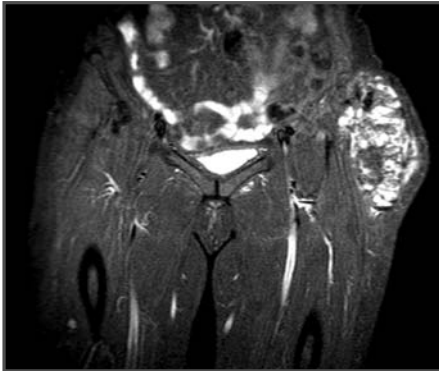


Fig. 1. Imagen de la resonancia magnética.

y de escasos histiocitos con ausencia de células neoplásicas.

Diagnóstico

Carcinomatosis tumoral.

Tratamiento

La paciente fue tratada quirúrgicamente, realizándose una escisión marginal de la tumoración con un lavado intensivo de la zona (fig. 2), siendo esta de consistencia calcárea y rodeada de una fina capa fibrosa. Se administró tratamiento antibiótico con vancomicina y gentamicina.

El examen macroscópico de la pieza extraída mostró una superficie dura, irregular de color amarillento, con depósitos de calcio que se disponían formando pequeños nódulos.

El estudio histológico mostró una neoformación delimitada, que estaba constituida por tabiques de tejido fibrohistiocitario, entre los que se observaba áreas de calcificación.

Se enviaron muestras a Microbiología, que informaron del crecimiento de un *Staphylococcus aureus* metilino sensible.

La paciente fue dada de alta con un tratamiento antibiótico oral con moxifloxacilo y rifampicina.

Evolución

En la actualidad la paciente se encuentra asintomática y lleva una vida completamente normal.

DISCUSIÓN

La calcinosis tumoral (CT) es una enfermedad pseudotumoral rara^{1,2}, de etiología desconocida, que afecta a tejidos blandos periarticulares³. Se diagnostica en base a las imágenes radiográficas, TC y RM, y su tratamiento es quirúrgico⁴.

Fue descrita por Duret en 1899 como una “masa calcificada, multilobulada y grande, localizada en tejidos periarticulares”. Inclán, en 1943, le dio el nombre de calcinosis tumoral, con el que conocemos a esta rara enfermedad, de la que sólo se han descrito hasta ahora unos 150 casos.

Afecta a pacientes de ambos sexos y es más frecuente en las primeras décadas de la vida, aunque puede darse en cualquier edad y es más frecuente en la raza negra.

Los criterios para su diagnóstico son: masa calcárea paraarticular, bien delimitada, de tipo morular, que evoluciona lentamente y produce un dolor moderado (o casi nulo) y discreta limitación funcional. Se han descrito casos de localización poliarticular, aunque ésta es rara.




Fig. 2. Pieza quirúrgica.

El diagnóstico⁵ se apoya en pruebas de imagen como la tomografía computarizada, la resonancia magnética y la radiografía simple, siendo necesario el diagnóstico diferencial con otros trastornos que también producen calcificación de tejidos blandos como la insuficiencia renal crónica, sarcoidosis, hiperparatiroidismo primario, hipervitaminosis D o el síndrome lacto-alcalino de Burnett.

El tratamiento de esta lesión es siempre quirúrgico, siendo necesaria la escisión marginal de la masa calcificada; su escisión incompleta origina recurrencias de la lesión. No se ha descrito ninguna transformación maligna de esta lesión.

BIBLIOGRAFÍA

1. Navarro A, Gascó J, Esquerdo J. Calcinosis tumoral. Estudio de dos casos. Rev Esp Cir Osteoart. 1972; 7: 103-9.
2. Sanchis Alfonso V, Cremades A, Darder Parts A, Cerda M, Gascó J. Calcinosis tumoral. Aportación de dos nuevos casos, uno de ellos asociado a poliomielitis. Rev Ortop Traum. 1992; 36IB: 1-53.
3. Campanacci M. Bone and soft tissue tumors. Springer Verlag-Aulo Gaggi Editore Bologna. 1990; 1098-101.
4. Campanacci M, Gherlinzoni F, Picci P. The role of resection and reconstruction in the treatment of bone tumors. En: Current concepts of diagnosis and treatment of bone and soft tissue tumors. Springer Verlag; 1984; 175-85.
5. Clarke E, Swischuk LE, Hayden CK. Tumoral calcinosis, diaphysitis and hiperphosphatemia. Radiology. 1984; 151: 643-6.



LESIÓN CUTÁNEA DOLOROSA EN UN PACIENTE CON ARTROPLASTIA TOTAL DE LA CADERA

**I. Pérez Coto, M. C. Sánchez Lorenzo,
J. Cervero Suárez, A. Noriega Fernández**

*Servicio de Cirugía Ortopédica y Traumatología
Hospital San Agustín. Avilés (Asturias)*

SUPERVISIÓN

D. Hernández Vaquero

Jefe de Servicio

CASO CLÍNICO

Anamnesis

Varón de 65 años de edad, diagnosticado hacía un año de carcinoma epidermoide de pulmón estadio II-B, tratado con quimioterapia y radioterapia que se suspendió por intolerancia. Portador de artroplastia total en la cadera derecha desde hacía diez años y en la izquierda desde hacía ocho años. Durante su ingreso en el Servicio de Medicina Interna, se solicitó una valoración por el Servicio de Cirugía Ortopédica y Traumatología, por presentar un dolor intenso en la cadera derecha de varios meses de evolución, no incapacitante para la deambulación, intensificado en el mes previo, y asociado al calor y un eritema en la región proximal de dicha extremidad. El cuadro clínico había sido inicialmente atribuido a una osteoartropatía paraneoplásica, secundaria a su neoplasia.

Exploración física

La valoración por el Servicio de Cirugía Ortopédica y Traumatología (COT) recogió: paciente afebril sin afectación general.

A la inspección se observó una placa de infiltración cutánea eritematosa y caliente de 15 × 10 cm sobre la espina iliaca anterosuperior y las regiones adyacentes, incluyendo la región trocantérea y proximal del muslo derecho.

Presentaba un dolor espontáneo y a la palpación de la región proximal del fémur y la cadera derecha. Movilidad pasiva no dolorosa articular de esa cadera. Movilidad activa 4/5 limitada por el dolor. Sin impotencia funcional y deambulación conservada.

Sin aparente afectación a nivel articular o artroplástico.

Pruebas complementarias

- Hemograma: velocidad de sedimentación globular 110. Resto normal.
- Bioquímica: proteína C reactiva 20,7 mg/l. Resto normal.
- Radiografías simples de la cadera derecha: (fig. 1) artroplastia total, no cementada. Componentes integrados. Sin signos de movilización o desgaste de

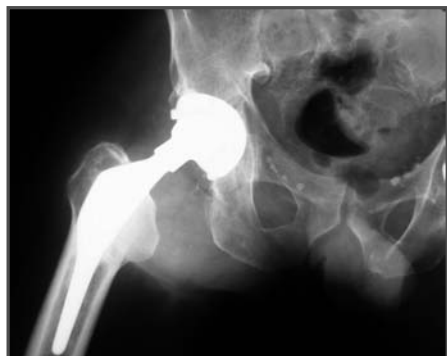

Fig. 1. Radiografía simple de cadera derecha.

polietileno. Discreto aumento de la densidad de las partes blandas.

- Gammagrafía ósea: no existía ningún aumento de la captación en la cadera derecha que sugiriese alguna infección periprotésica o artritis en dicha cadera.
- El Servicio de COT descartó entonces una patología ortopédica. Se hizo una orientación diagnóstica hacia un cuadro cutáneo inflamatorio infeccioso. Medicina Interna realizó una consulta al Servicio de Dermatología para descartar la intolerancia al material protésico, realizándose una biopsia cutánea a dicho nivel. En dicha biopsia se informaron cambios inespecíficos, infiltrado inflamatorio linfocitario, compatible con un cuadro de intolerancia a material protésico.
- Con el diagnóstico histológico se solicitó una nueva valoración por el Servicio de COT por una posible intolerancia al material implantado. En una nueva consulta se apreció además una masa indurada y adherida a los planos profundos debajo de la lesión cutánea. Dado el carácter inespecífico de la biopsia y la

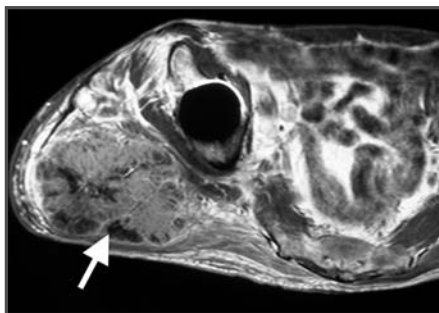


Fig. 2. Resonancia magnética.

clínica, se solicitaron una TC y una RM de la zona, planteando el diagnóstico diferencial con tumoración primaria sobre la prótesis de cadera.

- TC: masa infiltrativa de 10 × 12 cm.
- RM (fig. 2): se describió una masa tumoral sobre el glúteo derecho superficial, extraarticular, sin relación con el material protésico (caderas libres) que daba la impresión de sarcoma de partes blandas.
- Valorado con el Servicio de Oncología, se realizó una biopsia del músculo glúteo medio que se informó como metástasis de carcinoma escamoso primario de pulmón.

Diagnóstico

El diagnóstico final, basado en la biopsia y una vez se hubieron descartado la osteoartropatía paraneoplásica, la intolerancia al material protésico y el tumor primario, fue de metástasis cutánea y de partes blandas sobre músculo glúteo medio procedente de carcinoma primario escamoso de pulmón en estadio avanzado.

Tratamiento

El paciente fue derivado a la Unidad de Radioterapia para iniciar un tratamiento paliativo de la lesión metastásica cutáneo-muscular. En la actualidad el paciente sigue (seis meses después de la biopsia muscular) el tratamiento paliativo.

DISCUSIÓN

El caso clínico descrito plantea ciertas dudas en cuanto al diagnóstico diferencial, algunos de cuyas posibilidades se valoraron durante su evolución.

Se han descrito casos de hipersensibilidad a la prótesis de cadera¹ y se ha estudiado la posible reacción linfocitaria ante los implantes de metal, tal y como se recogía en la biopsia cutánea inicial², si bien no hemos encontrado casos de intolerancia al material protésico semejantes a este caso, en un solo implante, no en el contralateral y transcurridos varios años desde la intervención.

Igualmente la bibliografía³ recoge casos de tumores primarios desarrollados en torno al material protésico, en forma incluso de histiocitomas malignos detectados meses después de la artroplastia de cadera⁴. Aunque no está claro que su inci-

dencia sea mayor que en la población normal, parecen asociarse a implantes metálicos o de silicona. Esta era una opción diagnóstica que nos planteamos hasta que se practicó la biopsia muscular.

El carcinoma epidermoide de pulmón es un tipo de tumor agresivo con frecuentes metástasis a nivel hepático u óseo. Sin embargo, revisando la bibliografía, existen muy pocos casos publicados de metástasis sobre musculatura esquelética como el caso que nos ocupa⁵. Las razones de esta baja proporción están siendo investigadas.

La presencia de artroplastias u otros implantes ortopédicos en un paciente, actúa como focalizador del diagnóstico. En ocasiones se puede apreciar cómo la presencia de material protésico genera tendencia a atribuir al implante el origen de la patología que se trata de diagnosticar, mermando en ocasiones la calidad de la anamnesis. Ocurrió en este caso, donde la presencia de la artroplastia provocó un retraso en el diagnóstico al ser considerada inicialmente como causante del cuadro. Nuestro propósito era llamar la atención a este respecto, recomendando que los antecedentes ortopédicos no desvíen la anamnesis para que ésta sea lo más objetiva posible.

BIBLIOGRAFÍA

1. Lohmann CH, Nuechtern JV, Willert HG, Junk-Jantsch S, Ruether W, Pflueger G. Hypersensitivity reactions in total hip arthroplasty. *Orthopedics*. 2007; 30:760-1.
2. Hallab NJ, Anderson S, Stafford T, Glant T, Jacobs JJ. Lymphocyte responses in patients with total hip arthroplasty. *J Orthop Res*. 2006; 23: 384-91.
3. Visuri T, Pulkkinen P, Paavolainen P. Malignant tumors at the site of total hip prosthesis. Analytic review of 46 cases. *J Arthroplasty*. 2006; 2: 311-23.
4. Cole BJ, Schultz E, Smilari TF, Hajdu SI, Krauss ES. Malignant fibrous histiocytoma at the site of a total hip replacement: review of the literature and case report. *Skeletal Radiol*. 1997; 26: 559-63.
5. Türken O, Etiz D, Orhan B, Çermik H, Yaylaci M, Öztürk A, Üskent N. Muscle metastasis as initial manifestation of epidermoid carcinoma of the lung. *Clinical Oncology*. 2002; 14: 129-31.



TUMOR LOCALMENTE AVANZADO EN LA MANO DE UN NIÑO DE OCHO AÑOS DE EDAD

**F. Polo Simón, R. Laredo Rivero,
C. Martínez González, M. C. Rubio Álvaro**

*Servicio de Cirugía Ortopédica y Traumatología
Hospital Virgen de la Salud. Toledo*

SUPERVISIÓN

C. Sánchez Ríos

Médico Adjunto

CASO CLÍNICO

Anamnesis

Presentamos el caso de un niño de ocho años de edad originario del norte de África, trasladado desde su país de origen hasta nuestro centro, por mediación de una organización no gubernamental (ONG), para el estudio y tratamiento de una tumoración localmente avanzada, cuyo tiempo de evolución es indeterminado y que afectaba a la mano y la muñeca izquierdas. Según los informes iniciales de su país se trataba de un sarcoma de diferenciación muscular tipo leiomiোসarcoma de alto grado de malignidad. Sus antecedentes familiares eran difíciles de obtener debido a la escasez de datos. Sus padres estaban sanos y tenía siete hermanos, en principio sanos. Vivía en una zona rural en una casa con escasas condiciones sanitarias. Toda la familia, incluido el paciente, se dedicaba a la agricultura. Sus antecedentes personales se desconocen con exactitud, pero presumiblemente carecían de interés médico-quirúrgico.

Exploración física

Peso y talla: 22 kg y 126 cm. Buen estado general. Buen color de piel y mucosas. Adecuada hidratación y perfusión. No exantemas ni petequias. Exploración de otorrinolaringología: múltiples caries dentales, por el resto normal. Exploración cardio-pulmonar y neurológica normales. Abdomen blando y depresible. No se palpaban masas ni visceromegalias. A nivel axilar izquierdo se palpaban adenopatías no dolorosas a la palpación, de consistencia dura (no pétreas) y no adheridas a planos profundos, la de mayor tamaño de aproximadamente 2 cm.

En el miembro superior izquierdo presentaba una masa voluminosa de 12 cm de diámetro, bilobulada, adherida a planos profundos, dura, indolora, que afectaba fundamentalmente al dorso de la mano y la muñeca con zonas de superficie ulceradas y necróticas con secreción serohemática y maloliente, que le provocaba una importante impotencia funcional de dedos, mano y muñeca (fig. 1).

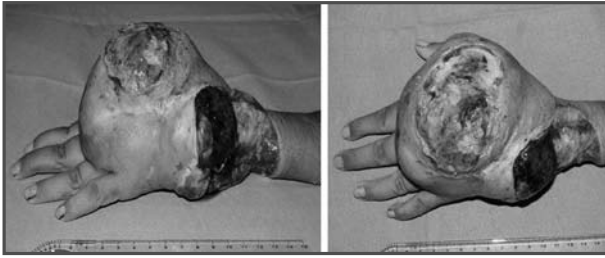

Fig. 1. Imágenes de la tumoración en el dorso de la mano y la muñeca.

Al ingreso se inició un estudio de confirmación anatomopatológico y de extensión, además de realizarse curas periódicas de úlceras sobreinfectadas y administrarle para ello antibióticos empíricos de amplio espectro.

Pruebas complementarias

- Sistemático de sangre, coagulación y bioquímica: discreta leucocitosis sin desviación izquierda y proteína C reactiva 6,4 mg/l. Resto normal.
- Sistemático de orina: normal.
- Hemocultivos y coprocultivos (incluido parásitos): negativos.
- Serología completa y Mantoux: negativos.
- Radiografía torácica: sin alteraciones.
- Radiografía del miembro superior izquierdo: masa de las partes blandas en la mano y la muñeca izquierdas con destrucción ósea carpo-metacarpiana.
- Biopsia de la tumoración: sarcoma de alto grado, compatible con rhabdomyosarcoma.
- Tomografía computarizada (TC) del tórax: adenopatías axilares izquierdas, de tamaños comprendidos entre 1 y 2 cm de diámetros máximos. Hiperplasia tímica reactiva. Sin adenopatías mediastínicas, ni imágenes de nódulos pulmonares. Abdomen superior, dentro de la normalidad.
- Ecografía abdominal (incluido renal): sin alteraciones.
- Resonancia magnética (RM) del miembro superior izquierdo: se observaba una gran masa de partes blandas en la cara dorsal de la mano y la muñeca izquierdas que englobaba los tendones extensores en su totalidad y la musculatura intrínseca de la mano. Se extendía a la región palmar rodeando el lado cubital del carpo afectando los músculos de la eminencia hipotecar; el retináculo de los flexores estaba respetado. Hacia superior existía infiltración de los músculos más superficiales del compartimento anterior del antebrazo (cubital anterior y flexor común superficial de los dedos) en una longitud aproximada de 4 cm hacia proximal desde la interlínea de la muñeca. Se apreciaba también una infiltración ósea con una destrucción de la

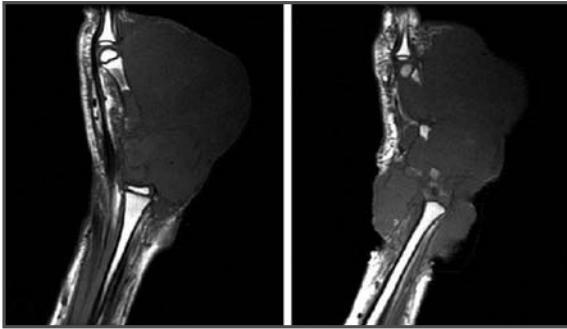


Fig. 2. Dos imágenes de la resonancia magnética de la masa que afectaba a extensores, intrínsecos de la mano, metacarpo, carpo y tercio distal del antebrazo.

segunda fila del carpo y la afectación de los metacarpianos segundo a quinto (fig. 2).

- Rastreo óseo con estudio gammagráfico: angiogammagrafía ósea positiva en fase vascular en el antebrazo izquierdo distal, localización del tumor primario, con negatividad de la fase tardía a nivel óseo en esa y en otras localizaciones.
- Estudio con una tomografía por emisión de positrones (PET)-FDG corporal: masa maligna en la mano izquierda con lesiones satélites en el antebrazo. Afectación ganglionar de la axila izquierda.
- Ecocardiograma: normal.
- Aspirado de médula ósea y doble biopsia de cresta iliaca: sin evidencia de infiltración neoplásica.

Tratamiento

Con los resultados del estudio anatomopatológico prequirúrgico y del estudio de extensión se decidió en una sesión multidisciplinar formada por el Servicio de Oncología Pediátrica, Cirugía Infantil y Ortopedia Infantil la amputación del antebrazo como tratamiento local de su

enfermedad, dada la no viabilidad funcional del miembro afecto.

Se realizó una amputación a nivel del tercio proximal del antebrazo con confirmación anatomopatológica intraoperatoria de bordes de resección libres de enfermedad, más vaciamiento ganglionar axilar izquierdo.

El estudio anatomopatológico de la pieza demostró una proliferación neoplásica formada por células fusiformes y poligonales, con frecuentes mitosis. Se observaban células gigantes multinucleadas y células pleomórficas y focos de necrosis. El tumor era: desmina (+), Actina total y de músculo estriado (+), C KIT (-), CD 99 (-), CD34 (-), EMA (-), S-100 (-), P53 (-), y presentaba un índice proliferativo alto. Los ganglios analizados del vaciamiento ganglionar axilar (siete) no presentaban evidencia de tumor.

Diagnóstico

Con los datos del informe anatomopatológico y del estudio de extensión se realizó el diagnóstico de rhabdomyosarcoma embrionario estadio pre y postquirúrgico T2b N0 M0.

Evolución

Una semana después de la cirugía, cuya evolución fue satisfactoria, se inició el tratamiento con quimioterapia según el protocolo adaptado MMT-95 de la Sociedad Internacional de Oncología Pediátrica, con buena tolerancia.

Tras cuatro años de evolución y revisiones periódicas clínicas, analíticas y de imagen (radiografías del tórax y del miembro superior izquierdo, ecografía abdominal y RM) el paciente se encuentra en remisión completa continuada de su enfermedad.

DISCUSIÓN

El rhabdomyosarcoma (RMS) es el tumor maligno de partes blandas más frecuente en niños y jóvenes (5 casos por 106 al año en niños menores de 15 años en EE.UU.). Es ligeramente más frecuente en varones. El subtipo embrionario comprende las 2/3 partes de todos los casos.

Aunque se puede desarrollar en cualquier parte del cuerpo, la cabeza y el cuello son las regiones más frecuentemente afectadas¹. La localización en un miembro superior no es frecuente y, cuando ocurre, suele afectar a pacientes en la segunda década de la vida, suelen ser del subtipo alveolar y más agresivos biológicamente.

En las extremidades su presentación clínica habitual es una tumefacción localizada

y muchas veces los síntomas iniciales se deben a las metástasis que producen (por ejemplo, compresión medular por metástasis vertebrales). Casi el 25% de los tumores primarios en las extremidades presentan metástasis al diagnóstico.

Para el diagnóstico y el estadiaje es necesario una TC torácica, una gammagrafía ósea, una TC o una RM de la localización primaria del tumor y una muestra bilateral de médula ósea de la cresta iliaca.

La resección completa del tumor con márgenes microscópicos libres es el objetivo del tratamiento quirúrgico de los sarcomas en las extremidades².

El análisis de ganglios linfáticos es importante debido al significativo riesgo de afectación linfática en este tipo de tumores y localización (casi 25%)³.

Además de la cirugía es necesario asociar un tratamiento con quimioterapia, y cuando la escisión completa del tumor no sea posible, también con radioterapia.

La afectación metastásica ganglionar, edad mayor de diez años y la presencia de metástasis a distancia predicen un peor pronóstico. En el caso que presentamos, a pesar de la avanzada extensión local de la enfermedad, extremadamente infrecuente hoy día en nuestro medio habitual, no se dieron ninguno de estos supuestos.

BIBLIOGRAFÍA

1. Pappo AS, Shapiro DN, Crist WM, Mowrer HM. Biology and therapy of pediatric rhabdomyosarcoma. *J Clin Oncol.* 1995; 13: 2123-39.
2. LaQuaglia MP. Extremity rhabdomyosarcoma. Biological principles, staging, and treatment. *Semin Surg Oncol.* 1993; 9: 5-10.
3. Wexler LH, Crist WM, Helman LJ. Rhabdomyosarcoma and the undifferentiated sarcomas. En: Pizzo PA, Poplack DG (eds.). *Principles and practice of pediatric oncology*, 4.^a ed. Philadelphia: Lippincott; 2002: 939.



FRACTURA PATOLÓGICA DEL HÚMERO PROXIMAL EN UN PACIENTE DE 17 AÑOS DE EDAD

**E. Muñoz Mahamud, L. Font Vizcarra,
N. Pons Diviu, E. García Oltra**

*Servicio de Cirugía Ortopédica y Traumatología
Hospital Clínico. Barcelona*

SUPERVISIÓN
A. Combalía Aleu
Médico Adjunto

CASO CLÍNICO

Anamnesis

Varón de 17 años de edad que acudió a la consulta por presentar una fractura patológica del húmero proximal derecho. Como antecedentes personales destacaba una fractura del tercio proximal del mismo húmero hacía un año tratada de forma conservadora. El paciente no presentaba síndrome constitucional ni otra sintomatología asociada.

Exploración física

Al examen físico destacaba un dolor del tercio proximal del húmero proximal derecho. Éste no se irradiaba y no se acompañaba de alteraciones vasculonerviosas a nivel distal, eritema o elevación del calor local. El paciente se encontraba afebril y el resto de la exploración física se hallaba dentro de la normalidad.

Pruebas complementarias

• El estudio analítico inicial no mostró alteraciones del hemograma ni de las pruebas de coagulación. No existía elevación de los reactantes de fase aguda.

• La radiología simple inicial mostró la presencia de una fractura patológica sobre una imagen osteolítica (fig. 1), planteando el diagnóstico diferencial entre imagen reactiva a fractura, quiste óseo esencial y quiste óseo aneurismático.

• El estudio mediante tomografía computarizada (TC) mostró una imagen lítica con extensión a las partes blandas en la región posterior, compatible con un sarcoma.

• El estudio anatomopatológico de una muestra tumoral obtenida mediante biopsia evidenció la presencia de agregados de células pequeñas, uniformes y de escaso citoplasma, sin capacidad osteoblástica pero sí osteoclástica, y con una tinción PAS débilmente positiva.

Diagnóstico

De acuerdo con el antecedente de fractura en esa misma zona y la presentación clínico-radiológica, el diagnóstico diferencial de esta lesión debe incluir: quiste óseo esencial, quiste óseo aneurismático, sarcoma de Ewing, osteomielitis, histio-

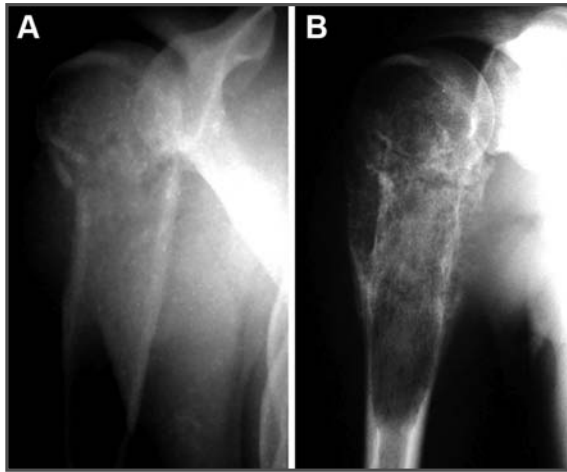


Fig. 1. A. Radiografía simple anteroposterior del húmero derecho mostrando una fractura patológica sobre una imagen osteolítica. B. Radiografía simple una vez realizada la quimioterapia, mostrando la aparición de una reacción perióstica.

citosis de células de Langerhans y linfoma óseo primario.

El caso que nos ocupa podría haberse orientado como un quiste óseo esencial, ya que éste es un tumor típico de niños y adolescentes que aparece junto a las fisis de crecimiento y cuya localización más frecuente es el húmero proximal. Suelen ser asintomáticos hasta que producen una fractura patológica. Radiológicamente aparecen como lesiones líticas con patrón geográfico que adelgazan e insuflan las corticales. En relación al quiste óseo aneurismático, aparece también en las dos primeras décadas de la vida, aunque lo hace preferentemente en el fémur distal y la tibia proximal. Su patrón radiológico es el de un área osteolítica localizada de forma excéntrica en la cavidad medular de las metáfisis, y que afecta a la cortical llegando a destruirla. La histiocitosis de células de Langerhans puede manifestarse como una imagen osteolítica con reacción perióstica, pero que afecta principalmente a la diáfisis de huesos largos. La osteomielitis afecta con frecuencia a las zonas junto a las fisis de crecimiento, aunque

acostumbra a mostrar alteraciones del hemograma y de los reactantes de fase aguda. El linfoma óseo primario aparece principalmente en varones, aunque no es frecuente en la adolescencia. Sin embargo, su presentación clínica, analítica y radiológica puede mimetizar cualquiera de las entidades anteriores¹.

A pesar de que la clínica y los signos radiológicos pueden ayudarnos a llegar a un diagnóstico, el diagnóstico definitivo de toda tumoración se obtiene mediante el estudio anatomopatológico del tumor. De acuerdo con dicho estudio, el diagnóstico definitivo fue de sarcoma de Ewing.

Tratamiento y evolución

Se llevó a cabo el estadiaje del tumor mediante un estudio analítico, una radiografía simple y una resonancia magnética del tumor (fig. 2), una gammagrafía ósea, angiografía digital y TC del tórax. En el estudio analítico destacaba un discreto incremento de la isoenzima 1 de la lactato deshidrogenasa (LDH) sérica. El resultado del estudio de extensión no mostró la exis-

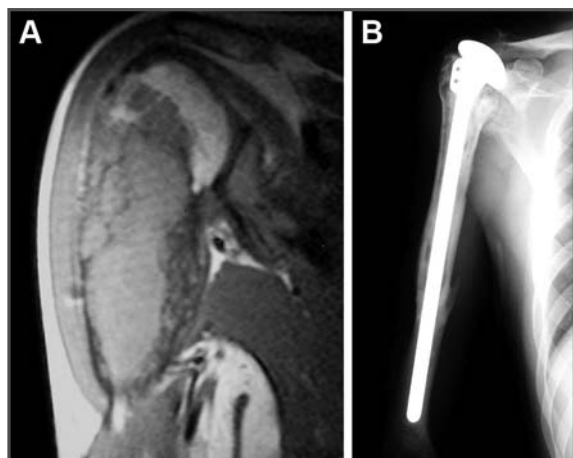


Fig. 2. A. Resonancia magnética nuclear tras la quimioterapia neoadyuvante donde se aprecia una masa tumoral en el tercio proximal del húmero, que expande y destruye la cortical. B. Radiografía del último control donde se aprecia una migración proximal del implante sin signos de aflojamiento protésico ni de osteólisis del aloinjerto.

tencia de metástasis, siendo estudiado como sarcoma de Ewing estadio IIB. Se realizó un tratamiento neoadyuvante con cinco tandas de vincristina, adriamicina, ciclofosfamida y azitromicina-D. La radiografía simple realizada posteriormente mostró la presencia de una imagen lítica con una importante reacción perióstica de la lesión (fig. 1). A continuación se realizó resección de los dos tercios proximales del húmero y su sutitución mediante un compuesto mixto aloinjerto-prótesis. A los 17 años de seguimiento el paciente no ha presentado recidiva tumoral. Se encuentra asintomático y presenta un balance articular aceptable sobre el hombro, llevando a cabo una vida funcional dentro de la normalidad. En el último control radiográfico se aprecia una migración proximal del implante sin signos de aflojamiento protésico ni de osteólisis del aloinjerto (fig. 2).

DISCUSIÓN

El caso que nos ocupa presenta un gran interés por dos motivos: el diagnóstico diferencial inicial, ya que aunque la radio-

logía simple era compatible con una lesión benigna, el estudio mediante otra prueba de imagen con mayor definición (TC) resultó esencial para orientar el diagnóstico definitivo; por otro lado, el tratamiento realizado, puesto que existen escasos casos publicados al respecto y todos ellos con tiempos de seguimiento muy cortos.

El sarcoma de Ewing es la segunda neoplasia primaria de hueso en frecuencia en menores de 30 años. Constituye alrededor del 1% de los tumores malignos en los niños, siendo más frecuente en el varón. Su incidencia se ha calculado en tres casos por millón de habitantes por debajo de los 21 años. Su localización más frecuente es la metáfisis de huesos largos, aunque afectan a la pelvis en el 25% de los casos, localización con peor pronóstico. Clínicamente pueden presentar dolor, masa palpable, repercusión sistémica o debutar como una fractura patológica. Analíticamente puede mostrar leucocitosis y/o anemia, así como un incremento de la isoenzima 1 de LDH sérica. Su patrón radiológico típico es el de una lesión osteolítica con reacción periós-

tica “en capas de cebolla”. Su tasa de supervivencia a 10 años es del 60-70% y su factor de peor pronóstico es la presencia de metástasis a distancia en el momento del diagnóstico. Otros factores de mal pronóstico son la afectación sistémica, incremento de LDH en el diagnóstico, ausencia de respuesta a la quimioterapia neoadyuvante y la recurrencia de la enfermedad en los primeros dos años².

El tratamiento de elección es la administración de quimioterapia neoadyuvante y

posterior cirugía de resección. Existen diferentes opciones de cirugía reconstructiva tales como la artrodesis, la prótesis tumoral, prótesis invertidas, uso de aloinjerto masivo o el compuesto aloinjerto-prótesis^{3, 4}. Ésta última opción constituyó una opción satisfactoria en nuestro caso, y aunque son necesarios más estudios, consideramos que es una opción de tratamiento muy válida y a tener en cuenta en sarcomas del segmento proximal del húmero.

BIBLIOGRAFÍA

1. Lou J, Erol B, States L, Pawel BR, Dormans JP. Lower leg pain in a 17-year-old-boy. *Clin Orthop Rel Res.* 2004; 418: 279-87.
2. Ricchetti ET, Erol B, Stern J, Russo P, States L, Dormans JP. Lower back pain and mass in a 13-year-old girl. *Clin Orthop Rel Res.* 2005; 430: 248-57.
3. Kassab M, Dumaine V, Babinet A, Ovakuine M, Tomeno B, Antract P. Twenty nine shoulder reconstructions after resection of the proximal humerus for neoplasm with mean 7-year follow-up. *Rev Chir Orthop.* 2005; 91: 15-23.
4. Alman BA, De Bari A, Krajbich JI. Massive allografts in the treatment of osteosarcoma and Ewing sarcoma in children and adolescents. *J Bone Joint Surg (Am).* 1995; 77-A: 54-64.



LESIÓN LÍTICA ENDOMEDULAR DEL FÉMUR PROXIMAL EN UN PACIENTE CON ANTECEDENTE DE FRACTURA PATOLÓGICA

**D. Perea Tortosa, L. Clavel Rojo,
J. Hernández López y E. Rebate Nebot**
*Servicio de Cirugía Ortopédica y Traumatología
Hospital General Universitario. Elche (Alicante)*

SUPERVISIÓN
E. Saura Sánchez
Tutor de Residentes y Jefe de Sección

CASO CLÍNICO

Anamnesis

Paciente varón 18 años de edad, diagnosticado desde los ocho años de edad de displasia fibrosa poliostótica con afectación del fémur izquierdo, cotilo izquierdo y tibia izquierda. Seguía controles periódicos en su centro.

A los 12 años de edad sufrió una fractura patológica transversa diafisaria del fémur izquierdo tras un traumatismo mínimo jugando al fútbol. Tras valorar las distintas opciones de tratamiento se practicó un enclavado intramedular con un clavo UFN y un bloqueo proximal y distal, observándose una consolidación completa a las seis semanas.

A pesar del posible efecto de osteosíntesis preventiva, a los 14 años se decidió la retirada del clavo por intolerancia al material en la zona trocantérica, quedando el paciente asintomático.

El paciente acudió a nuestra consulta a los 18 años de edad refiriendo un dolor

ocasional de la cadera izquierda, afecta de displasia fibrosa.

Pruebas complementarias

En la radiología simple se observó una progresión de la enfermedad a nivel del cuello del fémur con una leve varización de éste. En la tomografía computarizada comprobamos una cortical muy adelgazada (fig. 1).

Tratamiento

Se decidió llevar a cabo un tratamiento con un curetaje y un injerto cortico-esponjoso de cresta iliaca con pedículo vascular, técnica descrita para el tratamiento de la pseudoartrosis del cuello femoral y de la necrosis avascular de la cabeza del fémur en la literatura médica¹. La zona de la que se extrajo el injerto estaba irrigada por la arteria circunfleja iliaca profunda, y obtuvimos por tanto un injerto córtico-esponjoso con su pedículo vascular que llevamos hasta el cuello del fémur atravesando el compartimento del músculo psoas-iliaco a nivel inguinal. Seguidamente, se practicó una osteosín-

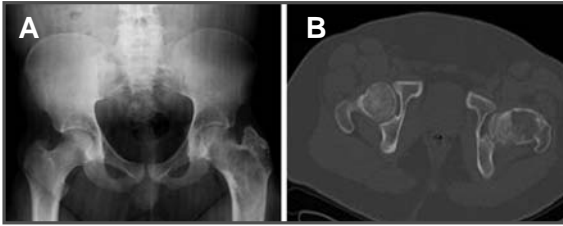


Fig. 1. Radiografía (A) y tomografía computarizada (B) a los 18 años de edad.

tesis con DHS para asegurar el control del dolor, el riesgo de fractura y la progresión a la coxa vara.

Evolución

Tras dos años de seguimiento, el paciente se encontraba asintomático, el injerto córtico-esponjoso no se había reabsorbido y había un aumento de densidad radiológica ósea a nivel del cuello del fémur (fig. 2).

DISCUSIÓN

La displasia fibrosa es un trastorno del desarrollo esquelético donde el hueso

normal es reemplazado por tejido fibroso proliferativo. Puede afectarse cualquier hueso, siendo una localización típica el fémur proximal.

Representa el 1% de los tumores óseos primitivos, y puede presentarse en forma monostótica o poliostótica, siendo su relación 6:1, o formar parte de un contexto sindrómico, como en el síndrome de McCune-Albright, que asocia displasia fibrosa poliostótica, pigmentación cutánea y pubertad precoz.

Las lesiones de la displasia fibrosa se desarrollan durante el crecimiento y

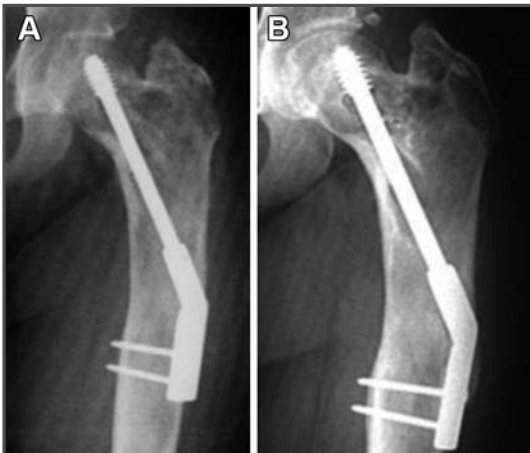

Fig. 2. A. Un mes tras la intervención. B. Dos años tras la intervención.

maduración ósea, siguiendo una evolución variable. Suele diagnosticarse entre los 5 y 30 años de edad, según la gravedad de las lesiones. Su etiología se debe a una mutación del gen *GNAS1* asociado al locus cromosómico 20q13, produciéndose un aumento de la producción de colágeno, por parte de los osteoblastos inmaduros².

La forma poliostótica se diagnostica a una edad más temprana y la gravedad depende del número de huesos afectados, pudiendo presentarse como dolor óseo, deformidad y fractura patológica o de estrés. La enfermedad poliostótica puede progresar en la edad adulta y en el fémur proximal evoluciona a una coxa vara y puede formar la llamada deformidad en “cayado de pastor”.

La imagen radiográfica típica se caracteriza por una lesión lítica endomedular metafiso-diafisaria, con un hueso ensanchado y resorción endóstica que adelgaza la cortical. En su interior la matriz aparece como una zona radiotransparente con un contenido fibroquístico y de aspecto en “vidrio esmerilado”. Puede estar rodeado de un ribete de esclerosis marginal, que sugiere la estabilización del proceso.

Son útiles otras pruebas de imagen como la TC, la resonancia magnética (RM) y la gammagrafía ósea donde hay una hiper captación del galio en la zona de la lesión.

En la mayoría de ocasiones se llega al diagnóstico sólo con la clínica y la radiografía, y no es necesario realizar una biopsia, salvo en casos de dudas diagnósticas.

Es posible la degeneración sarcomatosa, pero infrecuente.

La mayoría de las lesiones monostóticas que se diagnostican en la edad adulta son asintomáticas y únicamente requieren la observación con controles radiográficos. Según estudios recientes, los bifosfonatos pueden ser útiles en el control de la enfermedad, al disminuir la actividad osteolítica.

Los objetivos del tratamiento quirúrgico son corregir la deformidad, prevenir la fractura patológica y controlar el dolor. El curetaje y relleno del injerto es una técnica clásica en abandono, pues en la mayoría de los casos el injerto se reabsorbe. No hay criterios estrictos para determinar el riesgo de fractura³. En casos de enfermedad poliostótica agresiva, afectación intensa de zonas de carga, antecedentes de fractura patológica y/o lesiones voluminosas, la osteosíntesis preventiva puede controlar el dolor provocado por las microfracturas y la deformidad, como la deformidad progresiva en coxa vara del fémur proximal.

En casos evolucionados con deformidad patente, pueden realizarse osteotomías correctoras. En el fémur proximal se recomienda cuando el ángulo cervico-diafisario es menor de 120°.

En nuestro caso, el paciente padecía de sobrepeso y tenía antecedente de fractura patológica, además, el dolor en la displasia fibrosa suele estar provocado por las microfracturas. Esas microfracturas evolucionan en la cadera a una deformidad en varo que en casos agresivos forman la llamada deformidad en “cayado de pastor”.

A pesar de que el curetaje simple y el relleno con injerto actualmente están en desuso, creemos que el injerto córtico-esponjoso vascularizado puede tener

mayor capacidad osteogénica y menor índice de reabsorción.

La técnica de injerto vascularizado de cresta iliaca está descrita en la bibliografía médica para uso en la pseudoartrosis del fémur y la necrosis ósea de cabeza de fémur^{4,5}. Creemos que este injerto puede

ser útil, también, en caso de afectación displásica del cuello de fémur, así como en otras lesiones de origen tumoral que afecten al tercio proximal de fémur.

La osteosíntesis con DHS nos ha permitido que el paciente pudiese iniciar la carga de forma más precoz y segura.

BIBLIOGRAFÍA

1. Schwetlick G, Weber U. Tratamiento de la pseudoartrosis del cuello femoral y de la necrosis avascular de la cabeza del fémur mediante injerto de cresta iliaca con pedículo vascular. *Tec Quir Ortop Traumatol* (ed. esp). 1994; 2: 88-99.
2. Marie PJ, De Pollak C, Chanson P, Lomri A. Increased proliferation of osteoblastic cells expressing the activating Gs alpha mutation in monostotic and polyostotic fibrous dysplasia. *Am J Pathol*. 1997; 150: 1059-69.
3. Dicaprio MD, Enneking MD. Fibrous dysplasia, pathophysiology, evaluation, and treatment. *J Bone Joint Surg (Am)*. 2005; 87-A: 1848-64.
4. Yen CY, Lee SS, Yuan LJ. Vascularized island pedicle iliac bone grafting for avascular necrosis of the femoral head. *Chang Gung Med J*. 2000; 23: 536-41.
5. Hou SM, Hang YS, Liu TK. Ununited femoral neck fractures by open reduction and vascularized iliac bone graft. *Clin Orthop Rel Res*. 1993; 294: 176-80.



DOLOR CRÓNICO EN EL MUSLO EN UN PACIENTE JOVEN SIN ANTECEDENTES TRAUMÁTICOS

**V. Pellicer García, A. Collado Sánchez,
E. Rodríguez-Vellando Rubio**

*Servicio de Cirugía Ortopédica y Traumatología
Hospital Universitario la Fe, Valencia*

SUPERVISIÓN

F. Baixauli García

Jefe Clínico

CASO CLÍNICO

Anamnesis

Paciente varón de 19 años de edad, sin antecedentes personales de interés, que acudió a la consulta por un dolor crónico sordo de meses de evolución en el muslo derecho, que no cedía con el reposo ni con el descanso nocturno. No presentaba otra sintomatología acompañante.

Exploración física

No existían signos inflamatorios locales a la exploración. Movilidad plena no dolorosa de cadera y rodilla, con sensibilidad a la palpación sobre la región anterior del tercio medio del muslo derecho.

Pruebas complementarias

- Se inició el estudio con una radiografía convencional en la que se apreció una imagen osteolítica de carácter permeativo y localización mediodiafisaria femoral, con una intensa reacción perióstica densa en “capas de cebolla”.

- Se solicitó una resonancia magnética (RM), objetivándose una lesión infiltrativa de la médula ósea femoral en el tercio proximal-medio con una longitud en el plano coronal de 15 cm, presentando límites bien definidos, expansión de la cortical asociando una reacción perióstica grosera con un aumento de las partes blandas circundantes. A nivel del tercio distal del fémur se localizaban otras lesiones nodulares en la médula ósea que se realizaban con la administración de gadolinio, sugestivas de metástasis satélite. Las características radiológicas sugerían un sarcoma de fémur (fig. 1).

- Para determinar la existencia de enfermedad a distancia se practicó una tomografía computarizada (TC) toracoabdominopélvica en la que se encontraron múltiples nódulos pulmonares bilaterales por metástasis a distancia.

Diagnóstico

El diagnóstico diferencial se planteó entre el sarcoma de Ewing, el osteosarcoma, la histiocitosis y el neuroblastoma metastásico, llegando al diagnóstico de

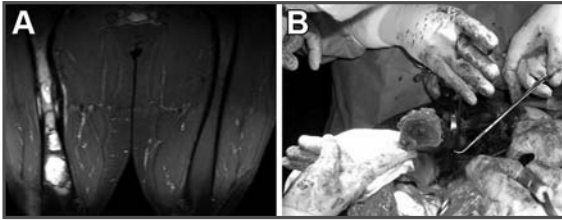


Fig. 1. A. Corte coronal de resonancia magnética potenciado en STIR, apreciándose la lesión infiltrativa de la médula ósea femoral y la reacción perióstica acompañante. B. Imagen intraoperatoria con la resección del tumor femoral.

sarcoma óseo de Ewing tras una biopsia guiada por TC.

Tratamiento

El paciente se encontraba en el grupo pronóstico 3 de la SIOP (Sociedad Internacional de Oncología Pediátrica: localización en miembros y metástasis pulmonares), por lo que se planteó un tratamiento con seis ciclos de quimioterapia neoadyuvante de esquema VIDE (vincristina, adriamicina, ifosfamida, etopósido) consiguiéndose una respuesta parcial mayor a distancia (con regresión en el número y el tamaño de las metástasis pulmonares) y a nivel local (con disminución del volumen de las partes blandas circundantes).

En la planificación preoperatoria se determinó la altura de corte para la exé-

sis tumoral para incluir en la pieza resecada el tumor primario y las lesiones satélites. Se practicó la resección quirúrgica del sarcoma femoral mediante un abordaje anterior al muslo y la reconstrucción diafisaria con aloinjerto estructural masivo intercalar tallado a medida y osteosintetizado con enclavado endomedular retrógrado acerrojado proximal y distalmente (figs. 1 y 2).

Se aportó un injerto autólogo esponjoso de cresta iliaca en ambos extremos del aloinjerto intercalar.

Evolución

En la actualidad el paciente presenta un buen estado de la herida, a la espera de la cicatrización plena para combinar la radioterapia sobre el antiguo lecho tumo-

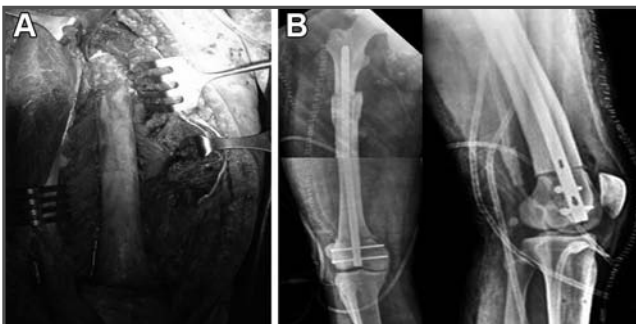

Fig. 2. A. Imagen intraoperatoria del aloinjerto estructural intercalar masivo de reconstrucción diafisaria femoral tras resección de sarcoma de Ewing. B. Control radiográfico postquirúrgico.

ral con una quimioterapia de consolidación. El paciente se encuentra en descarga absoluta a la espera de signos radiográficos de consolidación-osteointegración del aloinjerto femoral.

DISCUSIÓN

El sarcoma óseo de Ewing es el segundo tumor óseo maligno más común al final de la infancia y al comienzo de la edad adulta. En la actualidad se considera que el sarcoma de Ewing forma parte de una familia de tumores denominados tumores neuroectodérmicos primitivos. En el 85% de los casos se detecta la translocación recíproca $t(11;22)(q24;q12)$. De todos los huesos largos, el fémur es el más afectado, localizándose casi siempre en la diáfisis¹.

Los motivos más frecuentes de diagnóstico son la presencia de dolor, en el 10-15% con el debut de una fractura patológica, o por tumefacción y eritema de la extremidad, pudiendo en casos más avanzados presentar una repercusión del estado general. La supervivencia libre de enfermedad a los cinco años en los pacientes sin enfermedad metastásica evidenciable en el momento del diagnóstico es del 75%, en los pacientes con enfermedad a distancia el pronóstico es más sombrío.

Las radiografías muestran un patrón permeativo de destrucción en la porción diafisaria o metadiafisaria. Esta lesión se caracteriza por su aspecto de “hojas de cebolla” y por la “reacción perióstica del triángulo de Codman”, la cortical de la región del tumor está mermada y destruida. Las radiografías simples muestran la formación perióstica y endóstica de hueso que imitan un osteosarcoma. La biopsia es una parte esencial de la evaluación.

En el control de la enfermedad se utilizan la resección quirúrgica del tumor primario y la radioterapia local, combinada con quimioterapia adyuvante, mejorando la evolución de la enfermedad. Se considera una enfermedad sistémica de entrada, de modo que la amputación del miembro afecto debe evitarse en la medida de lo posible, pues no aumenta la supervivencia.

La utilización de aloinjertos estructurales representa una gran herramienta terapéutica en las posibilidades de reconstrucción en cirugía ortopédica oncológica pues permiten el salvamiento de la extremidad afectada. Sin embargo, presentan una morbilidad muy importante^{2,3}, tanto inmediata (derivada fundamentalmente del riesgo de infección), como tardía (fenómeno de reabsorción, rechazo, fractura) por lo que debe realizarse en centros especializados.

BIBLIOGRAFÍA

1. Hornicek FJ. Ewing's sarcoma. En: Lawrence R. Menéndez. Orthopaedic Knowledge Update: Musculoskeletal Tumors. Ars Medica. 2003; 209-16.
2. Ortiz-Cruz E, Gebhardt MC, Jennings C, Springfield DS, Mankin HJ. The results of transplantation of intercalary allografts after resection of tumors. A long-term follow-up study. *J Bone Joint Surg (Am)*. 1997; 79-A: 97-106.
3. Alman BA, De Bari A, Krajchich JI. Massive allografts in the treatment of osteosarcoma and Ewing sarcoma in children and adolescents. *J Bone Joint Surg (Am)*. 1995; 77-A: 54-64.



Sección IX

Ortopedia infantil



DOLOR Y TUMEFACCIÓN EN LA RODILLA TRAS EL ESFUERZO DEPORTIVO EN UN VARÓN ADOLESCENTE

Á. Colino Castro,

A. Puente Lozano, A. Urda Martínez-Aedo

*Servicio de Traumatología
Hospital Clínico Universitario San Carlos. Madrid*

SUPERVISIÓN

M. I. Cabadas González

Médico Adjunto

CASO CLÍNICO

Anamnesis

Varón de 15 años de edad, sin antecedentes personales de interés, que acudió al Servicio de Urgencias por dolor, deformidad e impotencia para la extensión activa de la rodilla derecha tras realizar un salto en baloncesto, acabando la batida con la rodilla en flexión. El dolor en el momento de la lesión se acompañó de una sensación de chasquido.

Exploración física

A la exploración en Urgencias presentaba una tumefacción importante, dolor a la palpación en la región anterior de la tibia proximal, actitud en semiflexión de rodilla con imposibilidad para la extensión activa y derrame articular. La exploración neurovascular distal fue normal.

Pruebas complementarias

- Radiografías simples de rodilla: se evidenció una avulsión de la tuberosidad tibial anterior (TTA). El trazo de la fractura se iniciaba en la fisis, extendiéndose

se hasta la superficie articular de la epífisis (fig. 1).

- Tomografía computarizada (TC): se apreciaba la integridad de las espinas tibiales (fig. 1).

Diagnóstico

Se trataba de un tipo III de fractura-avulsión de la TTA según la clasificación de Ogden⁴ o la de Watson-Jones, y un tipo IV de la de Peterson⁵. Esta fractura es una variante de la epifisiólisis de Salter y Harris tipo III.

Tratamiento

Se decidió optar por un tratamiento quirúrgico por el trazo, el desplazamiento y el volumen del fragmento avulsionado. Se realizó un abordaje anteromedial de la tuberosidad, apreciando gran infiltración de los tejidos por el hematoma, con integridad de los meniscos y del ligamento cruzado anterior.

Tras la identificación del fragmento se realizó una limpieza del lecho y se procedió a la reducción y osteosíntesis del mis-

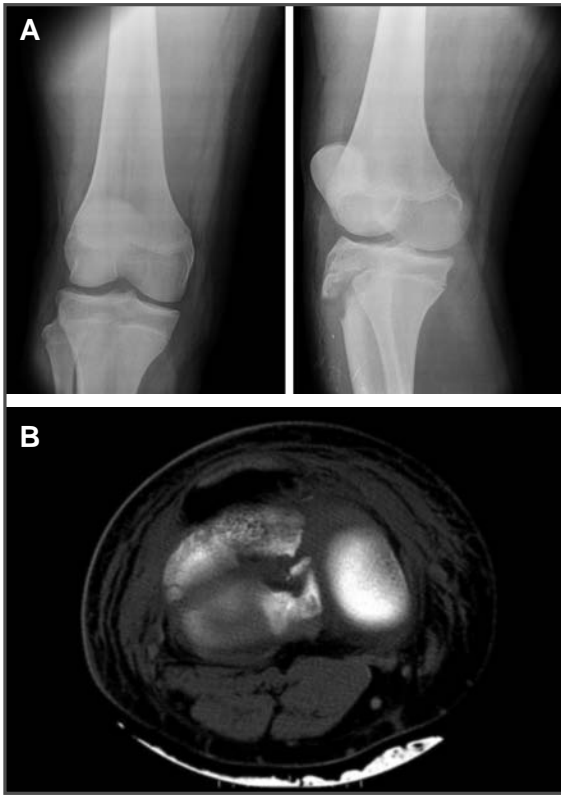

Fig. 1. A. Radiografías anteroposterior y lateral de la rodilla derecha: se evidencia la fractura de inicio en la fisis, que se extiende a la superficie articular de la epífisis. B. Tomografía computarizada preoperatoria.

mo con tres tornillos de esponjosa por el tamaño del fragmento y el grado de maduración esquelética (fig. 2).

Inmovilización postoperatoria con calza de Böhler moldeada en la rótula y TTA durante cuatro semanas. Posteriormente, el paciente inició ejercicios de movilización activa e isométricos de cuádriceps, permitiendo el apoyo a las seis semanas de la cirugía.

Evolución

La evolución clínica y radiográfica fueron satisfactorias, con movilidad comple-

ta y manteniendo la reducción hasta la consolidación de la fractura.

DISCUSIÓN

La avulsión de la tuberosidad tibial anterior es una consecuencia de una aceleración o deceleración súbita del aparato extensor de la rodilla. Como en nuestro caso, la rótula alta y la contractura de los isquiotibiales son factores predisponentes.

Las publicaciones sobre este tipo de fracturas en adolescentes son escasas, con series cortas y poca casuística de fracturas tipo III. Coincidiendo con la mayoría

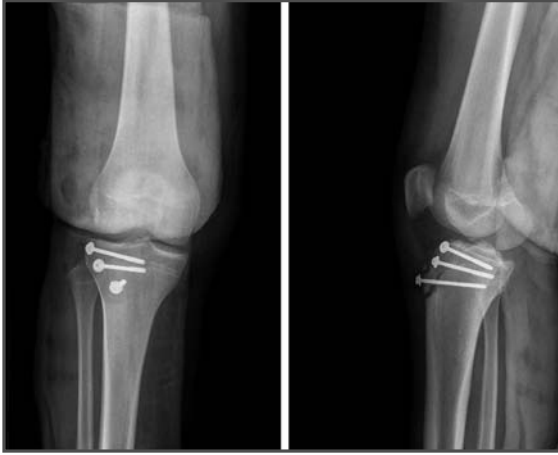

Fig. 2. Radiografías anteroposterior y lateral postoperatorias, en las que se observa la correcta reducción de la fractura mediante síntesis con tres tornillos canulados.

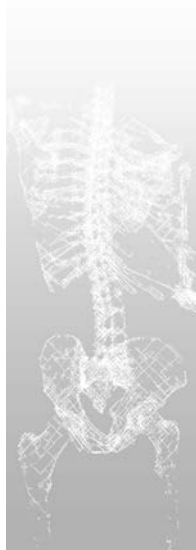de los autores¹⁻³, son más frecuentes en adolescentes varones, sobre los 15 años de edad, que practican deportes de salto o baloncesto.

Ogden *et al.*⁴ recomiendan la reducción abierta y la fijación interna en las fractu-

ras tipo II y III, con tornillos de esponjosa en pacientes mayores y con agujas lisas en los más jóvenes. En nuestro caso, siguiendo estos criterios, se optó por la síntesis con tres tornillos canulados, obteniendo una buena evolución clínica.

BIBLIOGRAFÍA

1. McKoy BE, Stanitski CL. Acute tibial tubercle avulsion fractures. *Orthop Clin North Am.* 2003; 34: 397-403.
2. Zrig M, Annabi H, Ammari T, Trabelsi M, Mbarek M, Ben Hassine H. Acute tibial tubercle avulsion fractures in the sporting adolescent. *Arch Orthop Trauma Surg.* 2008; 128: 1437-42.
3. Bauer T, Milet A, Odent T, Padovani JP, Glorion C. Avulsion fracture of the tibial tubercle in adolescents: 22 cases and review of the literature. *Rev Chir Orthop Reparatrice Appar Mot.* 2005; 91: 758-67.
4. Ogden JA, Tross RB, Murphy MJ. Fractures of the tibial tuberosity in adolescents. *J Bone Joint Surg (Am).* 1980; 62: 205-15.
5. Peterson HA. Physeal fractures: Part 2. Two previously unclassified types. *J Pediatr Orthop.* 1994; 14: 431-38.



DOLOR LUMBAR IRRADIADO A LOS GLÚTEOS DE MESES DE EVOLUCIÓN SIN TRAUMATISMO PREVIO EN UNA JOVEN DE 15 AÑOS

M. Natividad Pedreño, S. López Alonso, P. Sanz Ruiz

*Unidad de Ortopedia Infantil
Hospital Universitario Gregorio Marañón. Madrid*

SUPERVISIÓN

R. Gamero Donis

Médico Adjunto

CASO CLÍNICO

Anamnesis

Mujer de 15 años de edad, derivada al Servicio de Ortopedia Infantil por un dolor lumbar irradiado a los glúteos sin traumatismo previo y de años de evolución. No presentaba alergias conocidas ni otras patologías asociadas. Refirió realizar actividad deportiva de manera habitual.

Exploración física

La paciente presentaba dolor localizado a punta del dedo a nivel de la columna lumbosacra (L5-S1) con hiperlordosis manifiesta. La columna se encontraba bien equilibrada, con una distancia dedo-suelo de aproximadamente 40 cm, hiperlordosis L5-S1, giba dorsal derecha de 10°, alineación lateral adecuada y centrada con hiperlordosis lumbar pero con una columna flexible; no se objetivó compromiso neurológico.

Pruebas complementarias

- Acudió con una radiografía previa, en la que se observaba un defecto de fusión a nivel de la apófisis espinosa de la L5. Se

solicitaron nuevas radiografías y una resonancia magnética (RM).

- En las nuevas radiografías, anteroposterior y lateral (fig. 1), se objetivaron espondilolistesis de grado 5.
- Se completó el estudio con una RM (fig. 1), en la que se observaba el importante desplazamiento vertebral con estenosis del canal medular.

Diagnóstico

Espondilolistesis de alto grado (Meyering tipo 5).

Tratamiento

Se decidió aplicar un tratamiento quirúrgico. Tras un estudio preoperatorio completo se procedió a realizar una laminectomía posterior completa de L5 (técnica de Gill), discectomía completa de disco L5-S1 (cruentado de la carilla inferior del cuerpo de L5 y superior del cuerpo de S1), injerto de hueso liofilizado, intento de reducción de la espondilolistesis bajo control electrofisiológico (no consiguiéndose gran reducción) y fijación *in situ* según la técnica de Abdú con dos torni-

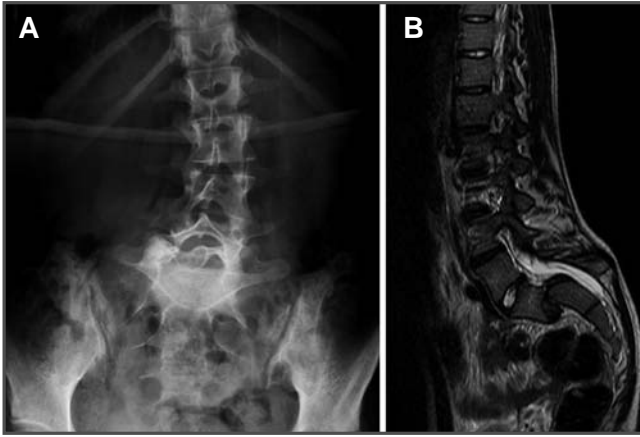


Fig. 1. Radiografía anteroposterior y lateral (A), y resonancia magnética (B): espondilolistesis de grado 5. Imagen en "gorro de Napoleón" en la radiografía. Estenosis de canal en la resonancia magnética.

llos desde los pedículos de S1 al cuerpo de L5. Se comprobó la estabilidad de la fijación.

Evolución

El postoperatorio cursó sin complicaciones. Al quinto día de la operación se permitió la sedestación y se realizaron controles radiográficos (fig. 2). Se inició la deambulación con corsé al décimo día, y se procedió a su alta a los doce días de la intervención, con corsé tipo Boston, que se mantuvo durante seis semanas.

Durante su seguimiento en consultas externas la paciente se encuentra asintomática, con una columna equilibrada, con buen perfil y elástica distancia dedo-suelo de 10 cm. Giba torácica derecha de 4° y leve hiperlordosis lumbar. A los tres años de seguimiento la paciente continúa asintomática.

DISCUSIÓN

Los niños pueden presentar espondilolistesis displásica o ístmica. La primera es secundaria a defectos congénitos, mientras

que la segunda con frecuencia resulta de una fractura por fatiga o postraumática.

Las espondilolistesis de grados I y II suelen ser asintomáticas, y está demostrado que es mejor no tratarlas quirúrgicamente. Sólo estaría indicada la cirugía si existiera dolor intenso que no cediese al tratamiento. Alrededor del 20% de los pacientes con espondilolistesis sintomática de bajo grado (I y II) requieren cirugía.

Para los casos que presentan un dolor intenso que no responde a la terapia, o si el deslizamiento es severo, grados III y IV, o hay cambios neurológicos, está indicado el tratamiento quirúrgico, que consiste en una artrodesis.

Las indicaciones para la cirugía son: espondiloptosis aunque no haya compresión, ya que está modificada la estática del raquis; espondilolistesis que progresan de un examen radiográfico a otro; y espondilolistesis sintomáticas que no ceden al tratamiento médico.

Actualmente, el debate se centra en la necesidad o no de la reducción previa a la

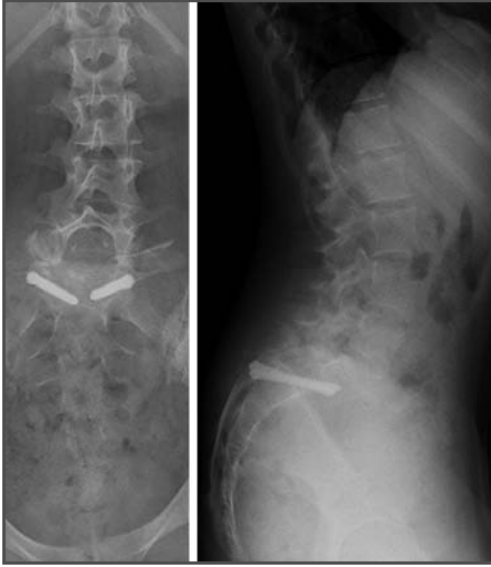

Fig. 2. Control postquirúrgico. Fijación *in situ*.

fijación de la columna y en la técnica quirúrgica que se debe realizar. Algunos autores defienden que el índice de pseudoartrosis y progresión del desplazamiento es muy elevado cuando la artrodesis se realiza *in situ*. Por tanto, recomiendan corregir en primer lugar el desplazamiento vertebral, que debería quedar reducido, en con-

diciones ideales, a un grado II que permitiera recuperar el equilibrio vertebral.

La terapia conservadora en los casos de espondilolistesis leve tiene éxito en más del 80% de los casos, y cuando es necesario la cirugía produce resultados satisfactorios en el 85-90% de los casos.

BIBLIOGRAFÍA

1. Boxall D, Bradford DS, Winter RB, Moe JH. Management of severe spondylolisthesis in children and adolescents. *J Bone Joint Surg (Am)*. 1979; 61-A: 479-95.
2. Hresko MT, Labelle H, Roussouly P, Berthonnaud E. Classification of high-grade spondylolistheses based on pelvic version and spine balance: possible rationale for reduction. *Spine*. 2007; 32: 2208-13.
3. Scaglietti O, Frontino G, Bartolozzi. Technique of anatomical reduction of lumbar spondylolisthesis and its surgical stabilization. *Clin Orthop Rel Res*. 1976; 165-75.
4. Transfeldt EE, Mehbood AA. Evidence-based medicine analysis of isthmic spondylolisthesis treatment including reduction versus fusion in situ for high-grade slips. *Spine*. 2007; 32 (Suppl 19): 5126-9.
5. Wang Z, Parent S, Mac-Thiong JM, Petit Y, Labelle H. Influence of sacral morphology in developmental spondylolisthesis. *Spine*. 2008; 33: 2185-91.



INFLAMACIÓN DE PEQUEÑAS ARTICULACIONES EN UN NIÑO DE DOS AÑOS DE EDAD

**C. García Rodríguez, J. Rodiño Padín,
A. Benito Jiménez, P. Gómez Bardasco**

*Servicio de Cirugía Ortopédica y Traumatología
Hospital Universitario Xeral-Cés. Pontevedra*

SUPERVISIÓN

Í. Uriarte Hernández

Médico Adjunto

CASO CLÍNICO

Anamnesis

Varón de dos años de edad remitido al servicio de Urgencias del Hospital por una tumefacción en el tercer dedo de la mano derecha de tres meses de evolución sin recordar ningún episodio traumático previo.

Como antecedentes familiares, se reseñaron dos parientes de primer y segundo grado afectos de psoriasis.

Exploración física

La exploración física reveló una tumefacción a nivel de la falange media del tercer dedo de la mano derecha y un evidente aumento del tamaño de la falange proximal del primer dedo de la misma mano. Ninguna de estas áreas era dolorosa a la palpación ni impiden la movilización activa.

Pruebas complementarias

- Radiología simple: lesiones líticas a nivel de las falanges media y distal del tercer dedo, la falange distal del primer

dedo y la falange distal del cuarto dedo con una interrupción de la cortical (figs. 1 y 2).

- Se sugirió un diagnóstico diferencial con histiocitosis X, patología inflamatoria e infecciosa incluyendo tuberculosis, por lo que el paciente ingresó para un estudio.
- Pruebas analíticas: anemia microcítica hipocrómica regenerativa, velocidad de la segmentación globular (VSG) 30 mm/h. Resto de parámetros dentro de la normalidad.
- Sedimento urinario negativo.
- Prueba de Mantoux negativa.
- Estudio de inmunidad negativo.
- Serie ósea (cráneo, tórax, húmero, abdomen y fémur): sin alteraciones significativas.
- Gammagrafía ósea de cuerpo entero y vascular en tres fases: lesión de disposición articular a nivel de interfalángica proximal del tercer dedo de la mano derecha con un aumento de la actividad

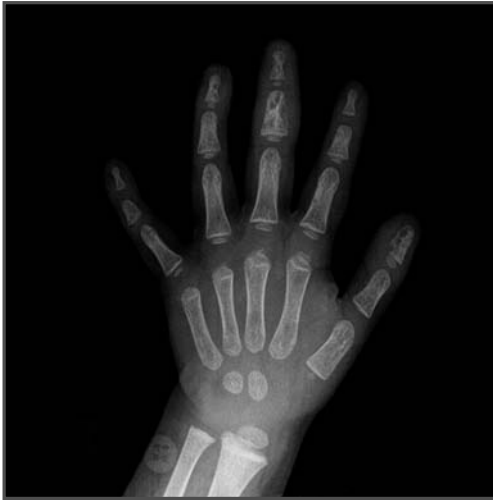

Fig. 1. Radiología simple posteroanterior de la mano derecha.

en las fases precoces compatible con un proceso artropático de tipo inflamatorio.

- Resonancia magnética (RM): lesiones líticas múltiples en la falange media y distal del tercer dedo, la falange distal del cuarto dedo con una destrucción de la cortical. Se recomendó la realización de una ecografía abdominal que no evidenció imágenes sugestivas de patología.

Diagnóstico diferencial

Con todas las pruebas complementarias realizadas, se estableció un diagnóstico diferencial con las siguientes entidades:

- Histiocitosis de células de Langerhans.
- Enfermedad de Ollier.
- Patología infecciosa (tuberculosis).
- Síndrome de las microgeodas en falanges.
- Enfermedad metastásica.

Tratamiento

Sin haberse concretado aún el diagnóstico, se realizó una biopsia quirúrgica, una exéresis y un curetaje del quiste intramedular en la falange media del tercer dedo obteniéndose muestras para Microbiología y Anatomía Patológica.

El informe anatomopatológico descartó la proliferación neoplásica, así como la infección por micobacterias. Se sugirió como posibilidad diagnóstica la reacción granulomatosa a un cuerpo extraño con una morfología compatible de procedencia vegetal tipo púas o agujas de algún cactus o una planta similar.

Evolución

Tras la realización de la biopsia, desapareció la tumefacción de las articulaciones. Un año después de todo el proceso, el paciente continúa asintomático, sin tumefacción ni dolor ni limitación funcional articular.

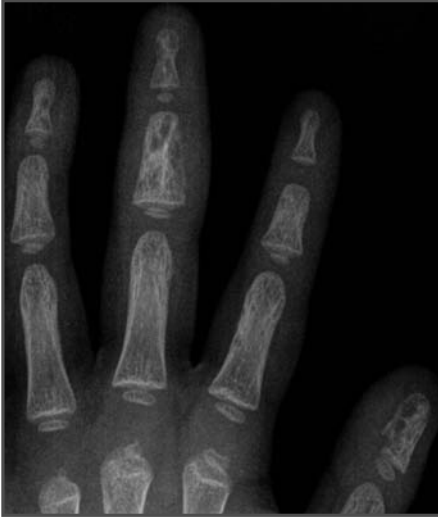

Fig. 2. Ampliación de la radiología simple posteroanterior de la mano derecha. Se aprecian con detalle las pequeñas lesiones líticas en primer, tercer y cuarto dedos.

DISCUSIÓN

El síndrome de las microgeodas en las falanges es una rara entidad, descrita por primera vez por Maroteaux en 1970¹, que afecta a los dedos de los niños. Se considera de etiología desconocida, pero se ha

relacionado con pequeños traumas², la exposición a bajas temperaturas³ e incluso se ha notificado un caso de infección por brucella⁴. Haciendo una anamnesis retrospectiva, se confirmó que el paciente había cogido un cactus en la guardería donde le habían retirado las espinas que no dejaron ningún tipo de marca en la piel sin comunicárselo a los padres.

Se cree que los trastornos en la circulación periférica de las falanges constituyen la patogénesis de este síndrome.

Con una exploración física poco concluyente (dedos edematosos, enrojecimiento), radiológicamente se objetivan características imágenes de pequeñas lesiones lacunares osteolíticas en las falanges de los dedos, pero el diagnóstico sólo es posible si se dispone de radiólogos con conocimientos en esta patología⁵. Los síntomas desaparecen generalmente en pocos meses.

Nosotros describimos una posible causa etiológica más de este síndrome, la inclusión de múltiples cuerpos extraños vegetales (espinas de cactus) que han penetrado a planos profundos en los dedos llegando a afectar al hueso.

BIBLIOGRAFÍA

1. Maroteaux P. Five cases of microgeodic disease of phalanges of unknown etiology in infants. *Ann Radiol (Paris)*. 1970; 13: 229-36.
2. Yamamoto T, Marui T, Akisue T, Nakatani T, Kurosaka M. Phalangeal microgeodic syndrome resulting in rapid digital shortening. *Clin Orthop Rel Res*. 2004; 424: 191-3.
3. Viseux V, Chaby G, Esquenet P, Ben Taarit I, Remond A, Lok C. Phalangeal microgeodic syndrome and pine processionary caterpillar. *Eur J Dermatol*. 2003; 13: 497-9.
4. Howard CB, Alkrinawi S, Gadalia A, Mozes M. Bone infection resembling phalangeal microgeodic syndrome in children. A case report. *J Hand Surg*. 1993; 18: 491-3.
5. Aihara T. Phalangeal microgeodic syndrome. *Semin Musculoskelet Radiol*. 2001; 5: 99-101.



DOLOR EN EL PIE EN UN NIÑO CON ANTECEDENTE TRAUMÁTICO

M. Rabadán Pérez, I. Ortiz Pérez, M. C. Prado Cabillas

*Servicio de Cirugía Ortopédica Y Traumatología
Hospital General Ciudad Real*

SUPERVISIÓN

L. A. Gómez Navalón

Facultativo Especialista de Área

CASO CLÍNICO

Anamnesis

Niño de dos años de edad, que acudió por segunda vez al Servicio de Urgencias por un cuadro de dolor en el pie derecho que dificultaba la deambulaci3n, de aproximadamente dos meses de evoluci3n. Sin antecedentes de inter3s.

Los padres refirieron un antecedente traumático hac3a dos meses, que fue tratado de manera conservadora con reposo, bajo el diagn3stico de algia postraumática y a raíz del cual se inici3 el proceso. No relat3 fiebre ni signos de afectaci3n del estado general.

Exploraci3n f3sica

Signos inflamatorios locales a nivel del tarso del pie derecho, que se mostraba doloroso a la palpaci3n y a la movilizaci3n pasiva. Sin p3rdida de fuerza con buena movilidad, sensibilidad y coloraci3n distal. Afebril.

Pruebas complementarias

- Analítica: leucocitos 13.500 (32,6% segmentados); linfocitos 7.200; monocitos 1.500; procalcitonina < 0,5; prote3na C-reactiva < 0,5.
- Radiograf3a: imagen osteolítica a nivel de una de las cuñas del pie, sin imágenes de fracturas.
- Resonancia magnética (RM): osteomielitis de la porci3n medial de la primera cuña del pie derecho, que mostraba una imagen compatible con secuestro (absceso de Brodie) (fig. 1).

Diagn3stico

Osteomielitis de la primera cuña del pie derecho.

Tratamiento

En quir3fano, bajo anestesia general, se procedi3 a drenaje y curetaje de la lesi3n junto con un lavado exhaustivo (fig. 2).

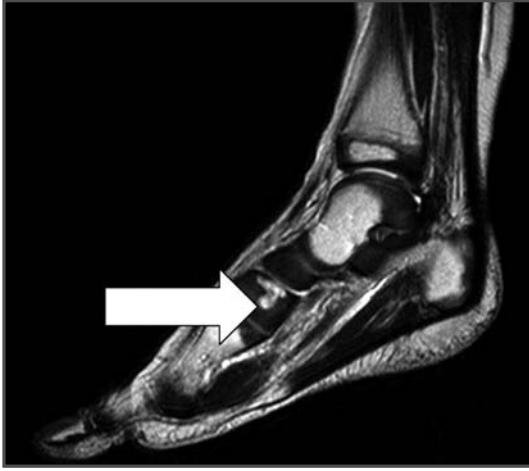

Fig. 1. Absceso de Brodie en la resonancia magnética.

Se tomaron muestras para cultivos microbiológicos y anatomía patológica.

Se instauró un tratamiento con cloxacilina intravenosa durante tres semanas, seguido de otras tres semanas por vía oral de forma ambulatoria¹.

Evolución

El paciente se mantuvo afebril, con mejoría de la clínica y sin dolor. Los cultivos resultaron negativos, y la anatomía patológica compatible con absceso de Brodie.

En revisión a los tres meses de la intervención quirúrgica el paciente caminaba ya sin dolor ni cojera, siendo los controles analíticos y radiológicos satisfactorios, aunque aún continúa con revisiones ambulatorias.

DISCUSIÓN

Se presenta este caso clínico, poco típico, con la intención de resaltar varios aspectos.

Por una parte, el hecho de que el niño hubiese tenido un antecedente traumático nos orientó a pensar en una contusión y la radiología simple al no mostrar hallazgos significativos nos encaminó hacia un diagnóstico erróneo. Este antecedente traumático no es muy común previo a la presentación de una osteomielitis pero sí está descrito en la literatura médica².

Otro aspecto que pudo colaborar al retraso diagnóstico fue la ausencia de fiebre y la no afectación del estado general, las cuales no siempre están presentes y por tanto no excluyen el diagnóstico de osteomielitis.

Un tercer matiz a destacar en cuanto a la rareza del caso, es que las localizaciones más frecuentes de osteomielitis suelen ser las metáfisis de huesos largos, aunque también hay casos descritos en huesos cortos como el calcáneo, donde la apófisis del calcáneo funciona como una metáfisis en cuanto a la vulnerabilidad de la diseminación hematogena de la infección³.

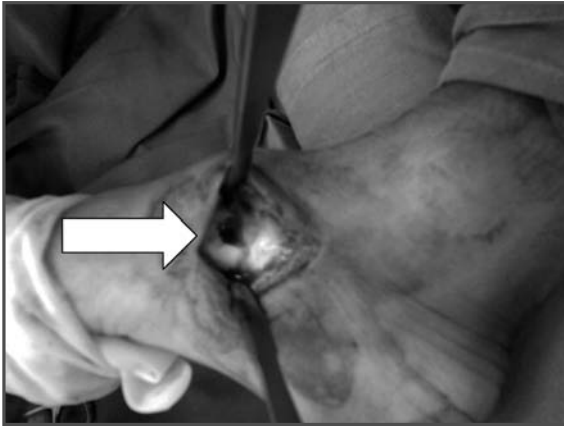


Fig. 2. Drenaje y curetaje de la lesión.

En cuanto a las pruebas diagnósticas en este caso fue determinante la RM, aunque en ocasiones la radiología simple y la ecografía también pueden ser de gran ayuda. La RM también es útil para establecer el diagnóstico diferencial de una osteomielitis con tumores óseos⁴.

Para obtener un resultado óptimo es fundamental realizar un diagnóstico precoz, un desbridamiento quirúrgico inmediato junto con una intensiva y adecuada terapia antibiótica⁵. El objetivo de este tratamiento es prevenir complicaciones como pueden ser la artritis séptica concomitante o la osteomielitis crónica.

BIBLIOGRAFÍA

1. Zaoutis T, Localio AR, Leckerman K, Saddlemire S, Bertoch D, Keren R. Prolonged intravenous therapy versus transition to oral antimicrobial therapy for acute osteomyelitis in children. *Pediatrics*. 2009; 123: 636-42.
2. Ribe JK, Changrsi C. A case of traumatic osteomyelitis in a victim of child abuse. *Am J Forensic Med Pathol*. 2008; 29: 164-6.
3. Jenzri M, Safi H, Nessib MN, Smida M, Jalel C, Ammar C, Ben Ghachem M. Hematogenous osteomyelitis of the calcaneus in children: 26 cases. *Rev Chir Orthop*. 2008; 94: 434-42.
4. Amin MU, Shafique M, Jalil J, Nafees M, Khan S. Brodie's abscess-an uncommon cause of leg pain. *J Coll Physicians Surg Pak*. 2008; 18: 183-4.
5. Winiker H, Schärli AF. Hematogenous calcaneal osteomyelitis in children. *Eur J Pediatr Surg*. 1991; 1: 216-20.



TALALGIA AGUDA TRAS UN ESGUINCE DE TOBILLO EN UN NIÑO DE NUEVE AÑOS DE EDAD

J. M. Beltrán Caro

*Servicio de Cirugía Ortopédica y Traumatología
Hospital Infanta Elena. Huelva*

SUPERVISIÓN

M. Á. Benito Caparrós

Médico Adjunto

CASO CLÍNICO

Anamnesis

Niño de nueve años de edad que acudió al Servicio de Urgencias por un dolor de características mecánicas en el talón derecho tras sufrir un esguince de tobillo dos meses antes. No refirió antecedentes personales ni familiares de interés.

Exploración física

Inspección sin hallazgos. Dolor con pinza-presión en el talón y con inversión-eversión forzadas; balance articular activo y pasivo normal en el tobillo y la articulación subastragalina.

Pruebas complementarias

- El estudio radiológico convencional mostró una lesión hipodensa tabicada en el calcáneo, que ocupaba todo el diámetro cráneo-caudal y dos tercios anteriores del eje longitudinal (fig. 1).
- La tomografía computarizada (TC) reveló una lesión lítica excéntrica, expansiva, de márgenes lobulados y

bien delimitados; bordes ligeramente escleróticos y festoneados.

- Erosión de cortical interna. Diagnóstico compatible con quiste óseo aneurismático.
- Diagnóstico diferencial con fibroma condromixoide, condroblastoma (fig. 1).
- Se decidió realizar una RM, que informaron como lesión de señal heterogénea similar al agua e intermedia en T1 y STIR; ligero edema de los tejidos blandos circundantes; diagnóstico compatible con granuloma eosinófilo, condroblastoma y osteosarcoma (fig. 2).

Diagnóstico

Ante los diversos diagnósticos posibles por la radiología, se decidió realizar una biopsia, que estableció con claridad el diagnóstico de condroblastoma.

Tratamiento y evolución

Se intervino quirúrgicamente realizándose un curetaje lesional, una aplicación de suero hipertónico y un relleno posterior

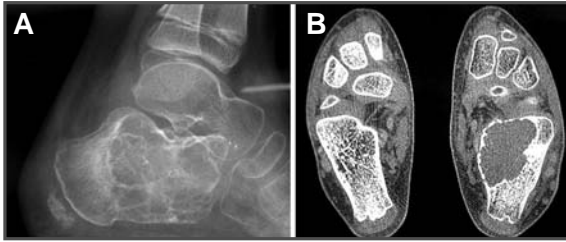

Fig. 1. A. Radiografía convencional. B. Tomografía computarizada.

con aloinjerto óseo. Se inmovilizó con una férula genupédica, que mantuvimos dos meses. La carga progresiva se inició al tercer mes, de forma satisfactoria. Se realizó una TC de control donde se apreció un relleno satisfactorio de la cavidad quística (fig. 2). Tras nueve meses de seguimiento el paciente está asintomático, con función articular normal y con pleno desarrollo de sus actividades diarias y deportivas.

DISCUSIÓN

El condroblastoma es una neoplasia rara, que ocurre sobre todo en pacientes entre 10 y 25 años de edad, con una predominancia masculina de 2:1. La porción distal del fémur y la proximal del húmero y la tibia son las localizaciones más fre-

cuentes. En niños suele tener un predominio epifisario, siendo en pacientes mayores más frecuente en huesos planos. La mayoría de pacientes refiere un dolor progresivo que puede simular una sinovitis u otras afecciones intraarticulares¹.

Suelen presentarse generalmente en estadio 2 de Ennekin, como el caso que presentamos, y raras veces en estadio 3². La tasa de recidiva oscila entre el 10-20%, pudiéndose realizar en estos casos un nuevo curetaje y lavado³. En un 1% de los casos pueden darse metástasis pulmonares benignas, que se deben tratar mediante resección.

La malignización es posible aunque extremadamente rara.

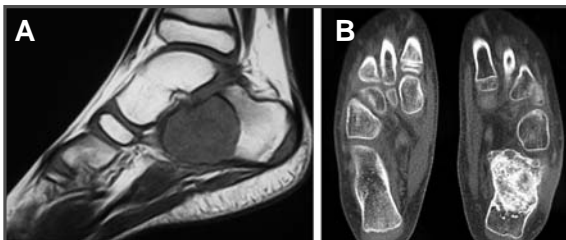


Fig. 2. A. Resonancia magnética. B. Tomografía computarizada de control.

BIBLIOGRAFÍA

1. Campbell WC. Cirugía Ortopédica. Madrid: Elsevier, p. 817-19.
2. Blich E, Mendicino RW. Chondroblastoma of the calcaneus: literature review and case presentation. J Foot Ankle Surg. 1996; 35: 250-4.
3. Turcotte RE, Kurt AM, Sim FH, Unni KK, McLeod RA. Chondroblastoma. Hum Pathol. 1993; 24: 944-9.



TORTÍCOLIS DERECHA SECUNDARIA A CIRUGÍA

**L. Corominas Francés, J. Herrero Cabeza,
A. Laso Carbajal, S. Antón García**

*Servicio de Cirugía Ortopédica y Traumatología
Hospital Universitario Central de Asturias. Oviedo*

SUPERVISIÓN

J. C. López-Fanjul

Médico Adjunto

CASO CLÍNICO

Anamnesis

Varón de cuatro años de edad que fue remitido por su pediatra a la Consulta de Traumatología con el diagnóstico de subluxación rotatoria C1-C2.

Como antecedentes personales presentaba un ingreso hospitalario por mastoiditis derecha que se complicó con una sepsis por anaerobio tratada con gentamicina y clindamicina intravenosa; el paciente empeoró presentando absceso de Bezold, que requirió ser drenado quirúrgicamente.

Previa a la cirugía no presentaba rigidez ni contracturas cervicales.

En el postoperatorio inmediato presentó tortícolis derecha y contractura en el esternocleidomastoideo derecho, que se trató sin mejoría por el Servicio de Rehabilitación.

Cuatro meses más tarde, fue remitido a nuestras consultas por rigidez cervical, actitud cervical en rotación izquierda, con una tomografía computarizada (TC) infor-

mada como alteración de la alineación de las apófisis espinosas del axis y tubérculo posterior del atlas y subluxación rotatoria C1-C2 (fig. 1).

Exploración física

El paciente estaba consciente y relativamente colaborador para su edad. Presentaba una defensa por dolor a la exploración, una actitud cervical en rotación izquierda, lateroflexión derecha sin rigidez tanto pasiva como activa. Presentaba una contractura trapezoidal y una importante contractura del esternocleidomastoideo. Signos de tumoración fibrosa en el polo proximal del esternocleidomastoideo. Se observó una cicatriz retroauricular, de la cirugía previa. Asimetría de facies. Como resultado de la exploración, sin rigidez y con ciertas dudas acerca del diagnóstico, se procedió a realizar una TC helicoidal con reconstrucción (fig. 2).

Pruebas complementarias

TC helicoidal: no se observaron signos de desplazamiento rotatorio, con perfecta congruencia articular de las carillas de C1- C2.

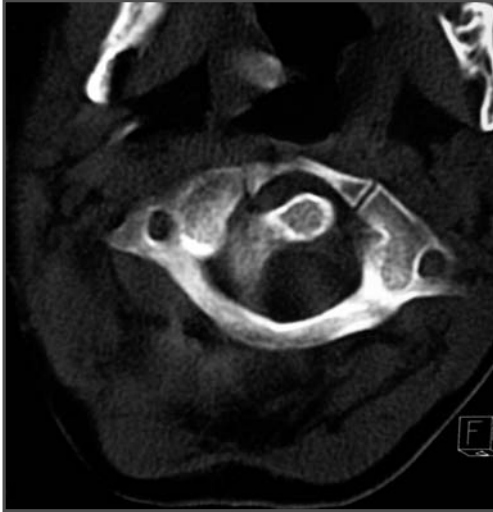


Fig. 1. Tomografía computarizada: Alteración de la alineación de las apófisis espinosas del axis y tubérculo posterior del atlas y subluxación rotatoria C1-C2.

Diagnóstico

Tortícolis derecha secundaria a cirugía.

Tratamiento y evolución

Bajo anestesia general, se intervino quirúrgicamente al paciente, realizándose la liberación proximal del músculo a nivel de la mastoides, posteriormente en el mismo acto quirúrgico se realizó la técnica de Z-plastia a nivel distal de la inserción del esternocleidomastoideo.

Se le colocó una ortesis correctora, durante dos meses.

Posteriormente, se retiró para comenzar un tratamiento con fisioterapia durante tres/cuatro meses posteriores a la cirugía y a los seis meses de la cirugía el paciente se encuentra asintomático, con una correcta movilidad de la cabeza y con una alineación perfecta.

DISCUSIÓN

La tortícolis, relativamente común, puede ocurrir de forma espontánea, tras un traumatismo mínimo o tras una infección de las vías aéreas¹.

La inclinación puede deberse a un espasmo muscular secundario, a una adenopatía cervical o a una subluxación rotatoria.

En un principio, el caso que nos ocupa, dado que las pruebas complementarias no eran de buena calidad, llevó al error del diagnóstico de subluxación rotatoria C1-C2, o también síndrome de Grisel, como resultado del proceso infeccioso e inflamatorio que tuvo lugar (mastoiditis complicada con absceso de Bezold). En este caso, ocurriría una subluxación atlanto-axial espontánea, por inflamación de los tejidos adyacentes. La linfadenitis regional, causa la contractura espástica de los músculos cervicales,

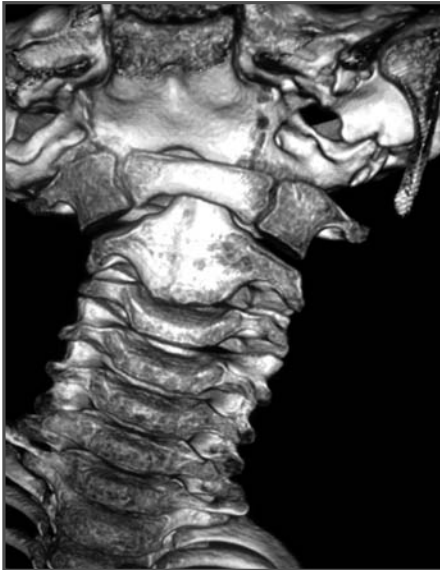

Fig. 2. Tomografía computarizada de reconstrucción en 3D: no se observan signos de desplazamiento rotatorio, con perfecta congruencia articular de las carillas de C1-C2.

produciendo la pérdida de congruencia de las facetas articulares.

El síndrome de Grisel fue en un principio sospechado, pero tras un minucioso trabajo y gracias a la ayuda de las nuevas pruebas de imagen, se observó que se debía a una complicación de la mastoiditis, descrita en textos de la literatura de Otorrinolaringología².

Por tanto, es de suma importancia utilizar métodos de diagnóstico de calidad, en una TC con reconstrucción en 3D se observó que las masas laterales de C1 eran congruentes con C2, sin signos de luxación ni rotación de las mismas.

Este paciente, que había sido intervenido, meses antes del drenaje del absceso, presentaba una cicatriz que retraía la inserción proximal del esternocleidomastoideo, siendo palpable una tumoración a nivel de la mastoides, y aunque era palpable, tardó en ser diagnosticada, por lo que la deformidad se hizo progresiva, presentando el paciente contracturas a este nivel, deformidad facial, hacia el lado de la lesión, que no mejoraron a pesar de la rehabilitación³.

Por ello, requirió la cirugía, se realizó un abordaje doble, combinándolo con una Z-plastia a nivel esternal, dada la edad del paciente. En niños mayores está indicado este doble abordaje, debido a la alta tasa de recidivas de un solo abordaje descrita en la literatura médica, donde se estudió a 60 pacientes de distintos grupos de edad, en el grupo de edad del paciente que nos corresponde, se consigue un 66,7% de buenos resultados, con corrección satisfactoria de la asimetría facial, cabeza, inclinación y limitación de los movimientos con buenos resultados⁴.

BIBLIOGRAFÍA

1. Kraft M, Tschopp K. Evaluation of persistent torticollis following adenoidectomy. *J Laryngol Otol.* 2001; 115: 669-72.
2. Reilly MJ, Milmo G, Pena M. Three extraordinary complications of adenotonsillectomy. *Int J Pediatr Otorhinolaryngol.* 2006; 70: 942-6.
3. Cheng JCY, Tang SP, Chen TMK, et al. The clinical presentation and outcome of treatment of congenital muscular torticollis in infants -a study of 1086 cases. *J Pediatric Surg.* 2000; 35: 1091-6.
4. Ling CM. The influence of age on the results of open sternomastoid tenotomy in muscular torticollis. *Clin Orthop.* 1976; 116: 142-8.



LACTANTE CON FLEXO DE CADERA DE NUEVE MESES DE EVOLUCIÓN QUE NO MEJORA CON EL TRATAMIENTO CONSERVADOR

**R. Martín García, J. Bustillo Badajoz,
M. Galán Gómez-Obregón, R. Antón Mateo**

*Servicio de Traumatología y Cirugía Ortopédica
Hospital Infantil Universitario Niño Jesús. Madrid*

SUPERVISIÓN

S. Martínez Álvarez

Médico Adjunto

CASO CLÍNICO

Anamnesis

Lactante de 13 meses sin antecedentes personales de interés salvo prematuridad (27 semanas), que presentó dolor y limitación funcional del miembro inferior izquierdo de varios días de evolución. No refirió fiebre ni deterioro del estado general. A la exploración presentaba dolor intenso a la movilización y una actitud fija de la cadera izquierda en flexión de 40°. Se realizó un hemograma, una bioquímica, velocidad de sedimentación globular y proteína C reactiva, todas dentro de la normalidad. Las pruebas de imagen (radiografías simples, gammagrafía y resonancia magnética nuclear) fueron informadas como normales, excepto la ecografía que mostraba una proliferación sinovial sin derrame articular. Se diagnosticó de sinovitis transitoria de cadera y se decidió optar por un tratamiento conservador en su hospital de referencia mediante antiinflamatorios y rehabilitación.

Fue remitido a nuestro servicio con 22 meses de edad, presentando una contractura en flexión fija de la cadera izquierda de nueve meses de evolución que no

mejoraba tras el tratamiento antiinflamatorio ni la rehabilitación.

Exploración física

Fiebre de 38,6° C, buen estado general. Claudicación de la marcha, atrofia muscular del miembro inferior izquierdo. Flexo de cadera izquierda irreductible de 40°. Limitación completa de la rotación interna y externa. Flexo-abducción de 5° cadera izquierda y de 70° cadera derecha.

Pruebas complementarias

- Analítica: hemograma (leucocitos en el límite alto de la normalidad), bioquímica, velocidad de sedimentación globular, proteína C reactiva con parámetros dentro de la normalidad, Mantoux negativo, brucella negativo.
- Radiografías simples: aumento del espacio articular (fig. 1).
- Resonancia magnética (RM): hallazgos sugestivos de artritis coxofemoral izquierda. Moderado derrame asociado a la hipertrofia sinovial, irregularidad de la cortical ósea del acetábulo, así como áreas focales de hiperseñal de

hueso adyacente compatible con cambios reactivos (fig. 1).

Diagnóstico

Artritis coxofemoral izquierda.

Tratamiento

Se realizó, bajo anestesia general, una artrotomía de la cadera izquierda, una capsulotomía y tenotomías de recto anterior, sartorio y psoas iliaco. Se tomaron muestras de cápsula articular y sinovial engrosadas para un estudio microbiológico y anatomopatológico, resultando éstos negativos.

Evolución

Tras la cirugía, el paciente inició una rehabilitación dirigida y un tratamiento antibiótico que se mantuvo durante tres semanas. A los dos meses de la cirugía se apreció una remisión de la sintomatología y una mejoría en el rango de movilidad.

Actualmente deambula sin dolor, no se aprecia claudicación de la marcha. El rango de movilidad es: flexo-extensión 100-0°, rotación interna-externa 45-45° y abducción de 40°.

- Radiografía actual: coxa magna (fig. 2).

- Resonancia magnética: coxa magna centrada y mínima subluxación asociada (fig. 2).

DISCUSIÓN

El diagnóstico diferencial entre la artritis séptica y la sinovitis transitoria de cadera en niños es difícil, ya que debutan con síntomas similares. La sinovitis transitoria es un cuadro autolimitado, sin secuelas, que se trata de manera sintomática (analgésicos orales y observación). La artritis séptica de cadera requiere un tratamiento precoz basado en el drenaje quirúrgico, toma de cultivo, lavado articular y antibioterapia intravenosa hasta que los signos de infección hayan remitido.

El retraso en el diagnóstico y tratamiento de la artritis séptica, propiciado por la escasa sintomatología en lactantes, favorece el desarrollo de graves lesiones residuales. Numerosos estudios han logrado establecer parámetros (cojera y dolor a la movilización, fiebre mayor de 38,5 °C, leucocitosis mayor de 12.000, velocidad de sedimentación globular mayor de 40 y proteína C reactiva elevada), que combinados, tienen un valor predictivo de artritis séptica. La artrocentesis es la prueba diagnóstica más específica aunque los cultivos son negativos en más del 40% de

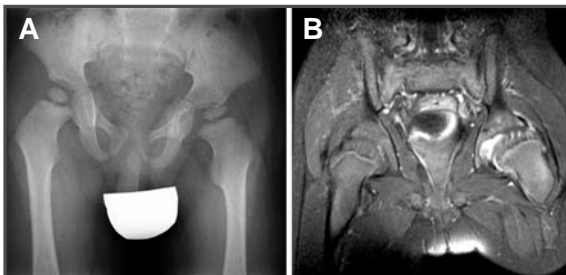


Fig. 1. A. Radiografía simple. B. Resonancia magnética. Hallazgos sugestivos de artritis coxofemoral izquierda.

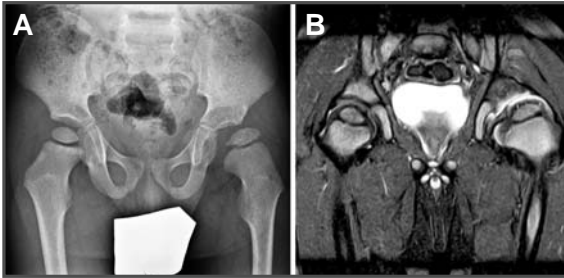


Fig. 2. A. Radiografía simple.
B. Resonancia magnética. Coxa magna centrada.

los casos. Debemos pensar en una artritis séptica en aquellos pacientes con sinovitis transitoria que no mejoran su sintomatología con el tratamiento conservador.

El éxito terapéutico de la artritis séptica de cadera se basa en un mejor conoci-

miento de los efectos de la infección sobre el cartílago articular, la mejora en los test diagnósticos (la velocidad de sedimentación globular, la proteína C reactiva, la ecografía y la resonancia nuclear magnética) y terapias antibióticas más eficaces.

BIBLIOGRAFÍA

1. Caird MS, Flynn JM, Leung YL, Millman JE, D'Italia JG, Dormans JP. Factors distinguishing septic arthritis from transient synovitis of the hip in children. A prospective study. *J Bone Joint Surg (Am)*. 2006; 88-A: 1251-7.
2. Klein DM, Barbera C, Gray ST, Spero CR, Perrier G, Teicher JL. Sensitivity of objective parameters in the diagnosis of pediatric septic hips. *Clin Orthop Rel Res*. 1997; 338: 153-9.
3. Kocher MS, Zurakowski D, Kasser JR. Differentiating between septic arthritis and transient synovitis of the hip in children: an evidence-based clinical prediction algorithm. *J Bone Joint Surg (Am)*. 1999; 81-A: 1662-70.
4. Luhmann SJ, Jones A, Schootman M, Gordon JE, Schoenecker PL and Luhmann JD. Differentiation between septic arthritis and transient synovitis of the hip in children with clinical prediction algorithms. *J Bone Joint Surg (Am)*. 2004; 86-A: 956-62.



DISOCIACIÓN RADIOCUBITAL PROXIMAL EN UN NIÑO DE SIETE AÑOS DE EDAD

**A. J. Alonso Benavente, S. López Alameda,
A. López Ruíz de Salazar, D. Marín Guijarro**

*Servicio de Cirugía Ortopédica y Traumatología
Complejo Asistencial Segovia*

SUPERVISIÓN

J. M. Ibáñez Tomé

Médico Adjunto

CASO CLÍNICO

Anamnesis

Paciente varón de siete años de edad, sin antecedentes de interés, que acudió a revisión a consultas externas por haber presentado tres semanas antes un traumatismo en la región del codo derecho tras una caída accidental de bicicleta. Visto en urgencias, fue diagnosticado de luxación posterior de dicha articulación y tratado mediante reducción bajo anestesia local e inmovilización con férula braquiopalmar.

Exploración física

Tras retirar la férula, persistieron los signos inflamatorios y existía una discreta asimetría del triángulo de Nelaton. Al comprobar el balance articular que presentaba el paciente, se objetivó un bloqueo del antebrazo en pronación con la flexo-extensión conservada. No coexistían déficits neurovasculares asociados.

Pruebas complementarias

Se decidió realizar nuevas radiografías y se compararon con las de la urgencia, tanto con la que muestra la luxación como

con la que pertenece a la reducción de la misma. Al observar de nuevo las primeras imágenes, se confirmó, en la proyección lateral, que el paciente presentó en el momento inicial una luxación posterior de codo. Llamó la atención la disposición que adoptaron el cúbito y el radio respecto a la zona distal del húmero en la proyección anteroposterior y que aparece en las tres series radiológicas realizadas. La anatomía articular estaba alterada, articulándose el radio con la tróclea y el cúbito con el capitelum (fig. 1).

Diagnóstico

Disociación o translocación radiocubital proximal. También recibe el nombre de luxación convergente de codo.

Tratamiento

Bajo anestesia general se realizó un abordaje lateral del codo. Una vez expuesta la articulación se confirmó la translocación de ambos huesos y se visualizó cómo el radio estaba en contacto con la tróclea (fig. 2). Se procedió a la reducción, y para asegurar la estabilidad articular se implantaron dos agujas de Kirschner (una transolecraniana y otra a través del capitelum).

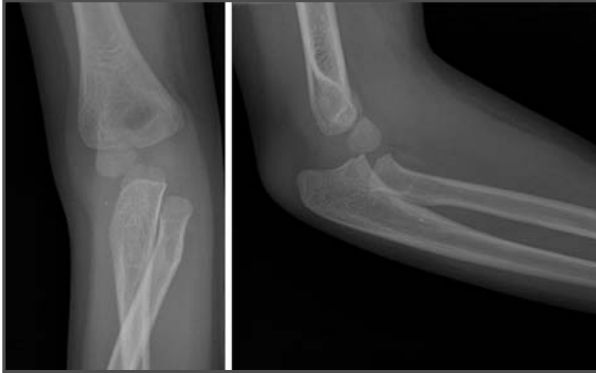

Fig. 1. Radiografías iniciales en las que se observa que el radio se articula con la tróclea y el cúbito lo hace con el capitelum.

Se colocaron además, una férula braquiopalmar con flexión de 90° (fig. 2).

Evolución

A las tres semanas de la cirugía, se decidió retirar tanto las agujas como la férula e iniciar el tratamiento de rehabilitación. A los seis meses la radiografía de control era normal. En cuanto al balance articu-

lar, la flexión, extensión y supinación eran completas, pero existía un déficit funcional para la pronación de 30° respecto al contralateral que se ha mantenido en el tiempo.

DISCUSIÓN

La luxación de codo supone un 3% de las lesiones que se producen por traumatis-

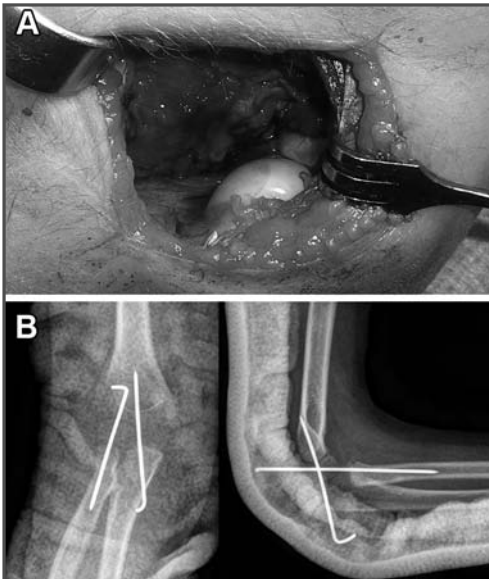


Fig. 2. A. Imagen quirúrgica en la que el radio se articula con la tróclea. B. Controles radiográficos tras la cirugía.

mos en dicha articulación durante la infancia. Su combinación con la translocación radiocubital a nivel proximal es muy infrecuente, ya que sólo hay descritos un total de 21 casos¹. La edad de presentación comprende de los 6 a los 13 años de edad² y es más habitual en el lado derecho. En 11 de los casos además se presentó una fractura asociada (nueve de cabeza radial y dos de apófisis coronoides).

Se producen por un traumatismo que genera en el codo hiperpronación, valgo y extensión del mismo. En tan sólo uno de los pacientes, la translocación se debió a una maniobra de reducción inadecuada³. La clínica no difiere en exceso de la que se produce en una luxación habitual, pero es muy importante comprobar la movilidad que presenta la articulación tras la reducción, ya que si se presenta una flexo-extensión conservada con un bloqueo

de la pronación, es muy probable que la relación radiocubital proximal no sea la correcta.

El momento del diagnóstico fue en la gran mayoría al inicio o tras una reducción fallida⁴. Sólo en tres de ellas se necesitaron más de dos semanas para realizarlo.

En cuanto al tratamiento, el 10% se redujeron de forma cerrada exclusivamente, un 30% precisaron una estabilidad adicional con agujas de Kirschner⁵ y en un 60% se tuvo que recurrir a reducción a cielo abierto (en nuestro caso se emplearon las dos técnicas anteriores).

Por tanto, es una lesión que no es infrecuente que pase desapercibida y en la que los resultados fueron buenos cuando se efectuó un diagnóstico precoz, independientemente del método de reducción.

BIBLIOGRAFÍA

1. Robert C, Lee TS, Rooney J. Convergent dislocation of the elbow: report of three cases. *J Shoulder Elbow Surg.* 2008; 17: 9-13.
2. Dubert T, Benkalfate T, Enkaoua E. Une luxation du coude exceptionnelle: la luxation convergente. *Rev Chir Ortho.* 1991; 77: 435-7.
3. Harvey S, Tchelebi H. Proximal radio-ulnar translocation. *J Bone Joint Surg (Am).* 1979; 61-A: 447-9.
4. Carey RPL. Simultaneous dislocation of the elbow and the proximal radio-ulnar joint. *J Bone Joint Surg (Am).* 1984; 66-A: 254-6.
5. Ibister ES. Proximal radioulnar translocation in association with posterior dislocation of the elbow. *Injury.* 1991; 22: 479-82.



DEFORMIDAD E IMPOTENCIA FUNCIONAL DEL MIEMBRO SUPERIOR DERECHO EN UNA NIÑA RECIÉN NACIDA

R. Navarro Mont, P. Marcos de la Torre, V. Pellicer García

*Servicio de Cirugía Ortopédica y Traumatología
Hospital Universitario La Fe. Valencia*

SUPERVISIÓN

J. Baeza Oliete

Médico Adjunto

CASO CLÍNICO

Anamnesis

Niña de cuatro días de vida que fue remitida desde otro centro para valorar la impotencia funcional del miembro superior derecho localizada a nivel del codo y asociada a la posición antiálgica del mismo.

Gestación a término (40 + 2), parto vaginal eutócico con presentación cefálica e inicio espontáneo. Peso al nacimiento 3.680 g, talla 53 cm y perímetro cefálico 33,5 cm. Los padres no refirieron antecedentes traumáticos perinatales.

Exploración física

Presentaba una tumefacción de las partes blandas en el codo derecho, con una limitación de la movilidad de la flexo-extensión y la prono-supinación del antebrazo. A la palpación se apreciaba una crepitación a la manipulación del húmero distal, con una pérdida de la anatomía normal del codo. No se apreció déficit motor distal al codo. Pulso radial palpable con buen relleno ungueal.

Pruebas complementarias

- Aportó un estudio radiológico previo, valorado como normal en su centro de referencia.
- Radiografías anteroposterior y lateral del codo, realizadas en urgencias, que fueron no concluyentes.
- Resonancia magnética (RM) del miembro superior derecho: se observó epifisiólisis humeral distal con un desplazamiento posterior de la epífisis del húmero (fig. 1).
- Después se realizó una ecografía comparativa con el lado sano contralateral. En el estudio se observó una pérdida de la relación normal entre metáfisis y epífisis del húmero distal derecho, con un desplazamiento posterior de la epífisis (fig. 2).

Diagnóstico

Epifisiólisis del húmero distal derecho tipo I de la clasificación Salter-Harris, con desplazamiento posterior, de causa obstétrica.

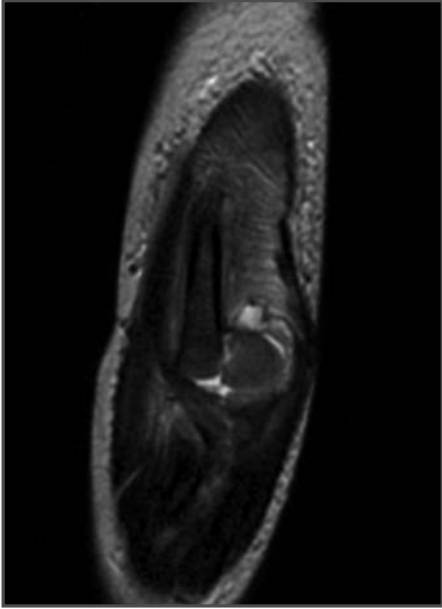


Fig. 1. Imagen de RM potenciada en T2 de codo derecho donde se observa la epifisiólisis desplazada a posterior del húmero distal derecho.

Tratamiento

Se programó una intervención quirúrgica de urgencia, bajo anestesia general.

La paciente fue colocada en decúbito supino y se procedió a la reducción cerrada de la fractura mediante una maniobra de tracción, flexión y manipulación directa del fragmento distal. Se comprobó con una ecografía la restauración de la correcta relación del húmero distal, observando la estabilidad de la reducción. Se inmovilizó el brazo con una férula braquio-palmar.

Evolución

La evolución tras la reducción fue satisfactoria. Se dio el alta hospitalaria tras dos días de ingreso. La paciente fue seguida en consulta, retirándose la férula braquio-palmar a las cuatro semanas. El control radiológico de la fractura, al mes, fue satisfactorio, observándose una consolidación de la fractura e iniciando la movilidad activa.

DISCUSIÓN

La epifisiólisis distal del húmero es una lesión infrecuente cuyo principal problema es el retraso en la detección inicial de la fractura.

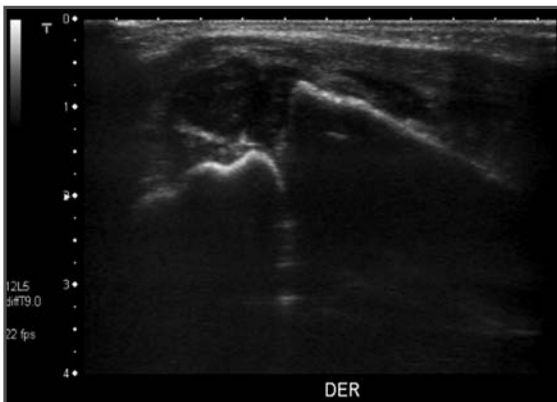


Fig. 2. Ecografía del codo derecho. Se aprecia la pérdida de relación entre la metáfisis humeral y la epifisis distal (ésta sí que mantiene la relación con la cabeza del radio).

En este tipo de fracturas, no se afecta la superficie articular en los trazos de la fractura, lo que hace que sea improbable una pérdida de movilidad, aun produciéndose una consolidación defectuosa¹.

En cuanto al mecanismo de lesión, se ha relacionado con partos distócicos dentro del periodo neonatal, secundario a las fuerzas de cizallamiento de rotación, y en pacientes de más edad puede estar asociado al maltrato infantil².

De Lee las clasifica en tres grupos según el grado de osificación del cóndilo externo. Suelen tratarse de epifisiólisis tipo I de la clasificación Salter-Harris y el fragmento suele situarse posterior a la metáfisis, como en el caso expuesto³.

El diagnóstico con radiología convencional suele ser dificultoso, sobre todo en niños con el cóndilo externo aún no osificado. Se puede sospechar ante un despla-

zamiento posterior y medial de cúbito y radio, aunque éstos mantengan entre ellos una correcta relación.

La detección precoz de lesión es importante, sobre todo en aquellos casos que puedan estar asociados a maltrato infantil.

El tratamiento de lesiones recientes se basa en la reducción cerrada mediante manipulación directa, primero en extensión, y posteriormente estabilizando el fragmento en hiperflexión (110-120°) y pronación del antebrazo, dejando entre tres y cuatro semanas el miembro inmovilizado.

En pacientes de edad más avanzada se puede asociar, para aumentar la estabilidad de la reducción, la fijación de la fractura mediante agujas Kirschner percutáneas con la inmovilización, retirando la osteosíntesis a partir de la tercera semana⁴.

BIBLIOGRAFÍA

1. Rockwood & Wilkins. Fracturas en el niño. 5ª ed. Madrid: Ed. Marban; 2003. p. 657-62.
2. Barret WP, Alquimist EA, Staheli LT. Fracture separation of the distal humeral physis in the newborn. *J Pediatr Orthop*. 1984; 4: 617-9.
3. De Lee JC, Wilkins KE, Rogers LF, et al. Fracture separation of the distal humerus epiphysis. *J Bone Joint Surg (Am)*. 1980; 62-A: 46-51.
4. Flynn JM, Sarwark JF, Waters PM. The operative management of pediatric fractures of the upper extremity. *J Bone Joint Surg (Am)*. 2002; 84-A: 2078-89.



EPIFISIÓLISIS DEL FÉMUR DISTAL EN UN VARÓN DE SEIS AÑOS DE EDAD

**S. González Parreño, M.Á. Trigueros Rentero,
C. López García, I. Llamas Merino**

*Servicio de Cirugía Ortopédica y Traumatología
Hospital General. Elda (Alicante)*

SUPERVISIÓN

J. Sanz Reig

Médico Adjunto

CASO CLÍNICO

Anamnesis

Varón de seis años de edad, con antecedentes de rotura esplénica con hemoperitoneo, tras una caída accidental hacía dos años tratada de forma conservadora, que acudió a urgencias porque presentaba un dolor y una deformidad en la rodilla derecha tras ser atropellado por un tractor. No sufrió traumatismo craneoencefálico ni pérdida del conocimiento.

Exploración física

A su llegada a urgencias el paciente presentaba una deformidad y una importante impotencia funcional en la rodilla derecha. Pulsos pedio y tibial presentes y simétricos. Relleno vascular ralentizado. Sensibilidad conservada y movilidad de dedos correcta.

Pruebas complementarias

Radiografías simples de rodilla derecha: se objetivó una imagen compatible con

una epifisiólisis de grado II de Salter-Harris (fig. 1).

Diagnóstico

Epifisiólisis femoral distal de grado II de Salter-Harris con desplazamiento anterolateral.

Tratamiento y evolución

Se procedió a la inmovilización del miembro afecto con una férula de Brawn y el traslado urgente al quirófano. Se realizó una reducción abierta con un abordaje externo del tercio distal del fémur y síntesis mediante agujas "K". Después de la cirugía y tras la recuperación del paciente en el Área de Despertar se remitió al hospital de referencia para descartar probables lesiones vasculares asociadas. En el momento del traslado el paciente se encontraba asintomático y estable hemodinámicamente, con pulsos tibiales y pedios presentes pero débiles. Se descartaron lesiones vasculares y el postoperatorio del paciente cursó sin incidencias, siendo dado de alta con una férula cruropédica y en descarga.

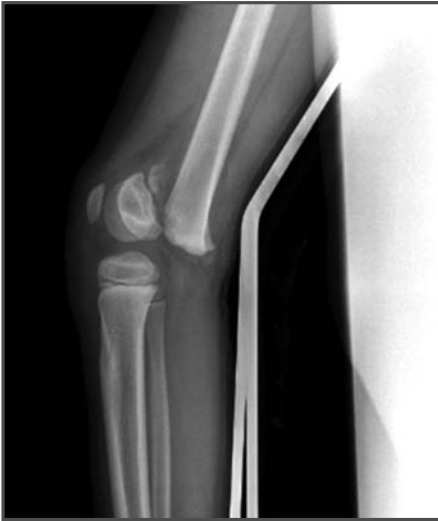

Fig. 1. Epifisiólisis femoral distal de tipo II de Salter-Harris.

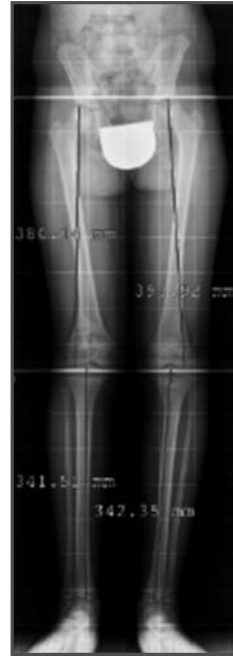

Fig. 2. Telemetría a los dos años y seis meses.

- Seis semanas: se retiran las agujas “K” y la férula, remitiendo al paciente al Servicio de Rehabilitación.
- Dos meses: se permitió la carga parcial progresiva. Extensión 0°, flexión 120°.
- Tres meses: deambulaba sin muletas. Movilidad de la rodilla completa.
- A partir del tercer mes se realizaron controles periódicos en consultas externas cada seis meses.
- Dos años y seis meses: dismetría clínica y radiológica, sin alteración angular, de aproximadamente 1,5 cm (fig. 2). El paciente precisa de alza compensatoria en la actualidad. Se ha remitido al Servicio de Ortopedia infantil del hospital de referencia para una valoración del caso.

DISCUSIÓN

La epifisiólisis de tipo II de Salter-Harris es el tipo más frecuente de epifisiólisis de fémur distal¹. Según el desplazamiento, el medio-lateral es el más frecuente seguido por el anterior (caso actual). El desplazamiento anterior aparece como resultado de la hiperextensión de la rodilla con un mecanismo similar al que sucede en las luxaciones de rodilla de los adultos, por lo que existe un riesgo aumentado de aparición de lesiones vasculares concomitantes.

El objetivo del tratamiento es obtener y mantener una reducción satisfactoria, recuperar un balance articular funcional de la articulación de la rodilla y evitar futuros daños a la fisis. Se debe intentar la reducción cerrada, pero dado que es

necesaria una reducción anatómica, se precisa en ocasiones de la reducción abierta, sobre todo en casos con interposición de tejidos blandos (periostio o músculo). La síntesis con agujas de Kirschner o tornillos constituyen los métodos de elección.

Entre las complicaciones de esta lesión con gran desplazamiento podemos encontrar la lesión vascular y la discrepancia de la longitud de los miembros inferiores y desaxación de la rodilla por cierre fisario precoz, lo cual puede precisar de tratamiento corrector a largo plazo².

BIBLIOGRAFÍA

1. Rockwood & Wilkins. Fracturas en el niño. Madrid: Marbán; 2007: p. 982-1008.
2. Tachdjian. Ortopedia pediátrica. Interamericana México: p. 3069-227.



Sección X

Miscelánea



IMPORTANCIA DE LA ANAMNESIS Y LA EXPLORACIÓN FÍSICA. UN CÚMULO DE INFORTUNIOS Y DESDICHAS

**S. Santana Ramírez, S. Martos Torrejón,
J. E. Ruiz Zafra, J. R. Prieto Martínez**

*Servicio de Cirugía Ortopédica y Traumatología
Hospital Universitario Fundación Alcorcón. Madrid.*

SUPERVISIÓN

H. Valencia García

Médico Adjunto

CASO CLÍNICO

Anamnesis

Mujer de 56 años que acudió al Servicio de Urgencias tras una caída casual en su domicilio por dolor intenso en la cadera izquierda. Como antecedentes personales de interés presentaba un retraso psicomotor desde el nacimiento, trastorno de ansiedad generalizada, desnutrición calórico-proteica, diabetes mellitus tipo 2 con mal control metabólico, retinopatía diabética no proliferativa, polineuropatía diabética, posible nefropatía diabética en estudio, hipertensión arterial, cardiopatía hipertensiva, anemia ferropénica, dermatitis artefacta e infecciones recurrentes del tracto urinario por *Escherichia coli*. Situación funcional previa: la paciente era independiente para las actividades de la vida diaria.

En la exploración física destacaba la impotencia funcional activa en el miembro inferior izquierdo, con intenso dolor inguinal al intento de movilización pasiva; no presentaba deformidades en dicho miembro.

Tras la realización de un estudio radiológico, la paciente fue diagnosticada de fractura subcapital no desplazada de la cadera izquierda, por lo que se intervino al día siguiente mediante osteosíntesis con tornillos canulados. Durante tres semanas estuvo en descarga. Posteriormente inició carga parcial. Transcurrido un mes desde la cirugía, la paciente acudió de nuevo al Servicio de Urgencias por presentar una úlcera por presión a nivel del talón del pie derecho.

Exploración física

Se observó una úlcera de gran tamaño de 9 × 6 cm en el talón izquierdo, no dolorosa a la palpación, con exposición ósea, apreciando una apertura en libro del hueso calcáneo. Presentaba claros signos de infección, con material purulento maloliente en bordes y fondo.

Pruebas complementarias

- Radiografía simple de tobillo y calcáneo izquierdo: fractura en la lengüeta del calcáneo, con signos de reacción osteogénica (fig. 1).

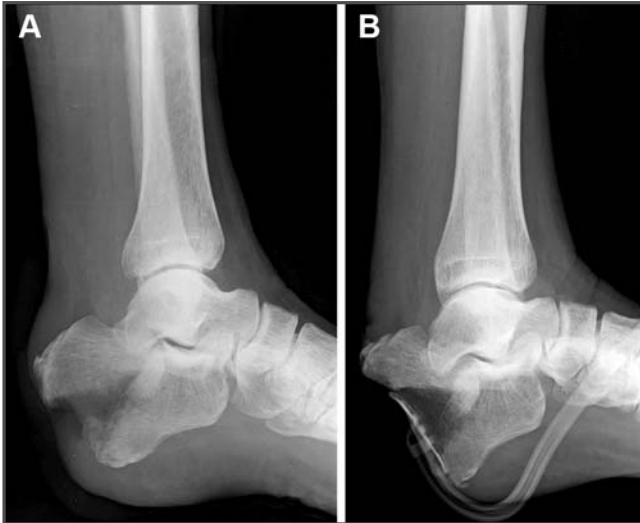

Fig. 1. Radiografía lateral del tobillo izquierdo. A) Fractura en lengüeta del calcáneo al ingreso. B) Control radiológico cinco días después del desbridamiento y cura con vacío.

- Cultivos de úlcera: *Staphylococcus aureus*, *Klebsiella pneumoniae*, *Enterobacter cloacae*.
- Hemocultivos seriados durante el ingreso: negativos.
- Urocultivo: negativo.
- Arteriografía del sector pélvico y del miembro inferior izquierdo: se objetivaron arterias ilíacas y femorales permeables, de calibre y morfología conservadas. Estenosis en torno al 50% del calibre de la arteria poplítea en el inicio de P2. Arteria tibial anterior ocluida en su origen. Se recanalizó mediante arteria colateral genicular a escasos centímetros del mismo, estando permeable prácticamente en todo su trayecto, aunque presentaba pequeñas estenosis en su tercio medio y escaso calibre distal. Se visualizaba una arteria pedia permeable en toda su extensión, probablemente por colaterales de TA, de la que parecía depender el relleno del arco plantar.

Tronco tibioperoneo, arteria tibial posterior y peronea permeables y con buen calibre en toda su extensión. La arteria peronea presentaba una estenosis escasamente significativa en su porción más distal. La arteria TP se ocluía a nivel del talón, hallazgo escasamente valorable en relación con la cirugía previa.

Diagnóstico

Úlcera por presión infectada en el talón del pie izquierdo secundaria a una fractura de calcáneo en el contexto de un paciente con retraso psicomotor y con una neuropatía y vasculopatía diabética periférica avanzada con mal control metabólico.

Tratamiento

El tratamiento médico se inició con un tratamiento antibiótico intravenoso empírico que tras los resultados de los cultivos

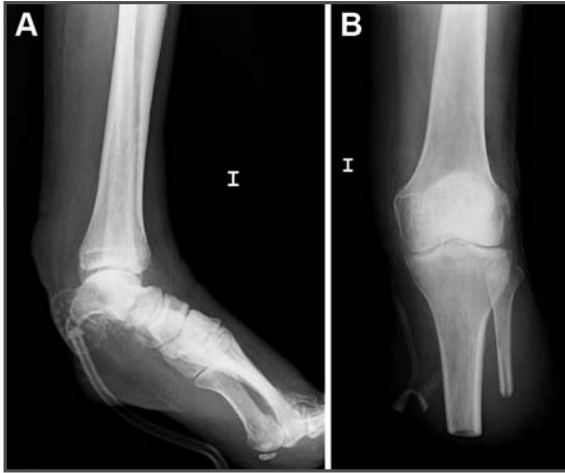

Fig. 2. A. Radiografía lateral del tobillo izquierdo tras la calcaneotomía. B. Radiografía anteroposterior de la rodilla izquierda tras la amputación infracondílea.

se especificó por los médicos internistas de enfermedades infecciosas; con seguimiento estricto metabólico por parte del nutricionista.

El tratamiento quirúrgico se basó inicialmente en la realización de múltiples desbridamientos y curas con sistema de vacío durante dos semanas, sin lograr una evolución satisfactoria de la úlcera, salvo el control de la infección (fig. 1). El principal problema radicaba en la cobertura cutánea y en la vasculoneuropatía del paciente. Dada la evolución tan tórpida, se plantearon de entrada dos alternativas quirúrgicas: la primera de ellas era la realización de una amputación infracondílea, y la segunda, que fue la que se llevó a cabo, una calcaneotomía completa del pie (fig. 2). La intención de esta cirugía era garantizar la cobertura cutánea y la preservación del miembro inferior. Inicialmente la úlcera pudo cerrarse en su totalidad, pero a los dos días presentaba una dehiscencia que se trató con curas por sistema de vacío. Sin embargo, la

evolución no fue satisfactoria y transcurridas cinco semanas, finalmente se optó por la realización de una amputación infracondílea del miembro inferior izquierdo (fig. 2). Tras una semana hospitalizada y una evolución satisfactoria de la herida quirúrgica del muñón, la paciente fue dada de alta con tratamiento antibiótico por vía oral. Transcurridos diez días, la paciente acudió al Servicio de Urgencias porque presentaba de nuevo una dehiscencia del muñón con manchado purulento, secundario a una infección superficial. Cinco días más tarde se le realizó un desbridamiento quirúrgico y ampliación de la amputación, con una evolución satisfactoria.

Evolución

Actualmente, la paciente presenta un muñón perfectamente conformado. Tras un tratamiento rehabilitador, se le adaptó una prótesis del miembro inferior y camina con un bastón por seguridad cuando sale a la calle.

DISCUSIÓN

La anamnesis y la exploración física son dos herramientas básicas y fundamentales en nuestra actividad cotidiana para el manejo de los pacientes. Este caso refleja un fallo en la realización de dicho procedimiento al pasar inadvertida una fractura que finalmente acabó en una amputación en una paciente en la que se priorizó la fractura de cadera, restando importancia al resto de la exploración física.

Es importante establecer un protocolo estandarizado a la hora de realizar la exploración general y específica del paciente¹. Para llevar a cabo una correcta

exploración física es necesario garantizar una serie de conocimientos básicos de anatomía y en el ámbito de la traumatología de la anatomía de superficie, sobre todo para las extremidades². Con ello acertaremos en la elección de pruebas complementarias para lograr el diagnóstico acertado.

Es recomendable realizar una reexploración física transcurridas unas horas, tras el manejo del paciente y el control del dolor para que no pasen inadvertidas otras lesiones que pudieran también tener interés en la rehabilitación y reincorporación del paciente³. Con ello evitaremos un cúmulo de infortunios y desdichas.

BIBLIOGRAFÍA

1. Pakarinen TK, Leppäniemi A, Sihvo E, Hiltunen KM, Salo J. Management of cervical stab wounds in low volume trauma centers: systematic physical examination and low threshold for adjunctive studies, or surgical exploration. *Injury*. 2006; 37: 440-7.
2. Roche A, Hunter L, Pocock N, Brown D. Physical examination of the foot and ankle by orthopaedic and accident and emergency clinicians. *Injury*. 2009; 40: 136-8.
3. Van Dijk CN, Lim LSL, Bossuyt PMM, Marti RK. Physical examination is sufficient for the diagnosis of sprained ankles. *J Bone Joint Surg (Br)*. 1996; 78-B: 958-62.



DOLOR Y SUPURACIÓN EN EL MIEMBRO SUPERIOR EN UN PACIENTE JOVEN

**T. del Olmo Hernández, S. Moros Marco,
P. García Medina, M. del Cura Varas**

*Servicio de Traumatología
Hospital Ramón y Cajal. Madrid*

SUPERVISIÓN
S. Alonso Güemes
Tutor de Residentes

CASO CLÍNICO

Anamnesis

Varón saharauí de 33 años de edad que en 1982 tras una caída casual sufrió un traumatismo en el miembro superior izquierdo, intervenido posteriormente en Argel por afectación de partes blandas por síndrome inflamatorio no filiado. El paciente continuó con clínica dolorosa. En 1997 fue diagnosticado en Cuba de fibroma condromixóide, intervenido con curetaje y relleno con injerto óseo. La evolución fue tórpida, con infección ósea y de partes blandas que requirió numerosas intervenciones para su drenaje, desbridamiento y estabilización ósea.

El paciente acudió a consultas externas del Servicio de Ortopedia del Adulto de nuestro hospital en el año 2004 presentando supuración por trayecto fistuloso braquial, cuadro clínico febril en estudio y osteosíntesis humeral con dos fijadores externos.

Exploración física

Miembro superior izquierdo con doble osteotaxo humeral. Múltiples cicatrices

quirúrgicas en la región anteroexterna del hombro y el brazo. Fístula a nivel del tercio medio, con salida de material purulento. Atrofia muscular severa en la cintura escapular y el brazo, con impotencia funcional completa del hombro. Presentaba dolor difuso a la palpación del húmero. Exploración neurovascular distal conservada.

Pruebas complementarias

- Radiografía simple: pseudoartrosis atrófica con pérdida de sustancia ósea en el tercio medio de la diáfisis humeral (fig. 1).
- Gammagrafía ósea con galio-67: ausencia de depósito de galio en el tercio medio de la diáfisis del húmero izquierdo (fig. 1).
- Biopsia: osteomielitis crónica con secuestros óseos.
- Cultivo: aislamiento de *Mycobacterium tuberculosis* a los 56 días de incubación en medio de Proskauer Beck.

Diagnóstico

Osteomielitis crónica tuberculosa en el húmero izquierdo con defecto óseo segmentario.

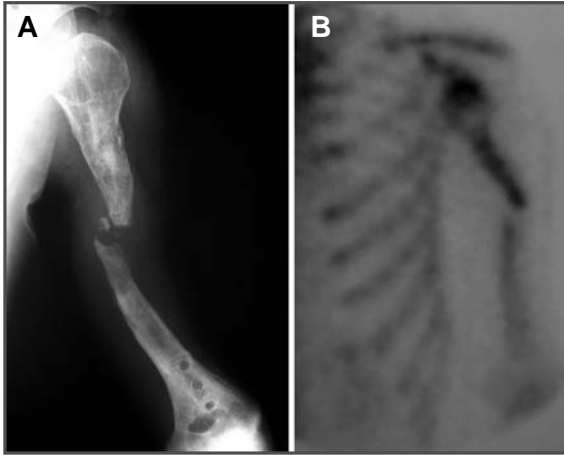


Fig. 1. A. Radiografía simple del húmero: pseudoartrosis atrófica del tercio medio del húmero con defecto óseo central. B. Gammagrafía con galio 67 con hipocaptación en el tercio medio del húmero.

Tratamiento

En mayo del año 2004 se realizó el desbridamiento de la zona afectada, se retiró el osteotaxo y se cubrió el defecto óseo con injerto de cresta iliaca. En el postoperatorio inmediato se inició tratamiento con teicoplanina (400 mg i.v./12 horas). Se inmovilizó con brace de yeso. Se obtuvo una biopsia y muestras para cultivo durante el acto quirúrgico.

Tras los resultados de los cultivos y de la biopsia en agosto del año 2004, se inició tratamiento antibiótico con etambutol, pirazinamida y levofloxacino (cabe destacar que el microorganismo es resistente a la isoniazida) durante meses, con seguimiento en consultas externas. El paciente evolucionó favorablemente, con desaparición del cuadro febril y ausencia de supuración.

Dos años más tarde, el paciente continuaba con limitación de la funcionalidad del brazo, movilidad patológica en el tercio medio del húmero a la exploración.

Radiológicamente, presentaba pérdida ósea en el tercio medio del húmero por pseudoartrosis atrófica (fig. 1).

Se planteó una nueva intervención quirúrgica, en la que se realizó osteotomía proximal y distal del defecto óseo hasta el tejido sano, injerto de peroné vascularizado de 11 cm de longitud, anastomosis a la arteria humeral y osteosíntesis con placa Philos larga y tornillos. En esta última intervención no se evidenciaron signos de infección.

Evolución

El paciente evolucionó favorablemente durante el postoperatorio inmediato, y se inmovilizó el brazo con yeso braquiopalmar durante ocho semanas. Posteriormente inició movimientos pasivos del hombro con ortesis de codo, con desaparición completa del dolor en el brazo.

A los doce meses el paciente presenta un balance articular completo del codo y ha recuperado parcialmente la movilidad en el hombro (antepulsión 110°, retropulsión

30°, abducción 90°, rotación externa 90°, rotación interna 70°). La funcionalidad de la extremidad le permite la realización de actividades de la vida diaria, con limitación para las actividades de fuerza debido al déficit muscular tras la fibrosis secundaria a su proceso y las múltiples intervenciones previas. Radiológicamente existen signos de consolidación completa del injerto (fig. 2).

En la actualidad, tras tres años de seguimiento, el paciente no ha presentado dolor ni aparición de nueva clínica infecciosa.

DISCUSIÓN

En nuestro medio, la osteomielitis se produce por patógenos adquiridos en el hospital como *Staphylococcus aureus* o bacilos gramnegativos, entre los microorganismos inusuales se encuentra el *Mycobacterium tuberculosis*. La osteomielitis tuberculosa se localiza en pacientes jóvenes en huesos largos, y generalmente asociado a antecedente traumático; sin embargo, en pacien-

tes ancianos se localiza más frecuentemente en los cuerpos vertebrales (mal de Pott)^{1,2}.

El tratamiento antibiótico debe instaurarse en el momento de la sospecha clínica de infección, de forma empírica, y posteriormente se debe ajustar a los resultados del antibiograma y de los cultivos en función del germen encontrado². En nuestro caso se inició el tratamiento con teicoplanina, que cubre los microorganismos más frecuentes en nuestro medio, ya que tiene una actividad similar a la vancomicina, incluyendo los estafilococos coagulasa-negativos meticilín-resistentes. Posteriormente con el diagnóstico definitivo se modificó la pauta.

El tratamiento quirúrgico incluye desbridamiento y estabilización ósea posterior. En caso de importantes defectos óseos se requieren técnicas adicionales para mantener la función de la extremidad. Éstas pueden incluir: acortamiento de la extremidad, injerto óseo libre (homólogo o autólogo), injerto libre vascularizado u

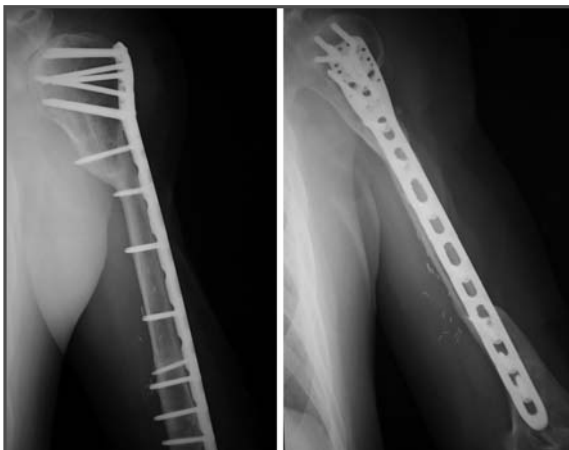


Fig. 2. Control a los 12 meses de la intervención, placa Philos de diez agujeros que sintetiza injerto óseo de peroné con pedículo vascular.

osteogénesis por distracción mediante transporte óseo^{3,4}.

En nuestro caso, debido al tamaño del defecto y al antecedente infeccioso, se

optó por utilizar injerto autólogo de peroné vascularizado⁵. La placa de bloqueo tipo Philos larga (Synthes) aportó una excelente estabilidad al montaje, que permitió la consolidación sin complicaciones.

BIBLIOGRAFÍA

1. Monach PA, Daily JP, Rodríguez-Herrera G, Solomon DH. Tuberculous osteomyelitis presenting as shoulder pain. *J Rheumatol.* 2003; 30: 851-6.
2. Wang CT, Sun JS, Hou SM. Mycobacterial infection of the upper extremities. *J Formos Med Assoc.* 2000; 99: 710-5.
3. Chhabra AB, Golish SR, Pannunzio ME, Butler TE Jr, Bolano LE, Pederson WC. Treatment of chronic non-unions of the humerus with free vascularized fibula transfer: a report of thirteen cases. *J Reconstr Microsurg.* 2009; 25: 117-24.
4. Adani R, Delcroix L, Tarallo L, Baccarani A, Innocenti M. Reconstruction of posttraumatic bone defects of the humerus with vascularized fibular graft. *J Shoulder Elbow Surg.* 2008; 17: 578-84.
5. De Coster TA, Geblert RJ, Mikola EA, Pirela-Cruz MA. Tratamiento de los defectos óseos segmentarios postraumáticos. *J Am Acad Orthop Surg.* 2004; 12: 28-38.



DOLOR ATRAUMÁTICO EN EL MUSLO EN UN PACIENTE CON DEFORMIDAD DEL MIEMBRO INFERIOR IZQUIERDO

**Á. Lázaro González, A. Liñán Padilla,
M. Andrés Martínez, M. del Río Arteaga**
*Servicio de Cirugía Ortopédica y Traumatología
Hospital Universitario Virgen del Rocío. Sevilla*

SUPERVISIÓN
F. J. Montilla Jiménez
Médico Adjunto

CASO CLÍNICO

Anamnesis

Mujer de 29 años que fue remitida a consultas externas por un dolor a nivel del muslo izquierdo y cojera. Según comentó, presentaba un dolor de meses de evolución en la cara lateral del muslo izquierdo que aumentaba con la movilización de la pierna. Negó traumatismo previo. Como antecedente personal destacaba el fémur congénito corto, que se había tratado en la infancia mediante la distracción progresiva con un fijador externo monolateral durante dos años.

Exploración física

El dolor en la cara lateral del muslo se acentuaba con la palpación. Existía una limitación funcional significativa de dicha extremidad y cojera. Durante la inspección presentó una deformidad del fémur izquierdo en varo y una disimetría de 3 cm del miembro inferior izquierdo.

Pruebas complementarias

- En el estudio radiológico (proyecciones anteroposterior y lateral del fémur,

incluyendo la cadera y la rodilla) se apreció un fémur varo con una fractura de estrés en el tercio medio de la diáfisis femoral.

- En la telerradiografía se observaba la disimetría del miembro inferior izquierdo (fig. 1).

Diagnóstico

Fractura de estrés del fémur izquierdo debida a un fémur varo como secuela de un tratamiento mediante distracción progresiva del fémur congénito corto.

Tratamiento

La fractura de estrés se trató en primer lugar de forma conservadora con una férula inguinopédica, y posteriormente mediante una ortesis estabilizadora articulada de rodilla. Una vez consolidada la fractura, se planificó el tratamiento quirúrgico del fémur varo.

En un primer momento se realizó una osteotomía correctora y una distracción progresiva con fijador externo monolateral (fig. 1).

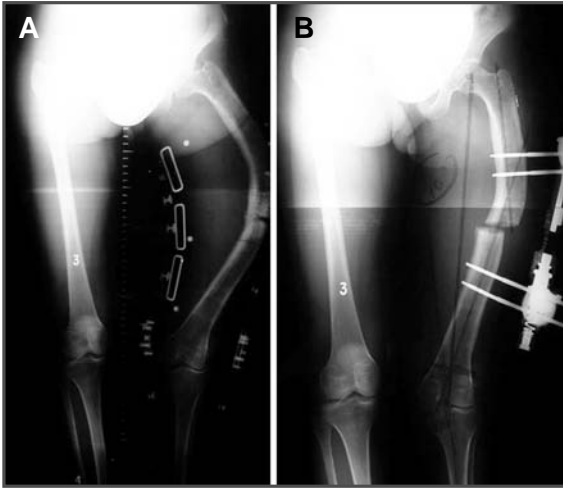


Fig. 1. A. Telerradiografía de los miembros inferiores donde observamos el fémur varo izquierdo y la fractura de estrés de la diáfisis femoral. B. Tele-radiografía postquirúrgica tras el primer tiempo de cirugía (osteotomía correctora + fijador externo monolateral).

Después se procedió mediante un abordaje lateral del muslo a la colocación de un tornillo condíleo dinámico, reforzando la cara medial de la osteotomía con un aloinjerto estructural (fig. 2).

Evolución

Presentó un buen estado postoperatorio inmediato y fue dada de alta a los cuatro

días de la intervención. La paciente mejoró clínicamente, reduciéndose el dolor y sus requerimientos de analgésicos. Se mantuvo en descarga durante un mes y medio, autorizándose posteriormente la carga parcial con bastones, y a los tres meses comenzó a deambular en carga total sin apoyos. Mantiene una disimetría de 1,5 cm que se ha corregido con alza, ha dejado de cojear y ya no se aprecia la

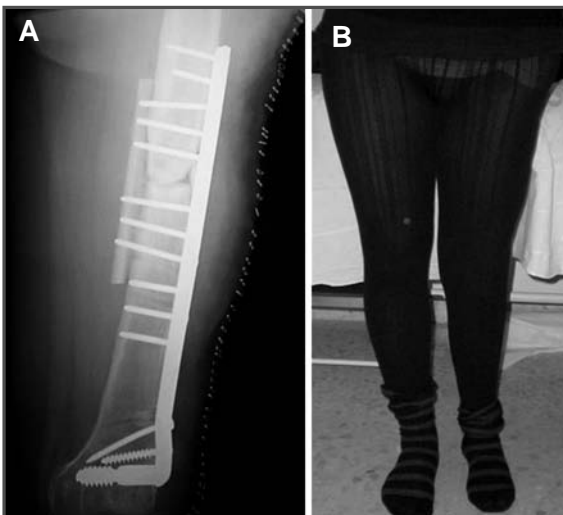


Fig. 2. A. Radiografía de control del segundo tiempo quirúrgico (tornillo condíleo dinámico + aloinjerto estructural) a las dos semanas de la intervención. B. Fotografía de la paciente en la consulta al año de la operación.

deformidad en varo que tenía en la pierna izquierda (fig. 2).

DISCUSIÓN

El fémur corto congénito es una deformidad rara y compleja, que a menudo se asocia con otras anomalías. Una vez evaluadas y estudiadas las posibilidades de la reconstrucción, el tratamiento debe permitir que se obtengan articulaciones funcionales y que la longitud del miembro sea normal al final del crecimiento. Los acortamientos mayores de 5 cm requieren procedimientos de alargamiento femoral¹.

En 1905 Codivila describió una osteotomía del fémur seguida de tracción esquelética para alargar la extremidad. Desde entonces, se han descrito numerosas técnicas de elongación femoral, siendo la

técnica de Ilizarov la más extendida. La distracción progresiva del fémur nos permite conseguir grandes elongaciones a expensas de un largo tratamiento, sin embargo el estrés de un excesivo alargamiento puede causar efectos adversos sobre las articulaciones adyacentes².

La subluxación y la luxación de la articulación de la cadera son algunas de las complicaciones más serias de la elongación femoral. En el fémur congénito corto, los factores de riesgo para desarrollar una inestabilidad de la articulación de la cadera durante la distracción femoral son: el tipo de deformidad (clasificación de Kalamchi) y la existencia de displasia acetabular, cabeza femoral en retroversión, coxa vara e incongruencia articular previa a la elongación femoral³.

BIBLIOGRAFÍA

1. Grill F, Dungal P. Lengthening for congenital short femur: results of different methods. *J Bone Joint Surg (Br)*. 1991; 439-7.
2. Aaron AD, Eilert RE. Results of the Wagner and Ilizarov methods of limb lengthening. *J Bone Joint Surg (Am)*. 1996; 20-9.
3. Bowen, J Richard MD. Factors leading to hip subluxation and dislocation in femoral lengthening of unilateral congenital short femur. *J Pediatric Orthopaedics*. 2001; 21: 354-9.



EVALUACIÓN DE UN DOLOR ATÍPICO EN LA REGIÓN POSTEROLATERAL DE LA RODILLA

S. J. Sánchez Gutiérrez

*Servicio de Cirugía Ortopédica y Traumatología
Hospital Central de la Cruz Roja, San José y Santa Adela. Madrid*

SUPERVISIÓN

D. García-Germán Vázquez

Médico Adjunto

CASO CLÍNICO

Anamnesis

Varón de 20 años de edad, sin antecedentes de interés, que fue atendido en nuestra institución por un dolor en la cara posterolateral de la rodilla derecha. El paciente relató un dolor de características mecánicas que no estaba asociado a la aparición de fiebre ni de otros síntomas constitucionales y que cedía parcialmente al tomar analgésicos habituales. No refería ningún antecedente traumático ni sobreesfuerzo físico.

Exploración física

El paciente presentaba una rodilla normoaxada, con movilidad completa, estable (anteroposterior y mediolateral), sin bostezos ni dolor con el varo ni valgo forzados y con un aparato extensor funcional, íntegro y no doloroso. Exploración neurovascular local y distal conservadas.

Presentaba sólo dolor a la palpación sobre la región posterolateral y en la interlínea articular externa de la rodilla. Las maniobras meniscales eran dudosas,

pudiendo sugerir una lesión del cuerno posterior del menisco externo.

Pruebas complementarias

Tras realizarse unas radiografías simples de la rodilla (anteroposterior y lateral) que fueron normales, se solicitó la ampliación del estudio de imagen mediante la realización de resonancia magnética (RM), que también fue completamente normal según el informe de radiología.

Evolución y tratamiento

Ante la sospecha de una posible meniscopatía del cuerno posterior, se realizó una artroscopia diagnóstica para confirmar dicha patología, sin evidenciarse ninguna lesión intraarticular en la rodilla.

Tras la realización de la artroscopia, el paciente continuó con un intenso dolor muy localizado sobre la región posterolateral de la rodilla.

Se decidió ampliar el estudio y se solicitó una gammagrafía ósea, que indicó una intensa captación en la región posterola-

teral de la rodilla, sobre la teórica zona del hueso de la fabela (fig. 1).

Con la nueva sospecha de fabelitis, se infiltró al paciente con anestésico local, con mejoría parcial de sus síntomas y se le remitió para realizar un intenso protocolo de rehabilitación. Al finalizar el mismo se reevaluó al paciente, que indicó que sus síntomas apenas habían mejorado y que seguía con el mismo dolor. Se planteó en ese momento un tratamiento quirúrgico: la fabelectomía.

Previo a dicha cirugía, y dada la sintomatología atípica del caso, se decidió solicitar una tomografía computarizada (TC) de la región para valorar mejor la anatomía ósea de la misma y descartar otras patologías. En la TC se observó una lesión yuxtacortical a nivel del cóndilo femoral externo, hiperdensa, con nidus central, y compatible con osteoma osteoide, siendo la fabela completamente normal (fig. 2).

Se derivó al paciente para realizar una ablación por radiofrecuencia guiada por TC en un centro de referencia. Tras la realización de la misma, el paciente refirió una mejoría completa de su dolor y, a los seis meses, continuaba asintomático y realizaba una vida normal.

DISCUSIÓN

En la región posteromedial de la rodilla existen múltiples estructuras: cuerno posterior del menisco externo en relación con la inserción tibial del ligamento cruzado posterior y con la arteria poplítea, el tendón e hiato del músculo poplíteo, la fabela, etc. Todas ellas pueden ser causales de patología, por lo que debemos ser cautelosos: bursitis, tendinitis, sinovitis, aneurismas, cuerpos libres, monoartritis e incluso sinovitis villonodular, deben estar entre los diagnósticos diferenciales.

La causa más frecuente de dolor en la cara posterolateral de la rodilla es la patología meniscal. Los hallazgos clínicos y las imágenes de la RM nos permitirán diagnosticar su alteración (rotura meniscal, menisco discoideo), que se pueden tratar de forma satisfactoria por artroscopia en la mayoría de los casos.

La fabela es un sesamoideo que se encuentra inmerso en el vientre muscular del gastrocnemio lateral y que se articula con su carilla anterior con la región posterior del cóndilo femoral. Se halla en un 11-13% de la población, siendo bilateral en un 73%.

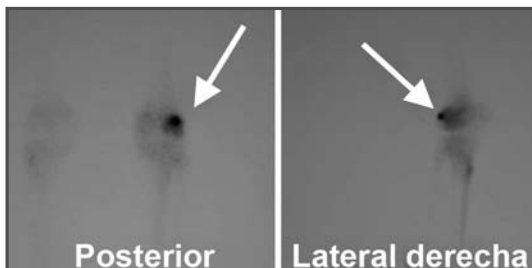


Fig. 1. Gammagrafía ósea: intensa captación sobre la región de la fabela.

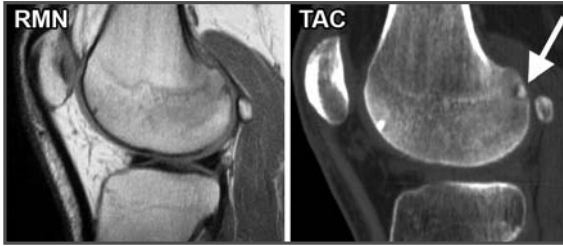


Fig. 2. En la imagen de la tomografía computarizada (derecha) se aprecia una imagen en cóndilo femoral externo compatible con osteoma osteoide que no se aprecia en la resonancia magnética (izquierda).

La fabela produce cuadros clínicos inflamatorios (fabelitis), osteocondritis fabelar, hipertrofia fabelar (que puede condicionar parálisis del nervio peroneal), luxación y fracturas de la fabela, así como también está descrito el síndrome de la fabela (condromalacia \pm artrosis de la fabela) que se caracteriza por un dolor posterolateral de características mecánicas, dolor que aumenta con la extensión completa, dolor al comprimir la fabela contra la superficie articular del cóndilo femoral lateral, y finalmente, mejoría con su exéresis^{1,2}.

El tratamiento del síndrome de la fabela debe ser inicialmente conservador, mediante analgésicos y rehabilitación. Las infiltraciones locales pueden mejorar la clínica, lo que además, reforzaría nuestro diagnóstico. Si se hace resistente al tratamiento conservador, la resección quirúrgica (fabelectomía) suele dar buenos resultados^{1,3}. El diagnóstico preciso basado en la historia clínica y las pruebas complementarias puede confirmar la patología y evitar así una cirugía artroscópica sin hallazgos³.

Otra de las opciones diagnósticas a considerar es la patología tumoral. El osteoma osteoide es un tumor benigno no infrecuente (2-3% todos los tumores óseos) que afecta generalmente a varones entre la segunda y tercera décadas. Se localiza en las metafisis y diáfisis de huesos largos, y en un 10% de los casos es intraarticular, como en el caso clínico, lo que hace más dificultoso su diagnóstico (ocho meses para el diagnóstico si está en una localización típica y hasta 26 meses si es intraarticular, y las tasas de cirugía artroscópica sin hallazgos objetivables alcanzan una incidencia también mayor, de hasta el 40%)⁴. El osteoma osteoide produce un dolor muy clásico, típicamente nocturno y que mejora con la toma de antiinflamatorios no esteroideos.

La TC es de elección, al ser más sensible para detectar el *nidus* del osteoma osteoide, mientras que la RM es más útil para evaluar los cambios intramedulares y de partes blandas. Una vez diagnosticado, el tratamiento de elección es la ablación por radiofrecuencia guiada por TC, con una tasa de éxitos del 90-98% tras una primera vez⁵, y hasta el 100% si se repite una segunda vez.

BIBLIOGRAFÍA

1. Weiner D, Macnab I, Turner M. The fabella syndrome. *Clin Orthop Rel Res.* 1977; 126: 213-5.
2. Robertson A, Jones S, Paes R, Chakrabarty G. The fabella: a forgotten source of knee pain? *The knee.* 2004; 11: 243-5.
3. Franceschi F, Longo UG, Ruzzini L, Leonardi F, Rojas M, Gualdi G, et al. Dislocation of an enlarged fabella as uncommon cause of knee pain. A case report. *The knee.* 2007; 14: 330-2.
4. Eggel Y, Theumann N, Lüthi F. Intra-articular osteoid osteoma of the knee: clinical and therapeutical particularities. *J Bone Spine.* 2007; 74: 379-81.
5. Lindner NJ, Ozaki T, Roedl R, Gosheger G, Winkelmann W, Wörtler K. Percutaneous radiofrequency ablation in osteoid osteoma. *J Bone Joint Surg (Br).* 2001; 83-B: 391-6.



ABSCESO DE TIBIA EN UN NIÑO PROCEDENTE DE UN PAÍS TROPICAL

**J. Colado Domínguez, P. Marcos de la Torre,
E. Rodríguez-Vellando Rubio, D. Herrero Mediavilla**

*Servicio de Traumatología y Ortopedia
Hospital Universitario la Fe. Valencia*

SUPERVISIÓN
V. Vicent Carsi
Médico Adjunto

CASO CLÍNICO

Anamnesis

Paciente varón de 11 años de edad de origen ecuatoriano que ingresó remitido de otro centro por presentar un cuadro clínico de cuatro días de evolución, caracterizado inicialmente por dolor y una limitación funcional en el tobillo izquierdo, asociando fiebre y deposiciones diarreicas. Ingresó inicialmente en este centro por una sospecha de artritis de tobillo, donde se realizó una punción de la articulación sin obtenerse muestra y se inició un tratamiento con cloxacilina intravenosa y analgesia. Durante su ingreso persistió la fiebre con una temperatura máxima de 38,2 °C, presentando un importante aumento del edema, extendiéndose al pie y la pierna derecha con aumento de la temperatura local e intenso dolor. Se aisló estreptococo beta hemolítico de grupo A en un hemocultivo. Se realizó una resonancia magnética (RM), donde se objetivaron signos sugestivos de miofascitis de los compartimentos anterior y medio de la pierna, y se remitió a nuestro Hospital para una valoración quirúrgica. Se completó el estudio con una ecografía del

miembro afectado, objetivándose un moderado aumento de tamaño con una menor ecogenicidad y una disminución del patrón fibrilar de la musculatura profunda de la cara posterior de la pierna, por edema o inflamación. El tratamiento realizado consistió en una fasciectomía y una limpieza del compartimento antero-medial en la tibia distal, evacuando abundante líquido purulento cuyo cultivo dio positivo para el microorganismo estreptococo beta hemolítico grupo A y confirmó el diagnóstico de piomiositis con fascistis necrotizante.

El paciente evolucionó favorablemente y al alta continuó la pauta de antibioterapia con linezolid oral. Transcurridos seis días del alta el paciente regresó por Urgencias debido a un empeoramiento del estado general más una impotencia funcional de la pierna derecha.

Exploración física

Se apreciaba tumefacción, rubor, calor y dolor a la palpación en la tibia distal y el tobillo derecho, con una buena perfusión periférica.

El paciente presentaba fiebre de 38 °C y una tensión arterial de 90/50 mmHg con palidez mucocutánea.

Pruebas complementarias

- Analítica al ingreso: proteína C reactiva 148,2 mg/l; anticuerpos antiestreptolisina O 1.713 UI/ml; velocidad de sedimentación 60 mm/h; serie blanca leucocitos $7,1 \times 10^3$ mcl; inmunoglobulinas IgA 323 mg/dl, IgM 171 mg/dl, IgG 2.160 mg/dl; plaquetas 338.000 elementos/mm³. Radiografía de tibia y tobillo: se apreció rarefacción ósea, con una pérdida de trabéculas en el tercio distal de la tibia. Se acompañaba de adelgazamiento cortical y una pequeña reacción perióstica unilaminar mediales. Persiste el edema del tejido blando local (fig. 1).
- RM: se observó un aumento del tamaño de la colección paraostal en el compartimento posterior que presentaba un tamaño aproximado de 14,5 × 2,7 × 0,5 cm (cráneo-caudal, transverso, antero-posterior). Se observó otra colección laminar en el compartimento anterior, más individualizable que en el estudio previo. Hiperseñal intramedular en la

secuencia STIR en el tercio medio-distal de la tibia que no se observaba en el estudio previo, sugiriendo un edema óseo difuso, con una zona marcadamente hipointensa en secuencias T1 sugestiva de foco de osteomielitis, acompañándose de un adelgazamiento de la cortical subyacente. Por encima de dicha zona, en el tercio distal diafisario, se observaron alteraciones focales de intensidad de señal medular que se podrían corresponder a focos de infartos óseos (fig. 2).

- Ecografía hepatobiliar: sin hallazgos significativos.

Diagnóstico

Osteomielitis de la tibia.

Tratamiento

Ante el cuadro séptico que presentó el paciente se decidió realizar un tratamiento quirúrgico por segunda vez en 15 días, evacuando líquido de tipo seroso-hemático a nivel óseo al incidir sobre el perostio abombado de la cara antero-medial de la tibia sobre la lesión; objetivándose una fístula ósea en la tibia a través de la cual

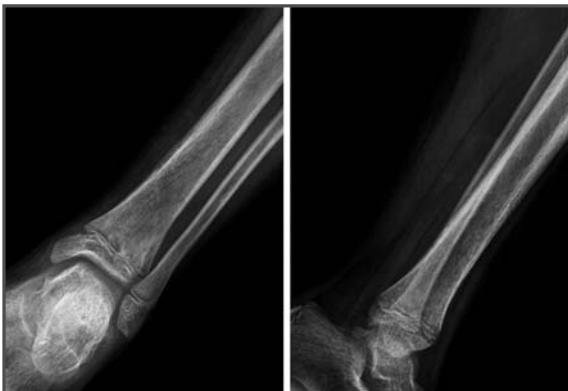

Fig. 1. Radiografías anteroposterior y lateral de la tibia distal en las que se aprecia una imagen osteolítica.

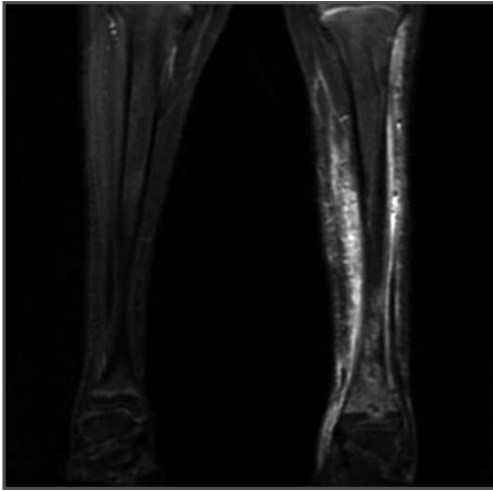


Fig. 2. Resonancia magnética donde se observa un edema óseo difuso con adelgazamiento de la cortical acompañado por focos de infartos óseos.

se abre una ventana ósea con la finalidad de drenar y extraer el secuestro óseo existente. Además, se legraron las paredes del secuestro y del trayecto fistuloso que no atraviesan la fisis con control escópico. Se tomaron diversos cultivos en diferentes sitios. Se lavó profusamente con suero fisiológico y povidona yodada mezclados. Se dejaron dos redones y cierre con grapas.

Evolución

Al ingreso postquirúrgico se administró un tratamiento intravenoso con ceftriaxona y linezolid, al quinto día se suspendió la ceftriaxona y se mantuvo el linezolid. Los redones se dejaron durante diez días y se realizaron curas diarias, presentando el paciente una rápida mejoría de su estado general, y una disminución del dolor y de los signos inflamatorios locales. Los hemocultivos y los cultivos intraoperatorios fueron negativos. Durante el ingreso el paciente refiere episodios de prurito y exantema cutáneo, pidiéndose analítica y ecografía hepatobiliar de control, que

fueron normales en sus valores. Presentó además un exantema en el dorso izquierdo, que mejoró con el tratamiento tópico.

Dada la buena evolución clínica y tras permanecer estable y afebril el paciente, se decidió dar el alta a las dos semanas con una pauta de linezolid oral 600 mg, una dosis cada 12 horas.

En los controles sucesivos a la primera, segunda y cuarta semanas no se objetivó recidiva de derrame local, el paciente se encontraba afebril y sin impotencia funcional de la pierna derecha. Los controles analíticos y radiográficos se encontraban dentro del rango de la normalidad. A pesar de esto se decidió mantener el linezolid oral hasta nueva orden.

DISCUSIÓN

La piomiositis primaria (también llamada miositis tropical, miositis infecciosa, miositis piógena, miositis supurativa, miositis purulenta, absceso epidémico o miositis bacteriana) es una infección subaguda

bacteriana musculoesquelética. No está clara la etiología en la mayoría de los casos pero no es secundaria a una infección contigua de la piel, huesos o partes blandas. El *Staphylococcus aureus* es el germen responsable en el 75% de los casos, seguido por la familia de los *Streptococcus* que presenta un cuadro más agresivo. Se cree que puede deberse a una complicación de una bacteriemia transitoria, siendo más frecuente su presentación en África y países del Pacífico Sur¹.

Comúnmente se manifiesta como un absceso, pero puede presentarse también como una inflamación difusa que avanza rápidamente a un proceso mionecrótico. El retraso en el diagnóstico puede resultar

en un síndrome compartimental, la destrucción de tejidos adyacentes, la sepsis y en ocasiones la muerte². Una de las muchas secuelas que puede dar la piodiositis primaria es la osteomielitis de los huesos adyacentes.

Para evitar todas estas complicaciones se requiere del rápido drenaje del absceso muscular seguido de la limpieza ósea junto a la administración adecuada de antibióticos durante un periodo de tiempo prolongando³, que es lo que se hizo en este caso. Sin embargo, con frecuencia es necesario realizar varias limpiezas quirúrgicas seriadas, no dando por resuelto el problema con una única cirugía debido a la agresividad de este germen.

BIBLIOGRAFÍA

1. Geelhoed GW, Gray H, Alavi IA, Lattoo H. Pyomyositis tropical and nontropical. *N Engl J Med.* 1971; 284: 853-4.
2. Bickels J, Ben-Sira L, Kessler A, Wientroub S. Primary pyomyositis. *J Bone Joint Surg (Am).* 2002; 84-A: 2277-86.
3. McCarthy JJ, Dormans JP, Kozin SH, Pizzutillo PD. Musculoskeletal infections in children. Basic treatment principles and recent advancements. *J Bone Joint Surg (Am).* 2004; 86-A: 850-63.



DOCTOR, ¿QUÉ ME OCURRE EN EL BRAZO?

**I. Carbonel Bueno, J. Ripalda Marín,
A. Roche Albero, S. Hamam Alcober**

*Servicio de Cirugía Ortopédica y Traumatología
Hospital Universitario Miguel Servet. Zaragoza*

SUPERVISIÓN

E. Suñén Sánchez

Médico Adjunto

CASO CLÍNICO

Anamnesis

Varón de 43 años de edad que acude al Servicio de Urgencias por una pérdida de la movilidad en el brazo izquierdo de dos días de evolución que descubrió de forma casual, según refirió el paciente, al no ser capaz de tocarse la nariz con el dedo.

Como único antecedente reciente el paciente refirió dolor e inflamación en el codo y el hombro izquierdos que comenzaron de forma brusca y sin traumatismo previo entre dos y tres días antes de la clínica de déficit motor.

Respecto a los antecedentes personales presentó un accidente traumático hacía cinco años tras sufrir una precipitación de un cuarto piso, presentando fracturas costales múltiples y en los miembros inferiores. El paciente llevó un collarate cervical dos días. Tras el accidente se incorporó a su puesto de trabajo (trabajador manual de fuerza) sin ninguna limitación.

Exploración física

Dificultad para la movilización activa del hombro izquierdo. Dolor a la movilización pasiva del hombro (abducción, rotaciones, ante y retropulsiones). Dificultad para la flexión del codo con dolor. Conserva la extensión del codo y la movilidad completa en la mano. No presentaba cervicalgia. Exploración de la movilidad del resto del cuerpo normal.

No existían signos de focalidad neurológica: Glasgow 15, pupilas isocóricas y normorreactivas, campimetría por confrontación normal, pares craneales normales, dismetría no valorable por déficit motor de hombro y codo, Romberg negativo.

Exploración radicular de la extremidad superior izquierda: sensibilidad conservada. Motor: C4 (trapecios): 5/5; C5 (bíceps y deltoides): 2/5; C6 (extensores muñeca): 5/5; C7 (tríceps): 4/5; C8 (flexores dedos): 5/5. Reflejo bicipital: 1/5.

Pruebas complementarias

- Bioquímica y hemograma normales.
- Radiografías anteroposterior y lateral de columna cervical: signos de artropatía degenerativa C4-C7.

Tras estas pruebas iniciales el paciente ingresó en la Unidad de Columna, donde se realizó el siguiente diagnóstico diferencial: inicialmente se descartaron lesiones en el sistema nervioso central (SNC) a nivel del hemisferio cerebral y troncoencefálico por la exploración física.

Dentro de las lesiones del sistema nervioso periférico (SNP) cabría descartar: miopatía; afectación de la unión neuromuscular (autoinmunes); afectación del nervio periférico en sus dos formas clínicas, polineuropatía en la que la afectación de los nervios era simétrica y distal, y la mononeuropatía; plexopatía, y radiculopatía.

También se descartó la etiología mecánica a nivel de hombro y codo (musculotendinosa).

Tras ello se solicitaron las siguientes pruebas:

- Resonancia magnética (RM) del hombro: incipientes fenómenos degenerativos acromioclaviculares. Tendinosis leve, sin rotura asociada, en la vertiente insercional anterior del tendón supraespinoso. Tendinopatía del tendón largo del bíceps. Leve derrame articular. Con esta RM se descartó el origen mecánico del hombro como etiología.
- Electromiografía (EMG) del deltoides y el bíceps braquial: no se encontraron signos patológicos.
- Electroneurografía (ENG) del nervio mediano y cubital: normalidad en las ramas motoras con alteración en las ramas sensitivas, con caída de amplitud. Este estudio no resultaba coherente con la clínica ya que el paciente presentaba sintomatología motora, siendo la exploración sensitiva completamente normal.
- RM de la columna cervical: cambios degenerativos con pinzamiento de espacios intervertebrales y formación de osteofitos anteriores y posteriores así como en articulaciones uncovertebrales en C4-C5, C5-C6 y C6-C7. Se apreció una hernia paracentral izquierda en C4-C5 y en C5-C6 otra más llamativa paracentral derecha. Estos hallazgos condicionaron la estenosis del canal raquídeo, mayor a nivel C5-C7, así como la disminución significativa de los agujeros de conjunción de forma bilateral (fig. 1).

Tratamiento y evolución

Durante el ingreso, mientras se realizaban estas pruebas, el dolor del hombro y el codo derecho cedió por completo, aumentando sin embargo el déficit motor a nivel del hombro y de flexión del codo. El resto de la movilidad y la sensibilidad del brazo permanecieron normales.

Ante la progresión del déficit motor y las imágenes de la RM cervical se realizó una interconsulta al Servicio de Neurología y se decidió actuar mediante una cirugía descompresiva a nivel cervical.

Se realizó, bajo anestesia general, una corporectomía de C6 con artrodesis C5-C7 con placa e injerto autólogo de cresta iliaca y discectomía C5-C6 y C6-C7 con liberación de raíces (fig. 1).

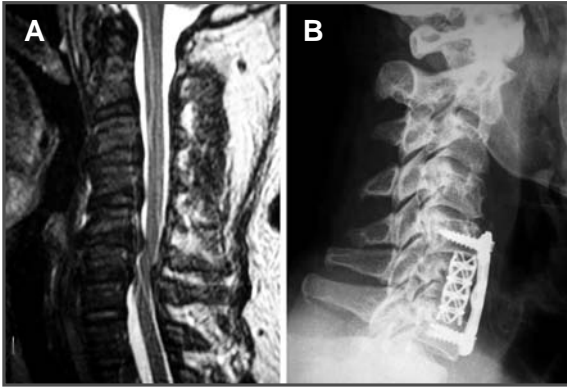

Fig. 1. A. Resonancia magnética de la columna cervical. Corte sagital de la columna cervical apreciando estenosis de canal. B. Corporectomía C6 + artrodesis C5-C7.

A los dos días de la cirugía el paciente se encontraba sin dolor cérvico-braquial pero continuaba el déficit motor completo de C5. Cinco días más tarde, a la exploración física, comenzó a evidenciarse una atrofia de los músculos supra, infraespinoso y deltoides (fig. 2).

Se realizó una RM del plexo braquial, que se había pospuesto ante la progresión de la clínica neurológica y la aparición de lesiones en la RM cervical, en la que se apreciaban señales hiperintensas en los músculos supra e infraespinoso sugestivas de denervación compatibles con el síndrome de Parsonage-Turner (fig. 2).

Posteriormente se repitieron la ENG y la EMG:

- Nervio supraescapular izquierdo: LDM a músculo infraespinoso: 10 ms; amplitud 1,1 Mv (derecho 3,7 ms; amplitud 14,5 Mv).
- Nervio axilar izquierdo: LDM a músculo deltoides: 10,8 ms; amplitud 0,3 mV (derecho 3,7 ms; amplitud 14,9 Mv).

- Nervio musculocutáneo izquierdo: LDM a músculo bíceps: 7,3 ms; amplitud 0,2 mV (derecho 5,2 ms; amplitud 10,8 Mv).
- Nervio mediano izquierdo: LDM 3,7 ms; amplitud 11,1 mV; amplitud en codo 9,8 Mv.
- Nervio cubital izquierdo: LDM 2,6 ms; amplitud 10,5 Mv; amplitud en supracodo 8,2 Mv.
- Potenciales sensitivos normales.
- Nervio cutáneo antebraquial externo izquierdo: 2,5 μ V (derecho 9,9 μ V).
- En el músculo deltoides y el bíceps en reposo existen fibrilaciones (++/+++).

Conclusión: la exploración era compatible con la plexitis braquial izquierda (Parsonage-Turner) con intensa afectación del componente mielínico y axonal. La lesión era de troncos nerviosos proximales con signos de denervación en la musculatura subsidiaria.

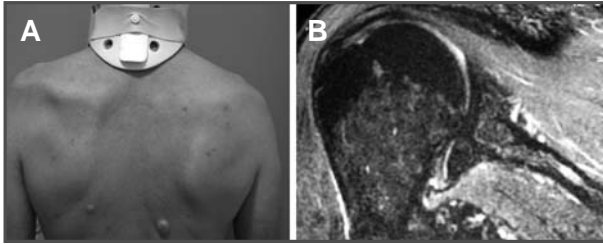


Fig. 2. A. Atrofia de deltoides, supra e infraespinoso. B. Resonancia magnética del plexo braquial. Imágenes radiolucientes en musculatura.

Tras el diagnóstico se pidió colaboración al Servicio de Rehabilitación, cuyas sesiones comenzaron intrahospitalariamente. A los diez días de la cirugía se procedió al alta hospitalaria, debiendo realizar sesiones de rehabilitación diariamente.

Diagnóstico

Síndrome de Parsonage-Turner.

DISCUSIÓN

El síndrome de Parsonage-Turner es una neuritis del plexo braquial principalmente de las ramas superiores. Su incidencia es de 1,5 casos/100.000 habitantes, con predominio en varones (2:1), durante la edad media de la vida¹.

Se puede apreciar una forma típica, una atípica y una familiar.

La forma típica es la más frecuente, suele ser de origen desconocido y en ella se pueden apreciar varias fases:

- Fase de neuritis: dolor agudo en el hombro irradiado a la extremidad, que responde bien a los antiinflamatorios, con una duración de una a tres semanas.
- Fase de parálisis y amiotrofia.
- Fase de recuperación (entre seis meses y dos años): suele ser completa, pudiendo quedar algún déficit dependiendo del grado de afectación inicial^{2,3}.

El diagnóstico es clínico y electromiográfico. La resonancia magnética también proporciona una imagen altamente sugestiva (aparición de señales hiperintensas derivadas del edema muscular secundario a la denervación)^{4,5}.

El tratamiento inicial es sintomático con analgésicos y corticoides. Posteriormente la única terapia efectiva son las sesiones de rehabilitación¹.

BIBLIOGRAFÍA

1. Hussey AJ, O'Brien CP, Regan PJ. Parsonage-Turner syndrome-case report and literature review. *Hand (NY)*. 2007; 2: 218-21.
2. Mamula CJ, Erhard RE, Piva SR. Cervical radiculopathy or Parsonage-Turner syndrome: differential diagnosis of a patient with neck and upper extremity symptoms. *J Orthop Sports Phys Ther*. 2005; 35: 659-64.
3. Vanermen B, Aertgeerts M, Hoogmartens M, Fabry G. The syndrome of Parsonage and Turner. Discussion of clinical features with a review of 8 cases. *Acta Orthop Belg*. 1991; 57: 414-9.
4. Scalf RE, Wenger DE, Frick MA, Mandrekar JN, Adkins MC. MRI Findings of 26 patients with Parsonage-Turner syndrome. *AJR Am J Roentgenol*. 2007; 189: 39-44.
5. Gaskin CM, Helms CA. Parsonage-Turner syndrome: MR Imaging findings and clinical information of 27 patients. *Radiology*. 2006; 240: 501-7.



SOSPECHA DE INFECCIÓN EN EL DEDO PULGAR

**A. Torres Campos, R. Estella Nonay,
C. Velázquez Acón, C. García Gutiérrez**

*Servicio de Traumatología y Cirugía Ortopédica
Hospital Clínico Universitario Lozano Blesa. Zaragoza*

SUPERVISIÓN

M. Ranera García

Médico Adjunto

CASO CLÍNICO

Anamnesis

Paciente de 81 años de edad sin alergias medicamentosas conocidas y con antecedentes médicos de hiperplasia benigna de próstata, enfermedad pulmonar obstructiva crónica (EPOC), enfermedad de Alzheimer de larga evolución y carcinoma de pulmón T2N2M0 diagnosticado cinco meses antes, sobre el que se decidió no actuar debido a la patología previa del paciente. Fue remitido desde su centro de salud por mala evolución de un panadizo que no había mejorado tras cinco días de tratamiento antibiótico con amoxicilina/ácido clavulánico a dosis elevadas.

Exploración física y pruebas complementarias

Clínicamente se observó una intensa tumefacción muy dolorosa de la zona distal del primer dedo de la mano derecha con enrojecimiento, aumento de la temperatura completando una lesión de aspecto fluctuante y séptico a tensión. El paciente permaneció afebril en todo momento. La

familia no recordaba que hubiese existido algún desencadenante previo en forma de laceración ni panadizo.

Se realizó una radiografía simple en dos proyecciones en la que se objetivó una destrucción parcial de la falange distal del primer dedo sugerente de osteomielitis aguda de la misma (fig. 1).

Diagnóstico de sospecha

Osteomielitis de la falange distal del primer dedo de mala evolución.

Tratamiento

De urgencia se procedió a la apertura del absceso, obteniendo muestras de un exudado denso no maloliente para su cultivo. Dada la mala evolución inicial se decidió proceder al ingreso hospitalario para un tratamiento antibiótico intravenoso con levofloxacino, rifampicina y un control sintomático del dolor.

Evolución

La lesión distal del pulgar evolucionó tórpidamente, la exudación fue muy escasa

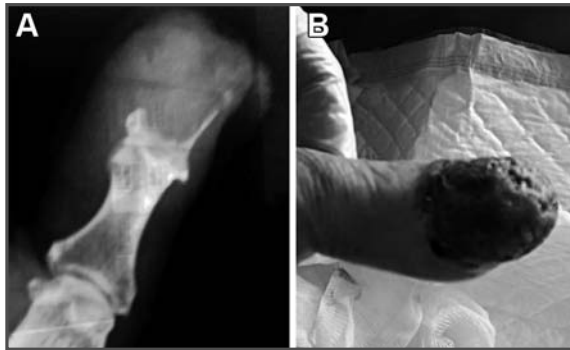


Fig. 1. A. Destrucción de la falange distal del primer dedo compatible con osteomielitis aguda. B. Aspecto clínico a los cinco días del drenaje primario.

pero a las 48 horas del drenaje en Urgencias mantenía el aspecto séptico y se objetivaba un tejido de granulación friable y blando que sobresalía de la incisión que había quedado en la zona declive. Los cultivos tomados en Urgencias resultaron estériles. A los cinco días, el tejido reactivo había crecido y adquirió un aspecto grisáceo y muy doloroso (fig. 1). Transcurrida una semana se decidió proceder a la amputación de la falange distal.

Se realizó una amputación con incisión en boca de pez resecaando parte de la falange proximal y obteniendo una pieza para su estudio anatomopatológico de 4 × 3,5 cm que presentaba junto al lecho ungueal y parte del pulpejo una tumoración, que invadía la falange distal, de color gris y consistencia blanda. El postoperatorio cursó sin incidencias, manteniendo un antibiótico profiláctico que se retiró precozmente. El paciente fue dado de alta a las 72 horas con un buen aspecto de la herida quirúrgica. La revisión a los diez días mostró una correcta cicatrización, no había signos de infección y el paciente no presentaba dolor.

Diagnóstico anatomopatológico: carcinoma escamoso moderadamente diferencia-

do, probable metástasis de carcinoma primario pulmonar (fig. 2).

Diagnóstico definitivo

Acrometástasis del primer dedo de la mano derecha en el contexto de carcinoma pulmonar (fig. 2).

DISCUSIÓN

Las metástasis distales en las manos son especialmente raras. La incidencia global está entre el 0,007 y 0,2% de todas las metástasis óseas¹. Suponen un pronóstico nefasto para la evolución de la enfermedad primaria, que suele localizarse de forma más frecuente en el pulmón (responsable de hasta el 50% de este tipo de metástasis) seguido del riñón y las mamas. Aunque con menos importancia, también se han descrito casos en neoplasias de colon, tiroides o próstata.

El diagnóstico es complejo si no se sospecha esta patología ya que generalmente son simuladores de infección cutánea u osteomielitis distal², diagnosticándose en ocasiones de forma secundaria a una amputación por sospecha de osteomielitis que no evoluciona correctamente con el

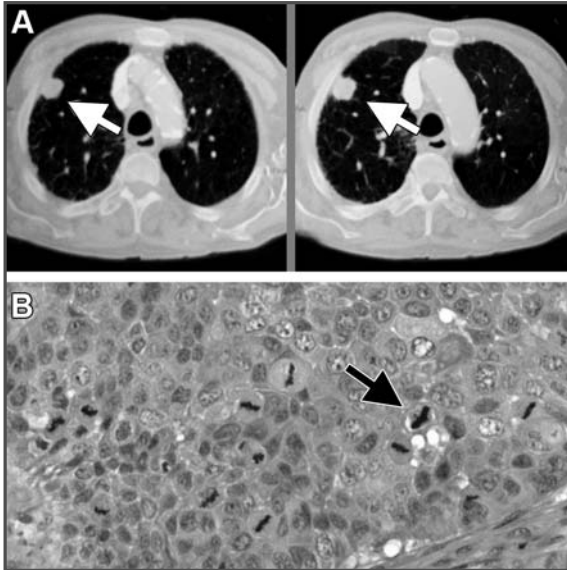


Fig. 2. A. Masa pulmonar sospechosa de malignidad. B. Estudio anatomopatológico de una muestra de la amputación. Carcinoma epidermoide moderadamente diferenciado de un probable origen pulmonar.

tratamiento antibiótico. El cuadro clínico incluye dolor, enrojecimiento, tumefacción, calor, leve exudación e incluso pérdida de la función, adquiriendo el dedo afecto (con mayor frecuencia el pulgar) un aspecto de maza conocido como “falsa acropaquia”³. El diagnóstico se realiza mediante el estudio histológico y radiológico, si la tumoración primaria es conocida, completándose con estudio de extensión si es un hallazgo primitivo.

El tratamiento de esta patología puede incluir quimioterapia, escisión, amputación, resección con rayos o curetaje y relleno de la cavidad para lesiones pequeñas en función del estado general del paciente⁴. En todos los casos se considera paliativo ya que la supervivencia media es inferior a seis meses tras la aparición de la acrometástasis⁵.

BIBLIOGRAFÍA

1. Flynn CJ, Danjoux C, Wong J, Christakis M, Rubenstein J, Yee A. Two cases of acrometastis to the hands and review of the literature. *Curr Oncol*. 2008; 15: 51-8.
2. Kann SE, Jacquenin JB, Stern PJ. Simulators of hand infection. *Instruct Course Lect. J Bone Joint Surg (Am)*. 1996; 78-A: 1114-28.
3. García-Arpa M, Rodríguez M, Sánchez P, Delgado M, Vera E, Romero G. Metástasis digital acral. *Actas Dermosifiliogr*. 2006; 97: 334-6
4. Ozcanli H, Ozdemir H, Ozenci AM, Sojuncu Y, Aydin AT. Metastatic tumors of the hand in three cases. *Acta Orthop Traumatol Turc*. 2005; 39: 445-8.
5. Athanasian EA. Bone and soft tissue tumors. En: Green DP, Hostchkiss RN, Perdenson WC (eds.). *Green's Operative Hand Surgery*. 5.^a ed. Philadelphia: Churchill Livingstone; 2006. p. 2211-63.



ESCLEROSIS GENERALIZADA Y DOLOR EN LA CADERA

**Í. Eraso Lara, F. Bravo Corzo,
C. Corchuelo Maillo, C. Rodríguez Larraz**

*Servicio de Cirugía Ortopédica y Traumatología
Hospital de Navarra. Pamplona (Navarra)*

SUPERVISIÓN
A. Tejero Ibáñez
Médico Adjunto

CASO CLÍNICO

Anamnesis

Paciente varón de 22 años de edad, derivado a consulta de Cirugía Ortopédica y Traumatología desde el Servicio de Rehabilitación por referir cojera y dolor en la cadera izquierda que había ido en aumento desde hacía varios meses. No presentaba ningún antecedente traumático previo. El dolor era de características mecánicas, aparecía con el ejercicio y además refería un acortamiento de la extremidad inferior izquierda, por lo que llevaba un alza de 3 cm. En su historial clínico aparecen una amigdalectomía y fracturas en las extremidades superiores.

Exploración física

Se observaba una asimetría de las extremidades inferiores, siendo la izquierda 4 cm más corta que la derecha. El paciente presentaba una basculación pelviana y una inflexión lateral del raquis lumbar, con una marcha en Trendelenburg. Respecto a la cadera izquierda encontramos una actitud en flexo de la extremidad inferior izquierda de 35°.

Los rangos de movilidad de la articulación eran los siguientes: flexión de cadera 110°, extensión 10°, rotación externa 0°, rotación interna 0°, abducción 0°, aducción 0°. Thomas positivo. Dolor a la palpación en la región inguinal.

Pruebas complementarias

- Radiografía de la pelvis anteroposterior y de las caderas axiales: se evidenciaba un marcado aumento de la densidad radiológica generalizada. Pinzamiento de interlinea coxofemoral izquierda. Marcada basculación pelviana (fig. 1).
- Radiografía de tórax: columna con imagen en “jersey de rugby” (fig. 1).

Diagnóstico de sospecha

Osteopetrosis. Rigidez de cadera. Coxartrosis izquierda.

Tratamiento

Ya que se trataba de un paciente joven y con coxartrosis dolorosa de cadera que le limitaba para las actividades de la vida cotidiana, se decidió realizar una osteotomía deflexora y abductora (valguizante)

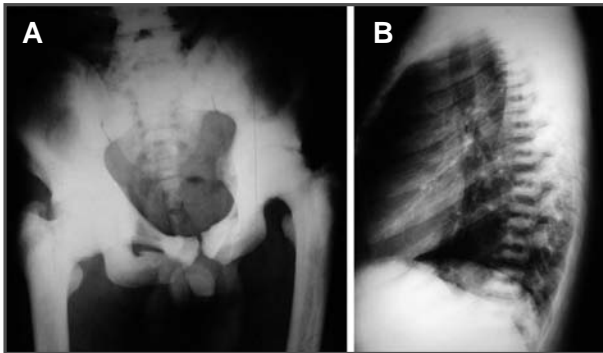


Fig. 1. A. Radiografía anteroposterior de pelvis: se observa esclerosis ósea generalizada, báscula pélvica y disminución de ambos espacios coxo-femorales. B. Radiografía lateral de tórax: se observa la típica imagen de columna en “jersey de rugby” propia de la osteopetrosis.

de la cadera izquierda, realizando la osteosíntesis con placa angulada de 95° de AO. La cuña ósea extraída a la hora de realizar la osteotomía fue enviada a Anatomía Patológica. Se informaba lo siguiente: “Fragmento correspondiente a tejido óseo, con corticales muy engrosadas. El hueso trabecular de espículas muy irregulares frecuentemente anastomosadas entre sí, gruesas, con abundantes líneas de cementación regulares. En relación con ellas, áreas de cartílago en vías de calcificación. Conclusión: Osteopetrosis”.

El postoperatorio resultó favorable y correcto. A los cinco meses, el paciente se encontraba asintomático y muy satisfecho, tanto por recuperar parte de la longitud de la extremidad como por la desaparición del dolor. En la exploración física se observaba disimetría aparente de 1,5 cm entre ambas extremidades inferiores. Atrofia cuadrícipital izquierda. Buena movilidad de la cadera izquierda con una flexión de 110°, extensión de 10°, abducción de 15°, aducción de 15°, rotación externa de 10° y rotación interna de 10°.

En las radiografías de control, la línea de osteotomía persistió durante un año, apreciándose a partir de entonces conso-

lidación de la fractura (y desapareciendo la línea de osteotomía) (fig. 2).

En los controles realizados sucesivamente el paciente refería encontrarse asintomático, sin dolor, alcanzando una flexión de cadera de 120° y realizando una vida completamente normal.

A los nueve años desde la intervención, el paciente aquejaba dolor en la cadera izquierda, y a la exploración física presentaba: pierna izquierda con actitud en flexo de 10°; la movilidad de la cadera izquierda era entonces de: flexión 90°, abducción de 15°, aducción de 10°, rotación externa de 0° y rotación interna de 0°. Se observaba un acortamiento de la extremidad inferior izquierda de 2 cm. Atrofia cuadrícipital y glútea izquierda y marcha en Trendelenburg. En la radiografía de la cadera izquierda se observó osteotomía deflexora y abductora consolidada; material de osteosíntesis; disminución del espacio coxofemoral.

Diagnóstico definitivo

Coxartrosis izquierda en un paciente con osteopetrosis.

Evolución

Se realizó una extracción de materia de la osteosíntesis utilizado en la intervención anterior y se colocó artroplastia total de la cadera izquierda, no cementada, con par de fricción: polietileno-cerámica y apoyo metafisario (vástago CLS, cótilo isoelástico, cabeza de cerámica). Durante la intervención el fresado intramedular y metafisario del fémur fue dificultoso dada la gran dureza del hueso del paciente. Pese a dichas dificultades, se consiguió realizar la artroplastia sin complicaciones asociadas.

La evolución del paciente fue satisfactoria. Se realizaron controles periódicos al mes y medio, tres meses, seis meses y un año. Posteriormente se continuó con controles anuales. Desde la primera revisión el paciente refería que el dolor había cesado y la movilización de cadera era completa.

A día de hoy, la movilidad de la cadera es completa y no dolorosa. En las radiografías no se aprecian signos de desgaste del componente acetabular ni de osteolisis ni movilización protésica (fig. 2).

DISCUSIÓN

La osteopetrosis es una displasia ósea esclerosante secundaria a una deficiente resorción ósea de los osteoclastos y caracterizada por un hueso duro y frágil¹⁻⁴. También conocida como enfermedad de Albers-Schönberg y como enfermedad de los huesos de marfil.

El resultado es un hueso duro y frágil, propenso a las fracturas y difícil de tratar quirúrgicamente. Sus formas principales son: la forma autosómica recesiva maligna, autosómica recesiva intermedia y autosómica dominante benigna. Las dos primeras se caracterizan por síntomas causados por un crecimiento excesivo, como son las alteraciones en los pares craneales y la pancitopenia. La forma autosómica dominante se presenta habitualmente en individuos sanos, con fracturas frecuentes, además de otros síntomas musculoesqueléticos, como puede ser la lumbalgia.

Las características radiográficas son comunes a todas las formas: esclerosis generalizada, columna en forma de “camiseta de rugby” y formación endoósea.

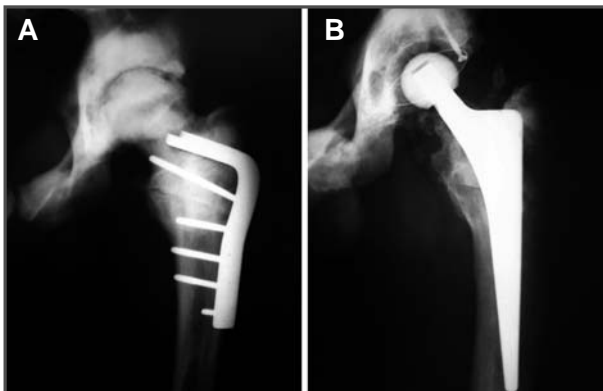


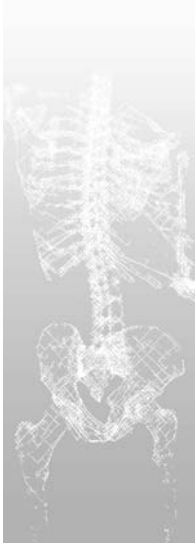Fig. 2. A. Radiografía de la cadera izquierda a los seis meses de la osteotomía. B. Radiografía de la cadera izquierda tras diez años de la colocación de la PTC.

En pacientes con osteopetrosis destacan problemas ortopédicos como son las fracturas frecuentes, coxa vara, artrosis y osteomielitis. El tratamiento mediante reducción abierta y fijación interna intramedular de las fracturas es difícil pero posible. Los resultados publicados de artroplastias totales de cadera han sido buenos, a pesar de ser intervenciones con grandes dificultades técnicas⁴.

Como hemos podido ver en nuestro caso, en pacientes con osteopetrosis podemos realizar los mismos procedimientos ortopédicos que utilizamos en otros pacientes sin dicha enfermedad. Sin embargo, deberemos realizar previamente una buena planificación preoperatoria para evitar, en la medida de lo posible, complicaciones intraoperatorias.

BIBLIOGRAFÍA

1. Landa J, Margolis N, Di Cesare P. Orthopaedic management of the patient with osteopetrosis. *J Am Acad Orthop Surg.* 2007; 15: 654-62.
2. Shen FH, Samartzis D, Gaskin CM. Osteopetrosis: "sandwich vertebrae". *Am J Orthop.* 2008; 37: 165-6.
3. Girard J, Vendittoli PA, Lavigne M, Roy AG. Resurfacing arthroplasty of the hip in osteopetrosis. *J Bone Joint Surg (Br).* 2006; 88-B: 818-21.
4. Gwynne Jones DP, Hodgson BF, Hung NA. Bilateral, uncemented total hip arthroplasty in osteopetrosis. *J Bone Joint Surg (Br).* 2004; 86-B: 276-8.



VARÓN DE MEDIANA EDAD CON LESIONES TUMORALES HETEROGÉNEAS EN LA PELVIS

**L. Martín Magaña, A. Iborra Lozano,
A. Aroca Cabezas, R. Navarro Ortiz**

*Servicio de Cirugía Ortopédica y Traumatología
Hospital General Universitario. Alicante*

SUPERVISIÓN

A. García López

Médico Adjunto y Tutor de Residentes

CASO CLÍNICO

Anamnesis

Varón de 46 años de edad sin antecedentes patológicos de interés, que acudió al traumatólogo de zona por presentar dolor inguinal y lumbar progresivos, con irradiación al miembro inferior izquierdo, de ocho meses de evolución. Refirió un episodio traumático laboral previo al comienzo de la sintomatología, así como astenia y ansiedad ocasionales.

Exploración física

Presentaba un buen estado general, con coxalgia izquierda de leve intensidad a la deambulación y a la movilización activa y pasiva en todos los ejes.

Asimismo, refirió dolor difuso a la palpación y movilización de la columna lumbar, también de intensidad leve, con irradiación al glúteo izquierdo. Las maniobras de Lasegue y Bragard resultaron negativas. No presentaba alteraciones sensitivo-motoras en los miembros inferiores y los reflejos osteotendinosos eran positivos y simétricos.

Pruebas complementarias

- Radiografía simple anteroposterior y axial de las caderas: se apreciaron dos lesiones de características líticas, una en la rama iliopubiana izquierda con afectación cortical y otra en la rama iliopubiana derecha que las respeta (fig. 1). Serie ósea: cráneo en “sal y pimienta”.
- Tomografía computarizada (TC): masa de partes blandas de $5 \times 3,5$ cm que destruye el cortical en la rama iliopubiana izquierda. Lesión de $2,1 \times 3$ cm en rama iliopubiana derecha que abomba el hueso sin destrucción de cortical. Osteopenia generalizada. Nódulo de 1,6 cm de diámetro en la pared posterior del lóbulo inferior del tiroides izquierdo sugestiva de adenoma paratiroideo. Litiasis renal bilateral. Hallazgos compatibles con tumores pardos en ambas ramas iliopubianas producidos por el adenoma paratiroideo.
- Resonancia magnética (RM): imagen osteolítica en la rama iliopubiana izquierda y quística expansiva en la rama iliopubiana derecha. Dichas lesiones presentan aspecto heterogéneo y densidad baja en los cortes en T1 y alta en T2.

Tras la inyección de contraste, ambas imágenes se realzan, poniéndose de manifiesto una configuración multilobulada, con tabiques intralesionales, de la izquierda (fig. 2).

- Hemograma, bioquímica y determinación hormonal: calcio 13,5 mg/dl (8,6-10,4); fosfato inorgánico 1,7 mg/dl (2,7-4,5); parathormona 842,2 pg/ml (10-65); 25 OH-VitD 13,4 (20-100). Resto de valores dentro de los límites de la normalidad (valores de referencia).
- Gammagrafía ósea: lesión hipervascularizada con ligera actividad osteoblástica en rama iliopubiana izquierda compatible con tumoración ósea maligna lítica con componente de partes blandas (fig. 2). Múltiples focos en el frontal derecho, tercera costilla derecha y cresta iliaca izquierda en relación con posibles metástasis óseas.

- Gammagrafía paratiroidea con Tecnecio99-sestamibi: aumento de captación a la altura del lóbulo tiroideo inferior izquierdo compatible con el adenoma paratiroideo.

Diagnóstico

El paciente se derivó de forma urgente a las consultas externas de Cirugía Ortopédica y Trumatología, donde se le diagnosticaron tumores pardos por hiperparatiroidismo primario grave.

Tratamiento y evolución

Se realizó una interconsulta preferente al Servicio de Endocrinología que, tras realizar estudio preoperatorio, contactó con el servicio de Cirugía General para la realización de la exéresis del adenoma paratiroideo (parathormona preoperatoria: 1.332 pg/ml; postoperatoria: 211 pg/ml),

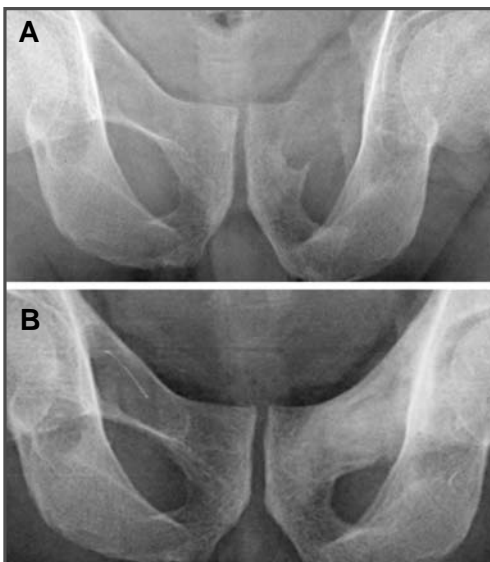


Fig. 1. Radiografía anteroposterior de la pelvis. A. Inicialmente, se aprecia una lesión radioluciente que preserva corticales en la rama iliopubiana derecha y otra imagen osteolítica con afectación cortical en rama iliopubiana izquierda. B. Control cuatro meses después la cirugía donde se aprecia la reosificación de la lesión izquierda y persistencia de la derecha.

diez días después de cursarse la interconsulta. El paciente fue dado de alta a los seis días de la operación con un tratamiento médico con calcio y vitamina D.

Seis semanas después de la intervención quirúrgica se revisó en las consultas externas de COT, donde se constató la remisión de la clínica y la normalización de los parámetros analíticos alterados. Asimismo, se apreció en la radiología simple de control una ligera reosificación de la lesión iliopubiana izquierda, en comparación con la inicial.

Cuatro meses después de la paratiroidectomía, el paciente sigue asintomático y con parámetros analíticos normales. La lesión iliopubiana izquierda se halla totalmente reosificada, mientras que la iliopubiana derecha persiste sin cambios radiológicos (fig. 1).

DISCUSIÓN

El hiperparatiroidismo es una enfermedad del metabolismo mineral óseo causada por una hipersecreción de parathormona por las glándulas paratiroides. Puede ser primario, por una afectación específica de las paratiroides, o secundario, por un estímulo externo de dichas glándulas,

como la hipocalcemia¹. La clínica es inespecífica siendo el hallazgo más frecuente la litiasis renal en un 15-20%. El diagnóstico de sospecha suele ser casual al detectarse la hipercalcemia en un análisis de sangre.

La afectación ósea producida por el hiperparatiroidismo se manifiesta en un 2-5% de los casos y consiste en osteopenia con pérdida difusa de densidad mineral ósea, fracturas patológicas y tumores pardos, que surgen por un aumento de la actividad osteoclástica, junto con microfracturas y hemorragias que producen un influjo de células inflamatorias y una formación de tejido fibroso (osteítis fibrosa quística)². Son el doble de frecuentes en hiperparatiroidismos primarios (3%) y suelen ser asintomáticos o causar dolor inespecífico.

En las pruebas de imagen aparecen como lesiones heterogéneas, osteolíticas, expansivas, con esclerosis o no, con afectación inconstante de partes blandas y corticales, que captan contraste, hipervasculares e incluso con morfología multilobular³.

La evolución de los tumores pardos suele ser hacia la reosificación una vez resuelta la alteración analítica, salvo las lesiones

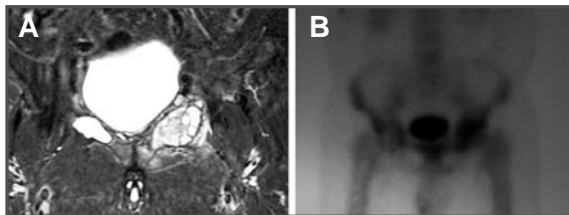


Fig. 2. A. Corte coronal de la resonancia magnética potenciada en T2 donde se observan dos lesiones hipercaptantes en ambas ramas iliopubianas, la derecha de aspecto puramente quístico, y la izquierda con morfología multilobular. B. Gammagrafía ósea que muestra la hipercaptación de dichas lesiones.

puramente quísticas, que tienden a permanecer.

El tratamiento de los tumores pardos es el del hiperparatiroidismo y éste, a su vez, es etiológico. En ocasiones pueden requerir técnicas invasivas como toma de biopsias, relleno con injerto óseo o tratamiento de complicaciones como las fracturas patológicas.

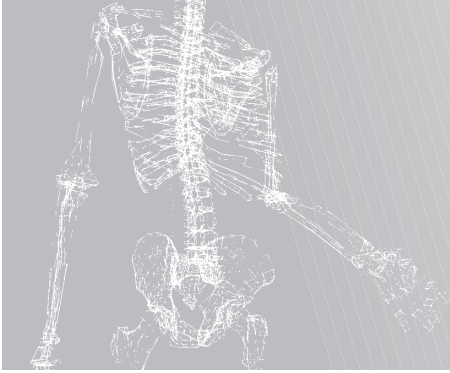
Gracias a su heterogeneidad radiológica, los tumores pardos pueden simular otras lesiones óseas malignas que deben descartarse, fundamentalmente en base a determinaciones bioquímicas y hormona-

les⁴. Por su alta similitud radiológica e histológica, se debe descartar el tumor de células gigantes (potencial de malignización de un 5-10%), y también, por su gravedad, la enfermedad metastásica ósea, aunque deben tenerse en cuenta muchas otras⁵.

Los tumores pardos son lesiones benignas con aspecto radiológico de agresividad y malignidad que deben considerarse ante la aparición de una lesión con estas características, debido fundamentalmente a su fácil diagnóstico, a su tratamiento curativo y a su buen pronóstico.

BIBLIOGRAFÍA

1. Bilezikian JP, Rubin M, Silverberg SJ. Asymptomatic primary hyperparathyroidism. *Arq Bras Endocrinol Metabol.* 2006; 50: 647-56.
2. Jouan A, Zabraniecki L, Vincent V, Poix E, Fournié B. An unusual presentation of primary hyperparathyroidism: severe hypercalcemia and multiple brown tumors. *Joint Bone Spine.* 2008; 75: 209-11.
3. Cebesoy O, Karakok M, Arpacioğlu O, Baltacı ET. Brown tumor with atypical localization in a normocalcemic patient. *Arch Orthop Trauma Surg.* 2007; 127: 577-80.
4. Gould CF, Ly JQ, Lattin GE Jr, Beall DP, Sutcliffe JB. Bone tumor mimics: avoiding misdiagnosis. *Curr Probl Diagn Radiol.* 2007; 36: 124-41.
5. Hoshi M, Takami M, Kajikawa M, Teramura K, Okamoto T, Yanagida I, et al. A case of multiple skeletal lesions of brown tumors, mimicking carcinoma metastases. *Arch Orthop Trauma Surg.* 2008; 128: 149-54.



Autores

- Abat González, F. 21, 24
- Abeal López, M. 209
- Aguilar López, A. 314
- Aguilar Martínez, M. L. 216
- Alfonso Fernández, A. 189, 257
- Alonso Álvarez, D. 300
- Alonso Arroyo, Y. 57
- Alonso Benavente, A. J. 371
- Alonso Domínguez, S. 120
- Andrés Martínez, M. 391
- Antón García, S. 364
- Antón Mateo, R. 81, 152, 368
- Aparicio García, P. 160
- Aragonés Maza, P. 227, 274
- Arana Ripalta, L. 209
- Arias Baile, A. 37
- Arjona Díaz, M. 186
- Aroca Cabezas, A. 415
- Arroyo Dorado, A. 201
- Atilio Covaro, A. 160
- Azcaray Anta, M. 54
- Balaguer Andrés, J. 93
- Beltrán Caro, J. M. 361
- Benito Jiménez, A. 354
- Bermell González, C. 60
- Bertó Martí, F. X. 93
- Blanco Rubio, N. 40
- Bravo Corzo, F. 411
- Bravo Pérez, A. J. 261
- Bravo Pérez, M. 116, 247
- Brun Sánchez, M. 34
- Buezo Rivero, Ó. L. 21, 24
- Buján de Gonzalo, Á. 57, 96, 107
- Bureddan, Y. 265
- Burguet Girona, S. 104
- Bustillo Badajoz, J. 81, 152, 368
- Calvo Calvo, S. 148
- Carbonel Bueno, I. 402
- Carrera Fernández, I. 24, 296
- Carreres Colón, F. J. 239, 243
- Casaccia Destéfano, M. A. 136
- Casanova Mora, L. 113, 235
- Casellas García, G. 160
- Castán Bellido, L. 142, 220
- Castellano Romero, I. 87
- Castillo Palacios, A. 40

- Castro Ruiz, J. 160
- Ceballos Rodríguez, G. 239, 243
- Cebreiro Martínez-Val, I. 16, 289
- Cebrián Rodríguez, E. 110, 278
- Centellas Bergareche, I. 37
- Cervero Suárez, J. 324
- Clavel Rojo, L. 337
- Codesal Norniella, A. 116
- Colado Domínguez, J. 398
- Colino Castro, Á. 347
- Colomina Morales, J. 24
- Collado Sánchez, A. 341
- Corbacho Sánchez, V. 314
- Corchuelo Maillo, C. 411
- Corominas Francés, L. 364
- Correa Vázquez, E. 172
- Cortés Alberola, S. 21, 296
- Crego Vita, D. 13
- Cuñe Sala, J. 90
- Chacón Cartaya, S. 318
- De Dios Navarrete, J. 145
- Del Cura Varas, M. 387
- Del Olmo Hernández, T. 189, 387
- Del Río Arteaga, M. 318, 391
- Díez Berrio, L. 148
- Domínguez Amador, J. J. 101
- Donaire Hoyas, D. 145
- Egea Gámez, R. M. 197
- Elías Payan, M. I. 201
- Encinas Ullán, C. A. 285, 293
- Eraso Lara, Í. 411
- Escudero Marcos, R. 110, 278
- Eschenbach, S. 30
- Estella Nonay, R. 307, 407
- Fajardo Romero, J. F. 205
- Fernández Ansorena, A. 271
- Fernández Cortiñas, A. B. 51, 75
- Fernández Lopesino, M. M. 205
- Fernández Noguera, N. 192, 250
- Fernández Villán, M. 139
- Figueiredo González, H. J. 223
- Folgueras Henriksen, V. 300
- Font Vizcarra, L. 235, 333
- Fontao Fernández, L. 87
- Fontestad Utrillas, M. A. 60
- Franco Ferrando, N. 129
- Gabaldón Martínez, M. 253
- Galadí Fernández, M. L. 145
- Galán Gómez-Obregón, M. 81, 152, 368
- Gallo Padilla, D. 145, 321
- García de León García del Castillo, P. Á. 253
- García González, S. 257
- García Gutiérrez, C. 40, 142, 220, 307, 407
- García Ibáñez, P. 69
- García Medina, P. 16, 387
- García Oltra, E. 90, 333

- García Pfriz, M. 183
- García Rellán, J. E. 104
- García Rodríguez, C. 354
- García Rodríguez, R. 310
- Garrido Santamaría, I. 43
- Gascón López, C. 271, 304
- Gay-Pobes Vitoria, J. J. 54
- Gil Rodríguez, E. 37
- Gómez Bardasco, P. 354
- Gómez Martín, A. 47, 63
- Gómez Palacio, V. E. 54
- Gómez Rice, A. R. 274
- Gómez San Martín, E. 300
- González Parreño, S. 124, 377
- González Prieto, F. 168
- González Salvador, M. 164
- González Sastre, V. 139
- Gorostiaga Mendia, I. 209
- Gutiérrez Narvarte, B. 310
- Hamam Alcober, S. 43, 402
- Hernández López, J. 337
- Hernández Ramajo, R. 164
- Herrera Mera, P. 16
- Herrero Cabeza, J. 364
- Herrero Mediavilla, D. 398
- Iborra Lozano, A. 415
- Iftimie, P. 201
- Izaguirre Zurinaga, A. 209
- Izquierdo Plazas, L. 216
- Izquierdo Santos, A. D. 51, 75
- Jiménez Baquero, J. 231
- Jiménez García, D. 16, 289
- Jurado Serrano, P. 271
- Lajara Marco, F. 216
- Laredo Rivero, R. 328
- Laso Carbajal, A. 364
- Lázaro González, Á. 318, 391
- León Andrino, A. Á. 164
- Liñán Padilla, A. 318, 391
- López Alameda, S. 371
- López Alonso, S. 350
- López Cuello, P. 139
- López de Di Castillo Roldán, L. 54
- López García, C. 124, 377
- López Pérez, V. J. 113, 235
- López Ruiz de Salazar, A. 371
- López Salinas, J. T. 321
- López Soto, V. 168
- López Valenciano, J. 30
- Losa Palacios, S. 253
- Llamas Merino, I. 124
- Malo Finestra, L. 142, 220
- Manso Pérez-Cosío, J. 189, 257
- Marcos de la Torre, P. 104, 374, 398
- Mardomingo Alonso, A. 227
- Marín Guijarro, D. 415

- Martín García, R. 81, 152, 368
- Martín Magaña, L. 415
- Martínez de Albornoz Torrente, P. 27, 78, 133
- Martínez González, C. 120, 328
- Martínez Martos, S. 172
- Martos Torrejón, S. 285, 383
- Mediavilla Santos, L. 13
- Méndez Álvarez, M. 51, 75
- Merino Ruiz, M. L. 183
- Miquel i Noguera, J. 172
- Monegal Ávila, A. 172
- Mora Navarro, N. 271, 304
- Morales Muñoz, P. 310
- Moros Marco, S. 289, 387
- Mota Blanco, S. M. 223
- Moya Gómez, E. 21, 296
- Muñoz García, N. 120
- Muñoz Ledesma, J. 84
- Muñoz Mahamud, E. 90, 235, 333
- Narbona Cárceles, J. 84
- Natividad Pedreño, M. 350
- Navarro González, F. M. 216
- Navarro Mont, R. 374
- Navarro Ortiz, R. 415
- Nieto Carrizosa, J. M. 69
- Noriega Fernández, A. 324
- Noriego Muñoz, D. 192, 250
- Novoa Cortiñas, M. 87
- Ortega Álvarez, C. 189
- Ortega García, J. A. 186
- Ortego Sanz, J. 104
- Ortiz Pérez, I. 358
- Parra Grande, J. 13, 84
- Parra Ruiz, L. 156
- Pellejero García, R. 296
- Pellicer García, V. 341, 374
- Pena Paz, S. 116, 247
- Perea Tortosa, D. 337
- Pérez Coto, I. 324
- Pérez Mañanes, R. 13, 168
- Pérez Rivares, M. C. 201
- Pérez Sánchez, A. 314
- Picazo Gabaldón, B. R. 72
- Plata García, M. 164
- Polo Simón, F. 328
- Pons Diviu, N. 90, 113, 333
- Prado Cabillas, M. C. 358
- Prieto Martínez, J. R. 197, 383
- Puente Lozano, A. 347
- Puig Romero, C. 96, 107
- Quinteiro Antolín, T. 87
- Rabadán Pérez, M. 358
- Ramos García, S. 300
- Ramos González, L. 186
- Ramos Pérez, M. J. 314
- Rebate Nebot, E. 337

- Revert Suay, A. 60
- Rincón Cardoso, S. 231
- Ri3n Giraldo, R. 247
- R3os Mar3n, R. 101, 265
- Ripalda Mar3n, J. 43, 402
- Rivas Tob3o, F. 57, 96, 107
- Robert Calvet, I. 113
- Roche Albero, A. 43, 402
- Rodi3o Pad3n, J. 354
- Rodr3guez Larraz, C. 411
- Rodr3guez Le3n, A. 156, 176
- Rodr3guez Moro, C. 239, 243
- Rodr3guez Paz, S. 192, 250
- Rodr3guez-Vellando Rubio, E. 341, 398
- Romero Campuzano, R. 34
- Romero Fern3ndez, J. 101, 265
- Royo Naranjo, A. M. 156, 176
- Rubio 3lvaro, M. C. 328
- Rubio Torres, J. A. 223, 274
- Ruiz Ruiz, J. 34
- Ruiz Zafra, J. E. 197, 285, 383
- Ruiz-Andreu Ortega, J. M. 69
- Rup3rez Vallejo, M. 189, 257
- Salcedo Maiques, E. 60
- Salvador Gonz3lez, E. J. 69
- S3nchez del Cura S3nchez, P. 27, 78, 133
- S3nchez G3mez, J. A. 231
- S3nchez Guti3rrez, S. J. 223, 227, 394
- S3nchez Hern3ndez, N. 110, 278
- S3nchez Hidalgo, R. 27, 78, 133
- S3nchez Lorenzo, M. C. 324
- S3nchez Mateo, R. 30
- S3nchez Monz3, C. 30
- S3nchez Parada, A. 116, 247
- S3nchez Siles, J. M. 176
- S3nchez-Guardamino S3enz, D. 34
- Sanch3s Amat, R. 93
- Santacruz Ar3valo, A. 205
- Santana Ram3rez, S. 197, 285, 383
- Santi3n3ez Mosquera, F. J. 57, 96, 107
- Sanz Ruiz, P. 350
- Sede3o L3pez, S. 212
- Serna Berna, R. 124
- Serrano Montilla, J. 183
- Sierra Madrid, P. J. 43, 63
- Stitzman Wenzgeowigs, M. L. 136
- Tamburri Barriain, R. 239, 243
- Tavares S3nchez-Monge, F. J. 110, 278
- Tornero Prieto, C. 304
- Torre P3rez, 3. 168
- Torres Campos, A. 307, 407
- Torres Lozano, P. 253
- Torres P3rez, A. I. 139
- Touza Fern3ndez, A. 227
- Trigueros Rentero, M. 377
- Urda Mart3nez-Aedo, A. 347

Vañó Pujol, A. 192, 250

Vaquerizo García, V. 47

Vara Patudo, I. 63

Vázquez Andrade, I. 51, 75

Velázquez Acón, C. 40, 142, 220, 307, 407

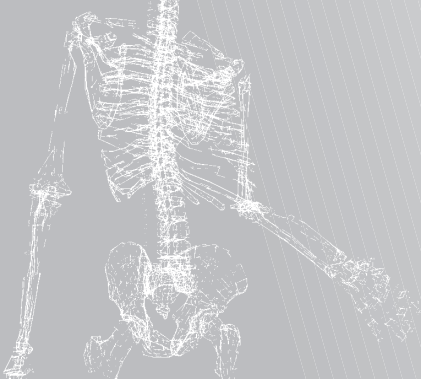
Vilches Fernández, J. M. 101, 265

Viloria Recio, F. 47, 63

Villalba Cortés, T. 186

Villarrubia García, E. 274

Vivanco Jódar, T. 148



Supervisores

- Aguilella Fernández, L. 60
Albareda Albareda, J. 220
Alonso Güemes, S. 387
Álvarez Blanco, M. 176
Amat Mateu, C. 37
Amaya Valero, J. V. 104
Andrés García, J. A. 101
Arjona Giménez, C. 261
Asencio Santotomás, J. 160
Baeza Oliete, J. 374
Baixauli García, F. 341
Benito Caparrós, M. A. 361
Benito Martín, E. 47
Blanco Novoa, J. 75
Bori Tuneu, G. 90
Braña Vigil, A. F. 300
Cabadas González, M. I. 347
Cañada Oya, H. 314
Castrillo Amores, M. Á. 239, 243
Combalía Aleu, A. 235, 333
De Francisco Marugán, B. 69
De las Heras Sánchez-Heredero, J. 84
Delgado Serrano, P. J. 27, 78
Escala Arnau, J. S. 201
Eugenio Díaz, J. I. 145, 321
Fernández González, J. 152
Fonseca Mallol, F. 192
Galán Novella, A. 186
Gallinas Maraña, E. 54
Gamero Donis, R. 350
García Alonso, M. F. 110, 278
García Flórez, L. 164
García Guerrero, G. 265
García López, A. 415
García Olea, Á. 81
García-Germán Vázquez, D. 394
Gómez Navalón, L. A. 358
González Della Valle, A. 129
González Díaz, R. 197
Guerra Vélez, P. 310
Hermida Alberti, Á. F. 120
Hernández Ferrando, L. 93
Hernández Vaquero, D. 324
Ibáñez Martín, L. I. 247
Ibáñez Tomé, J. M. 371
Jordán Sales, M. 21
Laucirica Uranga, I. 209
Lax Pérez, R. 72
Leyes Vence, M. 133
López Fanjul, J. C. 364

- López López, J. M. 13
López-Pardo Pardo, A. 116
Marescot Rodríguez, E. 107
Martínez Álvarez, S. 205, 368
Martínez Martín, Á. A. 43
Marull Serra, L. 250
Masip Bilbao, B. 96
Menéndez Crespo, M. T. 148
Mira Viudes, V. 216
Montaner Alonso, D. 30
Montañez Heredia, E. 183
Montes Molinero, D. 156
Montilla Jiménez, F. J. 391
Orradre Burusco, Í. 34
Ortiz Cruz, E. J. 285, 293
Pacha Vicente, D. 136
Palacio González, F. 139
Pareja Esteban, J. A. 63
Peiró Ibáñez, A. 296
Pizones Arce, J. 223, 227, 274
Pulido García, M. C. 24
Ramírez Villaescusa, J. V. 253
Ranera García, M. 407
Rubio Lorenzo, M. 257
Sales Fernández, R. 16
Sánchez Crespo, M. 189
Sánchez del Campo, I. 289
Sánchez Pérez-Grueso, F. J. 212
Sánchez Ríos, C. 328
Santos Rodas, A. 318
Sanz Reig, J. 124, 377
Sastre Solsona, S. 113
Saura Sánchez, E. 337
Seral García, B. 40, 142, 307
Serrano Escalante, F. J. 231
Suárez Pérez, J. L. 271
Subirán Martínez, P. 57
Suñén Sánchez, E. 402
Tejero Ibáñez, A. 411
Tendero Gómez, Ó. 304
Tey Pons, M. 172
Uriarte Hernández, Í. 354
Valencia García, H. 383
Vaquero Martín, J. 168
Vicent Carsi, V. 398
Villadefrancos Gil, S. 51
Yáñez Calvo, J. 87



Hospitales y centros

ANDALUCÍA

Hospital Puerta del Mar. Cádiz 101, 265
Hospital General de Jerez. Jerez de la Frontera. Cádiz 314
Complejo Hospitalario Virgen de las Nieves. Granada 145, 261, 321
Hospital Infanta Elena. Huelva 212, 361
Complejo Hospitalario Virgen de la Victoria. Málaga 183
Hospital Carlos Haya. Málaga 156, 176
Hospital Costa del Sol. Marbella. Málaga 186
Hospital Universitario Virgen del Rocío. Sevilla 231, 318, 391

ARAGÓN

Hospital Clínico Universitario Lozano Blesa. Zaragoza 40, 142, 220, 307, 407
Hospital Universitario Miguel Servet. Zaragoza 43, 402

BALEARES

Complejo Asistencial Son Dureta. Palma de Mallorca. Baleares 271, 304

CANTABRIA

Hospital Universitario Marqués de Valdecilla. Santander 189, 257

CASTILLA-LA MANCHA

Complejo Hospitalario General de Albacete. Albacete 253
Hospital General de Ciudad Real. Ciudad Real 358
Hospital Virgen de la Salud. Toledo 120, 205, 328

CASTILLA Y LEÓN

Hospital General. Segovia 371
Hospital Río Hortega. Valladolid 110, 278
Hospital Clínico Universitario. Valladolid 164

CATALUÑA

Hospital Universitario Germans Trias i Pujol. Badalona. Barcelona 160
Hospital de la Santa Creu i Sant Pau. Barcelona 21, 24, 296
Hospital General Vall D'Hebron. Barcelona 37, 136
Hospital Clinic i Provincial. Barcelona 90, 113, 235, 333
Hospital Doctor Josep Trueta. Gerona 192, 250
Hospital Universitario Juan XXIII. Tarragona 201
Institut Universitari Dexeus. Barcelona 172

COMUNIDAD VALENCIANA

Hospital General Universitario de Alicante. Alicante 415
Hospital General Universitario. Elche. Alicante 124, 337
Hospital General. Elda. Alicante 377
Hospital de la Vega Baja. Orihuela. Alicante 216
Hospital General de Castellón. Castellón 72
Hospital de La Ribera. Alzira. Valencia 60
Hospital Universitario Dr. Peset Aleixandre. Valencia 30
Hospital Universitario La Fe. Valencia 104, 129, 341, 374, 398
Hospital General Universitario. Valencia 93

GALICIA

Hospital Universitario Xeral-Calde. Lugo 116, 247
Complejo Hospitalario de Ourense. Ourense 51, 75
Complejo Hospitalario Provincial-Rebullón. Pontevedra 57, 96, 107
Complejo Hospitalario Xeral-Cies. Vigo. Pontevedra 354
Hospital Meixoeiro. Vigo. Pontevedra 87

LA RIOJA

Hospital de San Pedro. Logroño. La Rioja 54

MADRID

Hospital Universitario Príncipe de Asturias. Alcalá de Henares. Madrid 47, 63
Fundación Hospital de Alcorcón. Alcorcón. Madrid 197, 285, 383
Hospital Universitario de Getafe. Getafe. Madrid 223, 227, 274
Hospital General Universitario Gregorio Marañón. Madrid 13, 84, 168, 350
Hospital Universitario La Paz. Madrid 293
Hospital Ramón y Cajal. Madrid 16, 289, 387
Hospital Clínico San Carlos. Madrid 347
Hospital Universitario Doce de Octubre. Madrid 148, 310
Hospital Central de la Cruz Roja Española. Madrid 394
Hospital de La Princesa. Madrid 81, 152
Hospital del Niño Jesús. Madrid 368
Hospital Gómez Ulla. Madrid 239, 243
Hospital Fremap. Majadahonda. Madrid 27, 78, 133
Hospital General Universitario de Móstoles. Madrid 69

NAVARRA

Hospital Virgen del Camino. Pamplona. Navarra 34
Hospital de Navarra. Pamplona. Navarra 411

PAÍS VASCO

Hospital de Basurto. Bilbao. Vizcaya 209

PRINCIPADO DE ASTURIAS

Hospital de Cabueñes. Gijón. Asturias 139
Hospital Universitario Central de Asturias. Oviedo. Asturias 300, 364
Hospital de San Agustín. Avilés. Asturias 324